UNIVERSIDAD NACIONAL DE COLOMBIA

Uso de la radiofrecuencia en el manejo de la hipertrofia maseterina asociado a trastornos temporomandibulares

Diana carolina Ramírez Herrera

Universidad Nacional de Colombia
Facultad de Odontología
Bogotá, Colombia
2016

Uso de la radiofrecuencia en el manejo de la hipertrofia maseterina asociado a trastornos temporomandibulares

Diana Carolina Ramírez Herrera

Trabajo de investigación presentado como requisito parcial para optar al título de:

Especialista en rehabilitación oral

Director:

Guillermo Andrés Gracia Owens
Odontólogo, especialista en cirugía oral y maxilofacial
Profesor asociado

Codirector:

Luis Alberto Sánchez Alfaro
OD, Esp y MSc en Bioética. PhD (c) en bioética
Profesor asistente

Línea de Investigación:
Oclusión y ATM

Grupo de Investigación:
Salud y calidad de vida

Código HERMES: 33019

Universidad Nacional de Colombia
Facultad de Odontología
Bogotá, Colombia
2016

NOTA DE ACEPTACIÓN

_____

_____

_____

_____

_____

_____

FIRMA JURADO

_____

FIRMA JURADO

Bogotá, Noviembre de 2016

A Dios por darme a mi madre y a mi padre, la razón de mi vida, quienes siempre me han acompañado y apoyado en toda ocasión.

Agradecimientos

Doy gracias a todas las personas que hicieron parte de este proyecto, a mi co-director de trabajo Luis Alberto Sánchez y a mi director Guillermo Gracia por su dedicación, interés y entrega con el trabajo, por quienes fue posible sacar adelante este informe final de trabajo de grado.

Resumen

La hipertrofia del músculo masetero es una de las condiciones que puede causar desórdenes temporomandibulares. La hipertrofia maseterina es definida como un aumento del volumen muscular del masetero que puede involucrar uno o ambos lados de la cara y su etiología es multifactorial. Uno de los tratamientos utilizados para esta condición es la radiofrecuencia. OBJETIVO: El fin de la siguiente revisión narrativa de la literatura fue determinar el uso y eficacia de la radiofrecuencia en la hipertrofia maseterina como una alternativa de tratamiento para el manejo de desórdenes temporomandibulares asociados a trastornos musculares según la literatura científica publicada teniendo en cuenta el mecanismo de acción, la descripción de la técnica, indicaciones, contraindicaciones y complicaciones de la radiofrecuencia. METODOLOGÍA: Se realizó una búsqueda bibliográfica en las bases de datos Pubmed, Science Direct, Wiley, Google Scholar y en diferentes revistas indexadas. Luego de la depuración y clasificación de acuerdo a los criterios de inclusión y exclusión, se obtuvieron un total de 16 documentos. RESULTADOS: La radiofrecuencia parece ser una alternativa de tratamiento eficaz, simple, sencilla y predictiva para el manejo de la hipertrofia maseterina. En la búsqueda realizada no se encontró asociación entre el manejo de radiofrecuencia para hipertrofia maseterina con la resolución de ciertos desordenes temporomandibulares asociados a trastornos de los músculos masticatorios.

Palabras clave: Hipertrofia maseterina, Etiología, Radiofrecuencia, Tratamiento, Desordenes temporomandibulares.

Abstract

Masseter muscle hypertrophy is a condition that can cause temporomandibular disorders. Masseteric hypertrophy is defined as an increase in volume of the masseter muscle that can involve one or both sides of the face. One of the treatments used for this condition is the radiofrequency. PURPOSE: The purpose of the following narrative literature review was to determine the use and effectiveness of radiofrequency in the masseteric hypertrophy as an alternative treatment for the management of temporomandibular disorders associated with muscular disorders according to published scientific literature taking into account the mechanism action, the description of the technique, indications, contraindications and complications of radiofrequency. METHODOLOGY: The literature search was conducted in PubMed databases, Science Direct, Wiley, Google Scholar and different indexed journals. After debugging and classification according to the inclusion and exclusion criteria, a total of 16 documents were obtained. RESULTS: Radiofrequency appears to be an effective alternative, simple, easy and predictive for handling masseteric hypertrophy treatment. Was not found in the search an association between radiofrequency management masseteric hypertrophy with the resolution of certain temporomandibular disorders associated with disorders of the masticatory muscles.

Keywords: Masseteric Hypertrophy, Aetiology, Radiofrequency Coagulation, Treatment, temporomandibular disorders, musculoskeletal disroders.

Contenido

Pág.

Resumen ..... **XI**

Lista de figuras ..... **XIV**

Lista de tablas ..... **XV**

Lista de Símbolos y abreviaturas ..... **XVI**

Introducción **1**
Objetivos 4

1. Marco teórico **5**
1.1 Trastornos temporomandibulares 5
1.2 Hipertrofia maseterina 8
1.3 Radiofrecuencia 13

2. Diseño metodológico **15**
2.1 Etapas de la investigación 17
2.1.1 Fase conceptual o heurística 17
2.1.2 Fase interpretativa o hermenéutica. 17
2.1.3 Fase de análisis y elaboración del informe final. 18

3. Resultados **19**
3.1 Bibliometría 20
3.2 Definición y antecedentes de la radiofrecuencia 21
3.3 Mecanismo de acción de la radiofrecuencia 24
3.4 Descripción de la técnica de radiofrecuencia en el manejo de la hipertrofia maseterina 31
3.5 Indicaciones, contraindicaciones y complicaciones de la RF en el manejo de la HM 38
3.6 Eficacia de la técnica de RF en el tratamiento de la Hipertrofia maseterina 43

4. Discusión **49**

5. Conclusiones y recomendaciones **55**
5.1 Conclusiones 55
5.2 Recomendaciones 56

Bibliografía **57**

Lista de figuras

Pág.

Figura 1: *Fotografía clínica de un paciente con hipertrofia maseterina bilatera*……10

Figura 2: *Imagen de tomografía computarizada*……..11

Figura 3: *Diagrama del sistema de la RF y su mecanismo de generación de calor*.....25

Figura 4: *Perfiles de puntas de la sonda o electrodo*……26

Figura 5: *Generador de Radiofrecuencia*……27

Figura 6: *Zonas que reflejan el grado de daño al tejido*……30

Figura 7: *Líneas de referencia para el procedimiento de reducción del masetero*……32

Figura 8: *Demarcación de márgenes pre operatorios a Radiofrecuencia*……33

Figura 9: *Anatomía de la mejilla. El nervio facial. Tenga en cuenta las ramas mandibulares bucales y marginales y sus ubicaciones*…….....35

Figura 10: *Anatomía de la mejilla. Glándula parótida y conducto de Stenon*……35

Figura 11: *Arterias involucradas en la anatomía de la mejilla*……...36

Figura 12: *Flujograma de pasos a seguir en la técnica de RF para hipertrofia del músculo masetero*……37

Figura13: *Complicación de acumulación de líquido mucoseroso y su resolución*.....40

Figura 14: *Complicación de hemorragia y su resolución*……...41

Figura 15: *Fotografía clínica preoperatoria y postoperatoria. Mujer de 24 años de edad quien recibió ablación por RF de los maseteros*……..44

Figura 16: *Fotografía clínica preoperatoria y postoperatoria. Mujer de 20 años de edad quien recibió ablación por RF de los maseteros*……..……44

Figura 17: *Fotografía clínica preoperatoria y postoperatoria*……45

Figura 18: *Comparación del espesor muscular pre-tratamiento y pos-tratamiento*……..46

Lista de tablas

Pág.

Tabla 1: *Niveles de evidencia e interpretación de los tipos de estudio para intervenciones de prevención*……*17*

Tabla 2: *Fuentes seleccionadas según revista*……**20**

Tabla 3: *Fuentes seleccionadas según tipo de estudio y país de origen*……**20**

Tabla 4: *Fuentes seleccionadas de acuerdo a su año de publicación*……**21**

Tabla 5: *Niveles de evidencia de acuerdo a la Canadian Task Force on Preventive Health Care*……**21**

Tabla 6: *Comparación entre la necrosis por coagulación térmica y la necrosis por coagulación clásica*……..**29**

Tabla 7: *Resumen de complicaciones, semana de aparición y resolución*……**42**

Lista de Símbolos y abreviaturas

Abreviatura	Término
TTM	Trastornos temporomandibulares
ATM	Articulación temporomandibular
HM	Hipertrofia maseterina
RF	Radiofrecuencia
Hz	Hertz
KHz	kilo Hertz
MHz	Mega Hertz
mg	Miligramos
CBCT	Tomografía computarizada de haz cónico
TC	Tomografía computarizada
ml	Mililitros
seg	Segundos
°C	Grados Celsius
J	Julious
cm	Centímetro
kJ	Kilojulios

Introducción

Hoy en día la prevalencia de los trastornos temporomandibulares (TTM) ha aumentado, estos trastornos pueden ser causados por muchos factores etiológicos directos o indirectos. La prevalencia de los TTM independientemente del factor etiológico, varía entre el 5 al 50% de la población(1)(2). La etiología es de carácter multifactorial, una de las alteraciones asociadas a los desórdenes de la articulación temporomandibular (ATM) es de origen muscular [desordenes de los músculos de la masticación] (3) dentro de los cuales se encuentra la hipertrofia del músculo masetero.

La hipertrofia maseterina (HM) es una de las condiciones que puede causar TTM. Ésta es definida como un aumento del volumen muscular del masetero que puede involucrar uno o ambos lados de la cara(4). Se han propuesto varias teorías para explicar la etiología de la HM pero su causa específica no ha sido bien aclarada. Gurney en 1947(5) fue el primero en describir la patología, diciendo que era el resultado de un apretamiento mandibular, bruxismo e hiperactividad del aparato masticatorio. Sin embargo se han postulado otros factores etiológicos como la ausencia dental, dolor odontogénico, la masticación unilateral, diversos trastornos de la oclusión, y cambios en la ATM, también se ha descrito que una de las causas tiene que ver con estados de tensión emocional y conflictos en la persona(6). Los pacientes afectados normalmente presentan aumento del volumen y de la altura de la rama mandibular, resultando en ángulos mandibulares muy prominentes. En los casos en que la patología es bilateral, por lo general un lado se encuentra más comprometido que el otro, esto conlleva a una asimetría facial que es muy común. Los pacientes presentan un patrón facial braquicefálico frecuentemente asociado con maloclusión Clase II y mordida

profunda. Las características más comunes de la HM están acompañadas de dolor muscular que puede ser leve, moderado o severo, limitación en la apertura y limitación en los movimientos excéntricos.(6)

El tratamiento de los TTM asociados a HM es complejo pues la mayoría de estos presentan recidiva(7). Se han descrito varias alternativas de tratamiento para el manejo de la hipertrofia maseterina, los cuales incluyen la resección quirúrgica parcial del músculo masetero y/o los ángulos mandibulares que se puede hacer por un abordaje intraoral o extraoral, otro tratamiento conservador y no invasivo es el uso de la toxina botulínica tipo A por inyección, aunque seguro y simple, tiene una duración relativamente corta del efecto y con frecuencia requiere re-tratamiento(7). La radiofrecuencia por coagulación es una alternativa de tratamiento que posiblemente pueda funcionar para tratar de manera eficaz la HM la cual puede producir problemas en la ATM; es un método alternativo con buenos resultados aparentemente y no presenta recidiva como la toxina botulínica(7).

Es de mucha importancia conocer, detectar y saber tratar el factor etiológico de los TTM los cuales en un alto porcentaje son causados por desórdenes musculares, y uno de ellos es la hipertrofia del músculo masetero. Con este trabajo se quiere dar respuesta a la pregunta de investigación desarrollando una revisión de la literatura comprendida entre 1974 y 2016, luego, la pregunta de investigación planteada es: ¿Cuál es la eficacia de la radiofrecuencia en el manejo de la hipertrofia maseterina asociada a trastornos temporomandibulares?

El objetivo principal de éste trabajo de grado es determinar el uso y eficacia de la radiofrecuencia en la hipertrofia maseterina como una alternativa de tratamiento para el manejo de desórdenes temporomandibulares según la literatura científica publicada entre 1974 y 2015.

Para lograr este objetivo se planteó: 1) Conocer el mecanismo de acción de la radiofrecuencia como tratamiento sugerido en el manejo hipertrofia maseterina

asociada a trastornos temporomandibulares; 2) Conocer indicaciones y contraindicaciones del uso de la radiofrecuencia como tratamiento sugerido en el manejo hipertrofia maseterina asociada a trastornos temporomandibulares; 3)Describir la técnica y eficacia de la radiofrecuencia en el manejo de la hipertrofia maseterina asociada a trastornos temporomandibulares según la literatura científica publicada entre 1974 y 2016.

La importancia de profundizar en el tema plantado radica en la alta prevalencia reportada tanto en la literatura científica publicada como en la práctica clínica odontológica, se hace entonces indispensable que el odontólogo tenga la competencia, y las herramientas para diagnosticar y manejar los TTM asociados a desordenes musculares y por ende contribuir al mejoramiento de la calidad de vida de los pacientes con este tipo de trastornos.

Objetivo general:

Determinar el uso y eficacia de la radiofrecuencia en la hipertrofia maseterina como una alternativa de tratamiento para el manejo de desórdenes temporomandibulares según la literatura científica publicada entre 1974 y 2016.

Objetivos específicos:

- Conocer el mecanismo de acción de la radiofrecuencia como tratamiento sugerido en el manejo hipertrofia maseterina asociada a trastornos temporomandibulares.

- Conocer indicaciones y contraindicaciones del uso de la radiofrecuencia como tratamiento sugerido en el manejo hipertrofia maseterina asociada a trastornos temporomandibulares.

- Describir la técnica y eficacia de la radiofrecuencia en el manejo de la hipertrofia maseterina asociada a trastornos temporomandibulares según la literatura científica publicada entre 1974 y 2015.

1. Marco teórico

1.1 Trastornos temporomandibulares

Los trastornos temporomandibulares (TTM) son problemas importantes, no sólo para la persona que sufre de ésta condición, sino también para la sociedad que debe soportar el alto costo económico del tratamiento y la pérdida de la productividad.

Los TTM son "un término amplio que incluye un grupo de condiciones clínicas las cuales afectan la mayoría de componentes del sistema estomatognático, en particular los músculos masticatorios y la articulación temporomandibular (ATM)" (8) , además del tejido óseo que rodea la ATM, el componente de tejidos blandos y una combinación de alteraciones de estas diferentes estructuras(1). Estos TTM se caracterizan por presentar un grupo de síntomas comúnmente reportados como lo son el dolor fuerte localizado en los músculos de la masticación, limitación en los movimientos mandibulares, movimientos asimétricos, ruidos de la ATM como crepitaciones o chasquidos en la función, dolor miofascial generalizado, y una limitación funcional (bloqueo) mandibular(1)(8).

Los TTM fueron descritos por primera vez en la década de 1930 cuando el otorrinolaringólogo JB Costen estableció la ATM como una fuente de dolor diferente a la otalgia. Él asumió que los problemas de la ATM eran resultado de malignización de estructuras asociadas a la mandíbula y el cráneo, y que sólo los odontólogos podrían hacerse cargo de los problemas de la ATM, debido a las correcciones estructurales que serían necesarias(1).

Los desórdenes temporomandibulares son un proceso de enfermedad multifactorial con varias causas dentro de las cuales están incluidas los hábitos parafuncionales (por ejemplo, bruxismo nocturno, apretando los dientes, los labios o mordiendo la mejilla), angustia emocional, trauma agudo de la mandíbula, trauma de hiperextensión (por ejemplo, procedimientos dentales, intubaciones orales para la anestesia general, el bostezo, la hiperextensión asociado con trauma cervical), la inestabilidad de las relaciones maxilomandibulares, la laxitud de la articulación, y la comorbilidad de otros trastornos reumáticos o músculo-esqueléticos(1).

En el 2014 los miembros de la asociación deCriterios de Investigación de Diagnóstico para los Trastornos temporomandibulares (RDC/TMD), Consorcio Internacional de la Asociación Internacional para la Investigación Dental (IADR), miembros del Grupo de Dolor Orofacial de Interés Especial (SIG) de la Asociación Internacional para el Estudio del Dolor (IASP), y los miembros de otras sociedades profesionales clasificaron los TTM arrojando un listado muy amplio de las patologías asociada a los TTM resumidos de la siguiente manera(3):

TRASTORNOS DE LA ARTICULACIÓN TEMPOROMANDIBULAR

1. *Dolor en la articulación:*

A. Artralgia.
B. Artritis.

2. *Los trastornos de la articulación:*

A. Trastornos del disco.
- I. Desplazamiento del disco con reducción.
- II. Desplazamiento del disco con reducción con bloqueo intermitente.
- III. Desplazamiento del disco sin reducción con apertura limitada.
- IV. Desplazamiento del disco sin reducción sin apertura limitada.

B. Trastornos de hipomovilidad distintos de trastornos del disco.
- I. Adherencias / Adhesiones.
- II. Anquilosis.
  - a. Fibroso
  - b. Óseo

C. Trastornos de hipermovilidad
- I. Subluxación

II. Luxación

3. *Enfermedades articulares:*

A. Enfermedad articular degenerativa

I. Osteoartrosis

II. Osteoartritis

B. Artritis sistémica.

C. Condilitis / reabsorción condilar

D. Osteocondritis disecante idiopática

E. Osteonecrosis

F. Neoplasia

G. sinovial Condromatosis

4. *Fracturas*

5. *Desordenes congénitos o del desarrollo:*

A. Aplasia

B. Hipoplasia

C. Hiperplasia

II. TRASTORNOS DE LOS MÚSCULOS MASTICATORIOS:

1. *Dolor muscular:*

A. Mialgia

a. Mialgias locales

b. Dolor miofascial

c. Dolor miofascial con la remisión

B. Tendinitis

C. Miositis

D. Espasmo

2. *Contractura*

3. *Hipertrofia*

4. *Neoplasia*

5. *Trastornos del Movimiento:*

A. Disquinesia orofacial

B. Distonía oromandibular

6*. Dolor muscular masticatorio asociado a a trastornos de dolor sistémicos/centrales*

A. La fibromialgia / dolor generalizado

III. DOLOR DE CABEZA

1. Cefalea atribuida a TTM

IV. ESTRUCTURAS ASOCIADAS

1. hiperplasia coronoides

Tomado de: Expanding The Taxonomy Of The Diagnostic Criteria For Temporomandibular Disorders C. Peck, J. Goulet, F. Lobbezoo, E. Schiffman, et al. Journal Of Oral Rehabilitation 2014 41; 2—23). (3)

El diagnóstico de los TTM debe realizarse de manera minuciosa explorando todos los componentes que hacen parte del sistema estomatognático, basándose en la

sintomatología que el paciente refiera. También es de gran ayuda e importancia realizar exámenes de apoyo diagnóstico que ayudarán en el proceso y dejarán a la vista situaciones inobservables clínicamente, por esta razón los exámenes como la tomografía computarizada (TC), la resonancia magnética y la tomografía computarizada de haz cónico (CBCT) han permitido una mejor evaluación de la ATM. Tradicionalmente los exámenes radiográficos incluyen imágenes de 2 dimensiones, como la radiografía transcraneal, transmaxilar y proyecciones transfaríngea y submentovértex, radiografías cefalométricas lateral y posteroanterior. La tomografía convencional y panorámica también se han utilizado en el diagnóstico de TTM, pero tiene un uso limitado en la evaluación de la misma(9).

1.2 Hipertrofia maseterina

La Hipertrofia del músculo masetero es un fenómeno clínico infrecuente de etiología incierta. Se caracteriza por una inflamación suave, cerca del ángulo de la mandíbula, que puede estar asociado con dolor facial. La hipertrofia puede ser lo suficientemente importante para ser considerada como una desfiguración facial cuando es severa. (10)

La prevalencia de esta patología es escasa; en un estudio de Sannomya en el 2006 con 90 pacientes demostró que el 4% de los pacientes con hipertrofia del masetero fueron menores de 10 años de edad y 3% eran mayores de 40 años, la edad media de los pacientes que presentaban la patología fue de 30 años y con una relación hombre a mujer de 1:1. Se presenta con mayor frecuencia entre los asiáticos del Pacífico y se asocia con características étnicas (por ejemplo, la prominencia del ángulo mandibular y los hábitos alimenticios)(10). También se ha reportado que la aparición de esta anomalía se da después de la pubertad(5).

La etiología de la hipertrofia del músculo masetero ha sido ampliamente investigada pero no es concluyente. Ésta se ha atribuido a una serie de diferentes

factores que incluyen: el estrés emocional, el bruxismo crónico, hiperfunción y parafunción muscular, microtraumas(10), pérdida dental, masticación unilateral, diversos trastornos de la oclusión y los cambios en la ATM, factores locales y neurogénicos, estados emocionales de tensión y anomalías congénitas(5). Otras causas y posibles asociaciones sugeridas son: hipertrofia inducida fármacos como el clembuterol, el uso excesivo de esteroides anabólicos, la esclerodermia localizada y hemi-atrofia facial, y un origen multifactorial en combinación con una base genética(10).

Las principales quejas de las personas con hipertrofia muscular maseterina son de naturaleza estética debido a la asimetría facial que se presenta o que ven demasiado amplia su cara cuando la hipertrofia es de manera bilateral(5). El agrandamiento bilateral de los músculos maseteros suele ir acompañado de dolor, que puede ser intermitente y puede confundirse con el dolor que surge de la glándula parótida. La exploración clínica suele revelar una masa suave cerca del ángulo de la mandíbula, que se hace más prominente al apretar los dientes. Se ha informado que se puede presentar limitación de la apertura oral en algunos casos y en particular cuando los músculos son focalmente distónicos con tensión en la región del músculo hipertrofiado(10). La desviación de la línea media también se ha observado en algunos casos, así como espasmo muscular. También se ha sugerido que los músculos hipertrofiados de la mandíbula puede conducir a aumento de la presión en la ATM, que puede generar dolor severo y síndrome de disfunción temporomandibular (TMD)(10).En la figura 1 se observa un paciente diagnosticado con HM.

Figura 1: *Fotografía clínica de un paciente con hipertrofia maseterina bilateral. A) vista frontal. B) vista de perfil*

.

Fuente: Pary A, Pary K. Masseteric hypertrophy: Considerations regarding treatment planning decisions and introduction of a novel surgical technique. J Oral Maxillofac Surg . 2011;69(3):944–9

Para realizar el diagnóstico correcto de la patología, es importante realizar un examen clínico adecuado; pero éste no puede basarse exclusivamente en los hallazgos clínicos, el diagnóstico se debe apoyar en exámenes paraclínicos como una radiografía estándar (panorámica), algunos no esenciales pero a veces pueden ayudar en el diagnóstico son la tomografía computarizada (TC), la resonancia magnética (IRM), o ambos (considerado el gold estándar para confirmar una sospecha clínica), biopsia muscular, medición ecográfica y electromiográfica (10). En la figura 2 se muestra la vista axial de una tomografía que muestra la hipertrofia de los músculos maseteros.

Figura 2: *Imagen de tomografía computarizada. Vista axial que muestra los músculos maseteros con agrandamiento severo de la dimensión transversal.*

Fuente: Pary A, Pary K. Masseteric hypertrophy: Considerations regarding treatment planning decisions and introduction of a novel surgical technique. J Oral Maxillofac Surg. 2011;69(3):944–9

El Diagnóstico diferencial se realizará haciendo una palpación bimanual intra y extraoral buscando “hinchazón”, y si es localizado del músculo masetero. Si este fuera el caso, entonces se debe considerar una alteración neoplásica, inflamatoria o vascular(11). Las posibilidades de diagnóstico diferencial de una hipertrofia maseterina incluyen miositis reumática, miosarcoma de rabdo, miositis osificante, sarcoma quístico, fibrosarcoma, fibrocondrosarcoma, degeneración fibrosa, angiomas, quistes hidatídicos, tuberculosis, triquinosis y actinomicosis, un síndrome caracterizado por inflamación de la glándula parótida intermitente debido a la oclusión traumática y ligera hipertrofia maseterina, distrofia muscular, especialmente en los pacientes que se quejan de dolor y fatiga. Para confirmar el diagnóstico de HM unilateral o bilateral se debe realizar una comparación de ambos maseteros. Es importante excluir la posibilidad de hipotrofia o hipoplasia del lado opuesto, porque esto podría afectar la terapia(11).

Se ha reportado una amplia gama de modalidades de tratamiento con grados variables de éxito y fracaso. Las opciones de tratamiento de la HM incluyen:(10)

- Farmacoterapia: ansiolíticos, relajantes musculares y antidepresivos.
- Restauraciones dentales y ajustes oclusales para corregir los contactos prematuros y las maloclusiones, y la prevención de hábitos parafuncionales con aparatos ortopédicos.
- Toxina botulínica tipo A como inyecciones en el músculo.
- Reducción intraoral y extraoral quirúrgica del tamaño del masetero, la eliminación del ángulo mandibular, neurectomía del nervio masetero, y la resección de la almohadilla de grasa bucal.
- Reducción volumétrica por radiofrecuencia.

El tratamiento de inyecciones con toxina botulínica A es uno de los métodos más recientes y populares. Ello induce atrofia muscular durante un período determinado por el bloqueo de la liberación de acetilcolina de las terminaciones nerviosas y lo hace sin el uso de cualquier procedimiento invasivo. Sin embargo, la eficacia de la toxina es temporal, y hay una fuerte tendencia para la recaída de la enfermedad, que por lo general se produce 5 meses después de la inyección. En consecuencia, se requieren inyecciones adicionales, por lo general 4 a 7 meses después de una inyección previa, para el mantenimiento de una larga duración efecto sobre la hipertrofia maseterina. Esta tendencia a la recaída ha dado lugar a un aumento de la demanda de una nueva técnica para tratar la hipertrofia maseterina que es menos invasiva que los procedimientos actualmente utilizados y más propensos a tener permanencia (efectos de larga duración) que las inyecciones de toxina botulínica A; la ablación muscular por medio de radiofrecuencia(12).

1.3 Radiofrecuencia

La Radiofrecuencia (RF) es una fuente de energía alternativa que causa la agitación iónica celular, que conduce a la coagulación del tejido a través de calentamiento por fricción para desnaturalizar las proteínas. Esto produce en última instancia, una necrosis focal del músculo hipertrofiado, sin efectos adversos desde el sitio en el que se suministra la corriente. Ha sido utilizada para la erradicación de tumores, se ha utilizado ampliamente en diversos campos de la medicina para crear lesiones térmicas. Por ejemplo, se utiliza en la ablación transuretral con aguja para la hipertrofia benigna de próstata, la ablación de las vías de conducción aberrante en el síndrome de Wolff-Parkinson-White, reducción de volumen de tejido de la lengua y el paladar para los trastornos obstructivos del sueño, la corrección de la laxitud ligamentosa en subluxaciones articulares crónicas, la ablación endometrial para el sangrado uterino disfuncional, y la mejora de la obstrucción nasal en la hipertrofia del cornete inferior. El uso de energía de la RF para la reducción de músculo masetero es una técnica novedosa, única, segura, simple, predictible, y eficaz para modificar la estética del contorno facial inferior basada en la reducción del volumen del músculo masetero(12).

2. Diseño metodológico

El presente trabajo de grado se considera metodológicamente como una revisión narrativa de la literatura que pretende realizar una descripción e interpretación de las publicaciones científicas sobre el tema propuesto. El periodo indagado fue entre 1974 y 2016. Se exploró literatura a nivel internacional consultado diversas bases de datos tales como: Pubmed, Science Direct, Wiley, Google Scholar.

Las revistas que se consultaron por medio del portal de bibliotecas de la Universidad Nacional de Colombia, donde se tuviera acceso completo a los artículos fueron: Asian Journal of Oral and Maxillofacial Surgery, British Dental Journal, British Journal of Oral and Maxillofacial Surgery, Clinical Oral Investigations, European Journal of Dental Education, European Journal of Oral Sciences, International Journal of Oral and Maxillofacial Surgery,The International Journal of Oral & Maxillofacial Implants, International journal of oral surgery, The International Journal of Prosthodontics, Journal of Cranio-Maxillofacial Surgery, Journal of Dental Sciences, Journal of Dentistry, Journal of Esthetic and Restorative Dentistry, The Journal of Evidence-Based Dental Practice, Journal of Maxillofacial and Oral Surgery, Journal of Oral and Maxillofacial Pathology, Journal of Oral and Maxillofacial Surgery, Journal of Oral and Maxillofacial Surgery, Medicine, and Pathology, Journal of the American Dental Association: JADA, Medicina Oral, Patología Oral y Cirugía Bucal, Oral and maxillofacial surgery, Oral and Maxillofacial Surgery Clinics of North America.

Las palabras clave utilizadas en la fase de búsqueda de la información fueron: Masseteric Hypertrophy, Aetiology, Radiofrequency ablation, Treatment, temporomandibular disorders, effectiveness. A su vez estas palabras fueron combinadas mediante el uso de los operadores boléanos AND y OR como por

ejemplo: Radiofrequency ablation AND Masseteric Hypertrophy, effectiveness AND Radiofrequency ablation.

Los artículos seleccionados fueron leídos en su totalidad para identificar los principales hallazgos y aportes a la revisión. Los textos seleccionados para hacer parte del estudio debían enfocarse en los aspectos que contribuyan a responder la pregunta de investigación, para lo cual se tuvieron en cuenta criterios de inclusión y exclusión.

Criterios de inclusión: Artículos, revisiones de literatura y libros o capítulos de libro en idioma inglés y español, recuperables en texto completo, que desarrollaran el tema de RF, analizando la descripción de la técnica y eficacia, mecanismo de acción, indicaciones y contraindicaciones de la radiofrecuencia como tratamiento de la HM.

Criterios de exclusión: Trabajos no realizados en seres humanos, trabajos tipo poster, trabajos que estuvieran en un idioma diferente al inglés o español y en abstract.

2.1 Etapas de la investigación

2.1.1 ***Fase conceptual o heurística:*** En esta etapa se realizó la búsqueda y revisión de la literatura existente sobre el tema en las distintas bases de datos descritas previamente. Luego de recolectada la información se procedió a su clasificación lo cual facilitó la siguiente etapa de la investigación.

2.1.2 ***Fase interpretativa o hermenéutica:*** Apartir de la clasificación realizada de acuerdo con la descripción de la técnica de radiofrecuencia (mecanismo de acción, descripción de la técnica, indicaciones, contraindicaciones y eficacia), se procedió a establecer el nivel de evidencia científica que arrojaban estos estudios, su tipología, país de origen, las correlaciones planeadas en ellos, entre otras.

En esta fase se realizó la lectura crítica de los artículos tomando como base la calidad de la evidencia según la Canadian Task Force on Preventive Health Care(13).

Tabla 1: *Niveles de evidencia e interpretación de los tipos de estudio para intervenciones de prevención.*

Niveles de evidencia	Interpretación
I	Evidencia a partir de EC con asignación aleatoria.
II-1	Evidencia a partir de EC sin asignación aleatoria.
II-2	Evidencia a partir de estudios de cohortes y casos y controles, preferiblemente realizados por más de un centro o grupo de investigación.
II-3	Evidencia a partir de comparaciones en el tiempo o entre sitios, con o sin la intervención; podrían incluirse resultados espectaculares provenientes de estudios sin asignación aleatoria.
III	Opinión de expertos, basados en la experiencia clínica; estudios descriptivos o informes de comités de expertos.

Fuente: Mella Sousa M, Zamora Navas P, Mella Laborde M, Ballester Alfaro JJ, Uceda Carrascosa P. Niveles de evidencia clínica y grados de recomendación Niveles de Evidencia Clínica y Grados de Recomendación. Rev S And Traum y Ort. 2012;29 (1/2):59–72.

2.1.3 ***Fase de análisis y elaboración del informe final:*** En esta fase se propuso cumplir con el objetivo planteado para el proyecto de investigación y cada uno de sus objetivos específicos, se elaboró el informe correspondiente y las conclusiones sobre la eficacia del uso de la radiofrecuencia en el manejo de la hipertrofia maseterina asociada a trastornos temporomandibulares.

Correspondiente con las con las consideraciones éticas se tuvo en cuenta lo relacionado con los derechos de autor, la fidelidad al momento de realizar la traducción de los documentos del idioma inglés al español, la no falsificación ni fabricación de datos y principalmente no caer en una falta grave como el plagio de trabajos ya realzados sobre el mismo tema.

3. Resultados

Al haber obtenido las fuentes finales, se planteó un conjunto de temáticas principales que abarcaran integralmente el uso de la radiofrecuencia en el manejo de la hipertrofia maseterina asociada a trastornos temporomandibulares y contribuyeran a desarrollar el objetivo general y la pregunta de investigación del presente trabajo.

En la primera parte se realiza la bibliometría de los artículos seleccionados según revista, tipo de estudio y país, año de publicación y niveles de evidencia dispuestas en tablas.

En un segundo momento se habla de la definición, la aparición y los antecedentes de la radiofrecuencia en la medicina.

Posteriormente se discute el mecanismo de acción de la radiofrecuencia incluyendo el análisis de las variables y la definición de los elementos usados en la técnica.

En una tercera parte se realiza una descripción detallada de la técnica de la radiofrecuencia para el tratamiento de la hipertrofia del músculo masetero incluyendo factores anatómicos y operacionales así como los cuidados postoperatorios que se deben seguir para determinan el buen uso y el éxito de la técnica.

Luego se Desarrolla la temática de indicaciones, contraindicaciones y complicaciones descritas en la literatura sobre la radiofrecuencia en hipertrofia del

masetero y finalmente se expone la eficacia de la técnica de radiofrecuencia como tratamiento sugerido en la hipertrofia maseterina asociada a trastornos temporomandibulares.

3.1 Bibliometría

Tabla 2: *Fuentes seleccionadas según revista:*

NOMBRE DE LA REVISTA	NÚMERO DE ARTÍCULOS
Abdominal imaging	1
Academic radiology	1
Aesthetic Plastic Surgery	1
Chest	1
Current opinion in urology	1
European Journal of Ultrasound	1
Experimental And Therapeutic Medicine	1
Journal of cardiovascular electrophysiology	1
Journal of Oral and Maxillofacial Surgery	1
Operative Techniques in Otolaryngology - Head and Neck Surgery	1
Pain practice: the official journal of World Institute of Pain	1
Pacing and clinical electrophysiology	1
Physica Medica	1
The new England journal of medicine	1
The Laryngoscope	1
The Journal of Arthroscopic and Related Surgery	1
TOTAL	**16**

Tabla 3: *Fuentes seleccionadas según tipo de estudio y país de origen:*

Tipo De Estudio / País De Origen	Serie de Casos	Artículos de Revisión	Estudio Descriptivo (comparativo)	Estudio cuasi experimental	Estudios in vitro	TOTAL
Korea	1			1		2
China			1			1
Canadá		1				1
Bélgica		1				1
Estados Unidos		5		5	1	11
TOTAL	1	7	1	6	1	**16**

Tabla 4: *Fuentes seleccionadas de acuerdo a su año de publicación:*

AÑO DE PUBLICACIÓN	NÚMERO DE ARTÍCULOS
1990-1994	2
1995-2000	7
2001-2005	3
2006-2010	2
2011-2016	2
TOTAL	**16**

Tabla 5: *Niveles de evidencia de acuerdo a la Canadian Task Force on Preventive Health Care.*(13)

GRADO DE RECOMENDACIÓN	NÚMERO DE ARTICULOS
I	0
II-1	0
II-2	0
II-3	8
III	8

3.2 Definición y antecedentes de la radiofrecuencia

La RF es una energía en forma de frecuencia de onda electromagnética entre audio e infrarrojos que varía aproximadamente entre 10^{4} y 3×10^{12} Hz.(14). Ni y Muiler narran que "la terapia de RF se puede definir como la destrucción de los tejidos biológicos mediante el uso de electricidad a partir de una onda modulada y de corriente alterna a una frecuencia electromagnética que cae así en la característica gama de señales de radiodifusión para confinar la transmisión de energía a una masa de tejido más controlable sin generar radiación excesiva"(14).

Como se mencionó en el marco teórico la RF es un procedimiento médico que utiliza calor para erradicar tumores en varios lugares del cuerpo o para disminuir el tamaño de los tejidos(15). Por su parte Park dice que la "RF es una fuente de energía alterna que causa la agitación iónica de las células, que conduce a la

coagulación del tejido a través de calentamiento por fricción para desnaturalizar las proteínas a partir de corriente alterna de alta frecuencia (500 KHz)” (12).

El término ablación en el contexto de la RF puede ser comprendido como una especie de extracción quirúrgica virtual, es decir, desvitalizar un volumen de tejido sin retirarlo del cuerpo, lo que resulta en un efecto similar a la de la resección quirúrgica.(14)

Los tumores malignos siguen siendo uno de los retos más potencialmente mortales en todo el mundo. Entre las terapias convencionales se encuentran la radioterapia y la quimioterapia las cuales interfieren con los procesos metabólicos, produciendo que tanto las células malignas como las células sanas se lesionen o mueren lentamente, dejando una amplia posibilidad de recurrencia del tumor además de los efectos secundarios sistémicos adversos (14). Por lo general, los tratamientos de los tumores y/o cánceres son considerados como terapias paliativas destinadas a reducir el crecimiento tumoral y prolongar la supervivencia, tanto así que hasta hace poco, la única opción curativa para los pacientes que tenían tumores malignos ha sido la cirugía radical, que, bajo ciertas circunstancias, puede quitar rápidamente y completamente todas las células tumorales de un organismo de otra manera sana y por lo tanto curar esta enfermedad(14). Desafortunadamente, sólo una pequeña proporción de pacientes que tienen cáncer pueden beneficiarse de la erradicación quirúrgica debido a la desfavorable ubicación del tumor, o el alcance, la reserva funcional de órganos limitada, y/o de alto riesgo operatorio(14).

Para buscar avances en este contexto, se han desarrollado una serie de técnicas mínimamente invasivas para ablación de tumores. Ni y Muiler exponen que el objetivo final de la RF es "insertar una sonda, suministrar energía en una sesión ambulatoria que resulte en la ablación de determinado tejido"(14). En lugar de la escisión de todo el tumor del paciente como en la cirugía estándar, “estas nuevas terapias buscan eliminar instantáneamente el tumor in situ mediante una

inyección localizada de productos químicos o por la entrega intratumoral de energías letales para congelar o calentar el tumor como en la crioterapia o termoterapia”(14). Ni y Mulier afirman que la eliminación del tumor o tejido por medio de RF es preferible a otra modalidad de tratamiento como quimioterapia, radioterapia, cirugía radical, termoterapia láser intersticial, microondas, debido a su baja invasividad, la sencillez, la relación coste-eficacia favorable y en especial el potencial para un mayor refinamiento(14).

Para empezar a hablar sobre la introducción de la RF en la medicina, se debe contextualizar en el uso de la corriente eléctrica en los tejidos humanos; hacia el siglo IXX, poco después de que el físico Inglés James C. Maxwell y el físico alemán Heinrich Hertz caracterizaran la teoría del electromagnetismo. A finales del mismo siglo, el investigador francés Jacques-Arsène d'Arsonval encontró que la respuesta neuromuscular o descargas eléctricas no se produjeron cuando la frecuencia de la corriente alterna que atraviesa el cuerpo se estableció por encima de 10^4 Htz. Luego, aproximadamente hacia el año 1900, el físico croata Nikola Tesla reconoció por primera vez el calentamiento de los tejidos biológicos con corriente de RF. El primer generador de RF ampliamente aceptada se produjo en la década de 1900 gracias a la colaboración del físico William T. Bovie y el cirujano Harvey Cushing. Estos principios básicos aplicados por Bovie y Cushing, han cambiado muy poco en la actualidad y se siguen aplicando(16). Estos fueron los primeros esfuerzos que sentaron las bases para el posterior uso de la energía de RF en la medicina.

La RF empezó a introducirse en la medicina a partir del año 1976 donde LeVeen y colaboradores realizaron un estudio en 21 pacientes erradicando los canceres que presentaban a partir de la necrosis tisular pero sin destrucción del tejido normal (17). Posteriormente en 1998 Powell y colaboradores introdujeron la terapia para para el tratamiento de la apnea del sueño obstructiva crónica haciendo un estudio prospectivo donde se utilizó la técnica para disminuir el tamaño del paladar de los pacientes y evaluaron la reducción del tejido palatino y

la mejoría de los síntomas como los ronquidos, saturación del oxígeno y la eficiencia del sueño, concluyendo de que efectivamente la RF disminuía el tamaño del paladar produciendo así una mejoría en el sueño de los pacientes y disminuyendo la apnea obstructiva del sueño (18). Hoy en día la RF se ha convertido en una importante modalidad médica como opción en el tratamiento de la ablación de diversos tumores y para la disminución del tamaño de algún tejido del cuerpo que se describirán más adelante (15).

La RF entonces, se ha convertido rápidamente en una de las terapias mínimamente invasivas más utilizadas (14) convirtiéndose así en un tema de mucho interés para el estudio en la medicina moderna y aunque la odontología es una rama de la medicina, el uso en el campo odontológico no ha sido tan amplio ni estudiando como en otras áreas médicas.

3.3 Mecanismo de acción de la radiofrecuencia

El objetivo principal de la terapia de ablación por RF es destruir un tumor o tejido completo utilizando calor para matar las células malignas o disminuir el tamaño del mismo de una manera mínimamente invasiva sin dañar las estructuras vitales adyacentes (19). Zang (2016) plantea que los sistemas de RF generalmente comprenden tres partes: la primera es un generador de energía de RF que produce corrientes alternas de alta frecuencia, la segunda es un aplicador de RF que consiste de un electrodo de RF y un eje aislado, y por último unas almohadillas que funcionan como polo a tierra que normalmente se coloca en el espalda o el muslo del paciente(15). El aplicador de RF o electrodo se inserta vía percutánea en el tejido diana con la ayuda de imágenes de orientación o diagramas de referencia. El tejido diana es ablacionado por el calor generado a partir de una corriente alterna de alta frecuencia (aproximadamente 500 kHz)(15).

En RF el calor producido se conoce como el calor Joule (J) o calor resistivo, el cual se genera a través de la interacción entre los electrones (e-) que forman la

corriente alterna y los iones que componen la resistencia (es decir, Sodio (Na+), Potasio (K+), y Cloro (C -) en el tejido biológico). A partir de estos componentes se forma un circuito eléctrico cerrado si hay un camino eléctrico en el interior del cuerpo como se muestra en la figura 3. Por lo general hay dos zonas de calentamiento que rodean el electrodo de RF: la zona de calentamiento directo y la zona de calentamiento indirecto: la zona de calentamiento directo está cerca del electrodo de RF y tiene una alta densidad de corriente. El calor generado en esta área se debe a la interacción entre los electrones y los iones, y la zona de calentamiento indirecto es el efecto de transferencia de calor de la zona de calentamiento directo.

Figura 3: *Diagrama del sistema de la RF y su mecanismo de generación de calor.*

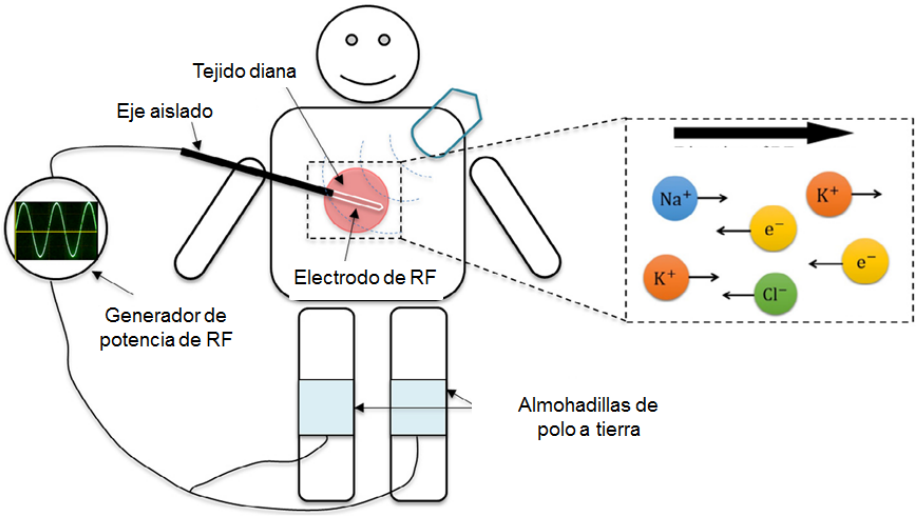

Imagen adaptada de: Zhang B, Moser MAJ, Zhang EM, Luo Y, Liu C, Zhang W. A review of radiofrequency ablation: Large target tissue necrosis and mathematical modelling. Phys Medica. 2016;32(8):961–71.

Uno de los componentes del sistema de RF son los electrodos o sondas: los electrodos utilizados en la reducción maseterina han evolucionado actualmente hasta la tercera generación. El electrodo de primera generación era corto y puntiagudo. La sonda de segunda generación fue ligeramente más larga y tiene marcas de calibración en centímetros(6)(20), Ham reporta que estas dos son

difíciles de insertar en el tejido, además que la corriente de RF tiende a concentrarse en la punta que es puntiaguda y esto resulta en una ablación desigual y carbonización del tejido, asimismo las marcas de calibración de la sonda tampoco eran claramente visibles(6). La sonda de tercera generación cuenta con una punta redondeada que hace más fácil la ablación, y tiene una aguja guía con la calibración más visiblemente que facilita el ajuste de la profundidad de inserción (6)(20). El electrodo de RF comprende un eje de metal, que está aislado a excepción de una aguja conductora expuesta que está en contacto eléctrico directo con el tejido diana(19) como se muestra en la figura 4.

Figura 4: "*Perfiles de puntas de la sonda o electrodo".*

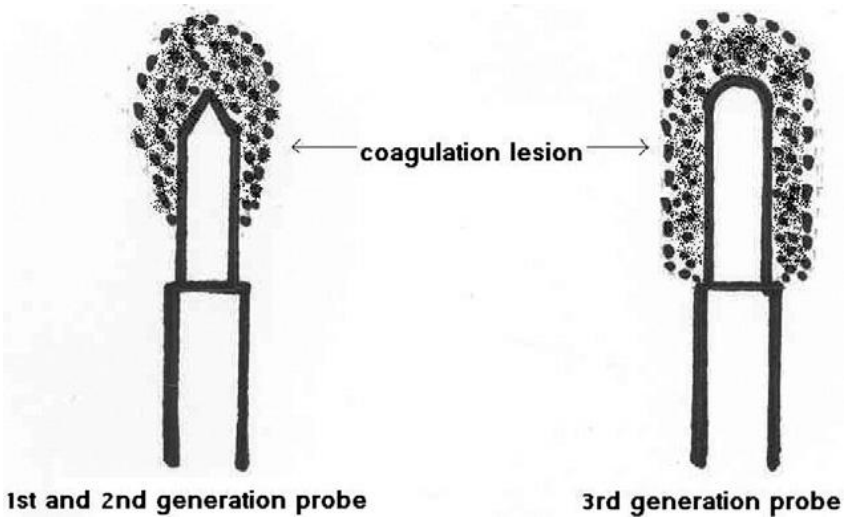

Los electrodos o sondas de primera y segunda generación eran en punta y se concentraba la corriente eléctrica, por lo que la coagulación era difícil. Las sondas de tercera generación tienen puntas redondeadas hacer una coagulación uniforme del tejido.

Fuente: Ham JW. Masseter Muscle Reduction Procedure With Radiofrequency Coagulation. J Oral Maxillofac Surg. 2009;67(2):457–63.

Otra parte que compone el sistema es el generador de RF que suministra energía de RF al tejido a través del electrodo el cual está conectado tanto al eje del electrodo (y por lo tanto la aguja del electrodo expuesta) y a un electrodo de referencia que por lo general es una almohadilla conductora que debe tener un

gran zona de contacto con la piel del paciente en una zona de buena conductividad eléctrica y térmica. El generador de RF produce una tensión de RF entre el electrodo activo y el electrodo de referencia, estableciendo líneas de campo eléctrico dentro del cuerpo del paciente entre los dos electrodos(19)(21). Ver figura 5.

Figura 5: *Generador de Radiofrecuencia.*

Imagen adaptada de: Ham JW. Masseter Muscle Reduction Procedure With Radiofrequency Coagulation. J Oral Maxillofac Surg. 2009;67(2):457–63. Y Goldberg SN. Radiofrequency tumor ablation: Principles and techniques. Eur J Ultrasound. 2001;13(2):129–47.

El campo eléctrico oscila con la frecuencia de RF, que provoca la agitación de los iones en el tejido con una velocidad que es proporcional a la intensidad del campo. El mecanismo de calentamiento del tejido con la ablación de RF es de fricción por pérdida de energía (o resistencia) asociado con esta corriente iónica(19). Goldberg creó una fórmula para explicar lo anterior: “Necrosis por coagulación = energía depositada en el tejido local × interacciones con el calor perdido "(19).

Es muy importante tener en cuenta cada uno de los componentes del sistema para controlar todas las variables y que el uso de la RF sea efectivo y no cause daños colaterales o por el contrario no genere ningún efecto.

Además de saber cómo funciona el sistema de RF y cuáles son las partes que lo componen anteriormente explicados, se debe conocer el mecanismo de acción de la RF en el tejido que se va a intervenir, por esta razón se explicarán los efectos de la RF en la célula y el tejido.

Proceso fisiopatológico de la necrosis por coagulación térmica: Como se ha explicado, la RF genera una necrosis por coagulación del tejido intervenido, pero esta necrosis difiere de la muerte normal del tejido, por lo tanto Ni y Mulier afirman que para identificar este único tipo de patología del tejido relacionada con el calor, es necesario entender las diferencias esenciales en los mecanismos de acción que ocurren comúnmente y la muerte tisular inducida por RF (14). (Ver tabla 6).

Por definición clásica, la necrosis se refiere a la muerte celular o tisular patológica en un organismo vivo, independientemente de la causa siendo la suma de cambios morfológicos que indican la muerte celular causada por la acción de degradación progresiva de enzimas; que puede afectar a los grupos de células o parte de una estructura o un órgano (14). Cuando las células normales son lesionadas mortalmente en condiciones comunes de isquemia, trauma, infección, etc., la disfunción de la membrana resultante y de liberación interna posterior de diversas enzimas finalmente procede a la degradación de las estructuras celulares y sus componentes. Estas reacciones enzimáticas resultan en una serie de cambios microscópicamente observables, por ejemplo, estallidos nucleares debido a la membrana y la fragmentación de la cromatina en trozos irregulares y eosinofilia citoplásmica debido a la degradación enzimática del ARN citosólico y proteínas. Estos cambios son característicos de una coagulación típica o necrosis coagulativa, es decir, la arquitectura del tejido remanente con la composición celular en ruinas. Todo el proceso dura horas o días seguidos de unas pocas semanas de la reparación del tejido (14).

En contraste, la temperatura moderadamente elevada de 50° C a 100° C producida durante la RF provoca una zona de coagulación del tejido que es inmediata(14)(22). Esto constituye la parte principal de la lesión por RF y ocupa el área entre la zona de peri-electrodo inmediata y la periferia de la lesión. Las estructuras y sustancias afectadas incluyendo proteínas citosólicas y enzima en particular, están sometidos a una fijación térmica instantánea, un efecto equivalente a cuando se utiliza formol para histopatología de rutina. Debido a tal desnaturalización estructural inducida térmicamente y la desactivación funcional de las proteínas enzimáticas, todo el tejido o célula genera una degradación enzimática progresiva, como se ve en el proceso de necrosis de coagulación definido tradicionalmente se hace imposible(14)(22).

Tabla 6: *Comparación entre la necrosis por coagulación térmica y la necrosis por coagulación clásica**.***

Características	***Necrosis por coagulación térmica***	***Necrosis por coagulación clásica***
CAUSAS	Termoterapia intersticial laser, ablación por microondas, ablación por RF.	Biológica (isquemia, trauma, infección).
TEMPO DE OCURRENCIA	Segundos a minutos.	Horas o días.
EFECTOS	Fijación del tejido.	Citólisis enzimática.
ASPECTOS MACROSCÓPICOS	Tejido “normal”.	Amorfo.
MICROSCOPIA (HEMATOXILINA EOSINA)	Casi intacto en la arquitectura del tejido y la composición celular (zona media).	Eosinofilia citoplasmática, estallido nuclear.

Tabla adaptada de: Ni Y, Mulier S, Miao Y, Michel L, Marchal G. A review of the general aspects of radiofrequency ablation. Abdom Imaging. 2005;30(4):381–400.

Características morfológicas de las lesiones inducidas por la RF: Macroscópicamente en secciones transversales, una lesión típica del tejido por RF aparece bien delimitada y se observan 5 zonas que reflejan los grados de daño a los tejidos a lo largo del gradiente de temperatura exterior (Ver figura 6). la zona A que es el centro carbonizado o vaporizado recalentado que rodea el trayecto de la sonda o electrodo; las zonas B y C, que son amplias zonas calentadas moderadamente de color pálido o marrón claro de tejido coagulado y peritumoral, respectivamente; la zona D, de coloración clara o marrón hemorrágica ligeramente caliente; y la zona E, la capa exterior con hiperemia y/o edema débiles (14).

Figura 6: *Zonas que reflejan el grado de daño al tejido.*

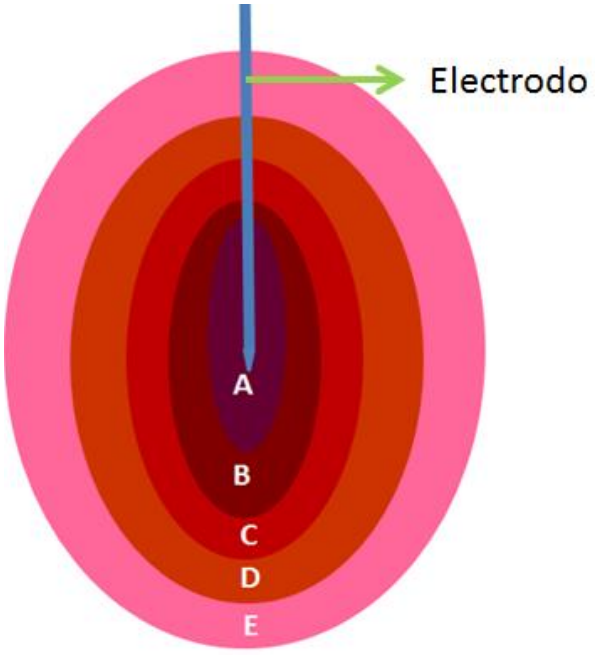

Fuente: Elaboración propia.

3.4 Descripción de la técnica de radiofrecuencia en el manejo de la hipertrofia maseterina

De acuerdo con la búsqueda realizada en las diferentes bases de datos y revistas electrónicas a las cuales se tenía acceso en texto completo de los documentos, se encontraron 2 artículos que describieran la técnica del uso de la radiofrecuencia en pacientes con hipertrofia maseterina; Ham (2009) y Park (2007), ambos artículos son provenientes del Korea, y el motivo de consulta de los pacientes tratados fue por motivos cosméticos y no por motivos funcionales o porque hayan presentado algún trastorno de la ATM que los aquejara.

La intervención de la RF se realiza en un centro ambulatorio y los pacientes son intervenidos bajo sedación administrando 5 mg Valium (su análogo en Colombia 5 mg de Diazepam) 30 minutos antes del procedimiento (12)(6) y se aplica una sola dosis de dexametasona vía intravenosa para controlar reacciones inflamatorias(12).

Para tener referencia sobre el tamaño, las dimensiones, y las zonas de introducción de la sonda en los músculos maseteros que van a ser intervenidos, es estrictamente necesario realizar una especie de diagrama sobre la piel identificando los márgenes de dicho músculo así: 1) Una línea que una el lóbulo de la oreja con la comisura labial. 2) El borde anterior del músculo masetero. 3) El borde inferior del cuerpo mandibular y 4) La línea de la glándula parótida que es una paralela del borde anterior del masetero pero a partir del ángulo de la mandíbula. Es importante aclarar que el diagrama se realiza con el paciente apretando la mandíbula para que sean más detectables los limites maseterinos(6). La numeración de las líneas se observa en la figura 7.

***Figura 7**: "Líneas de referencia para el procedimiento de reducción del masetero."*

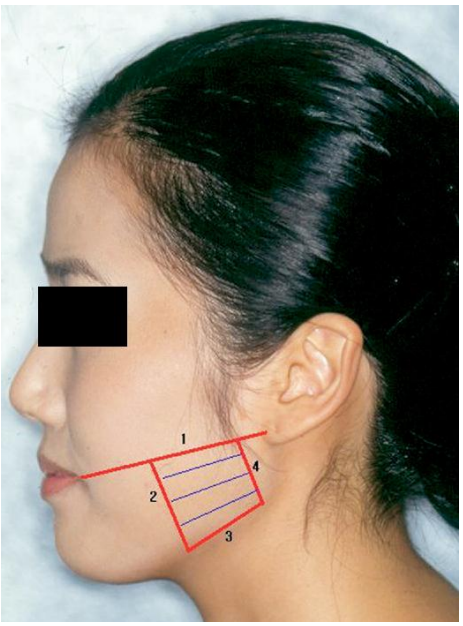

Fuente: Ham JW. Masseter Muscle Reduction Procedure With radiofrequency Coagulation. J Oral Maxillofac Surg. 2009;67(2):457–63

El procedimiento siempre debe estar limitado dentro de la zona compuesta por estas cuatro líneas para evitar daños en estructuras anatómicas como por ejemplo la glándula parótida y el nervio facial (6)(12).

Después de haber realizado los límites de referencia, se realiza 3 a 5 líneas paralelas horizontales, 2 a 3 líneas oblicuas y puntos gruesos con intervalos de 1 cm que determinarán las zonas de sondeo para la aplicación de la RF, finalmente se habrán dibujado 21 a 30 puntos de referencia (6)(12). Ver figura 8.

Figura 8: *Demarcación de márgenes pre operatorios a Radiofrecuencia.*

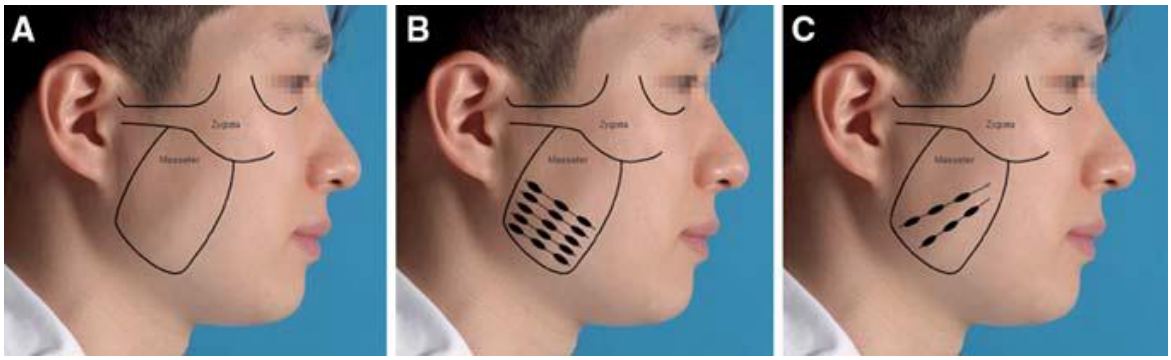

(A) *Dibujo del hueso malar y los márgenes del músculo masetero apretando la mandíbula.*	***(B)*** *De cuatro a cinco líneas paralelas horizontales indican las líneas de sondeo de RF a través de la mucosa oral. Los puntos gruesos marcan las lesiones térmicas durante cada línea de sondaje.*	***(C)*** *2 líneas oblicuas de sondeo para concentrar las lesiones térmicas en un área angular. Las líneas son dibujadas dentro de la mitad inferior del músculo masetero para evitar lesiones en la arteria maseterina profunda y el conducto de Stenson".*

Fuente: Jin Park Y, Woo Jo Y, Bang SI, Kim HJ, Lim SY, Mun GH, et al. Radiofrequency volumetric reduction for masseteric hypertrophy. Aesthetic Plast Surg. 2007;31(1):42–52.

Posterior a la marcación extraoral de las líneas y zonas necesarias, y luego de que se hubiera hecho enjuagues con clorhexidina o con yodopovidona para minimizar la carga bacteriana, se aplica anestésico tópico en la mucosa oral (xilocaína 10%) para minimizar el dolor de la punción. Se inyecta anestesia infiltrativa con 5 a 7 cárpulas de 36 ml de lidocaína al 2% con epinefrina al 1:80000 en los músculos maseteros intraoralmente (6)(12).

Acto seguido se continúa con el procedimiento insertando la aguja guía la cual tiene un calibre 17 y 120 mm de longitud de los cuales 7mm son su parte activa y se palpa extraoralmente buscando coincidencia entre las líneas demarcadas y el punto de colocación de la aguja, a continuación la aguja se retrae 1 cm aproximadamente y se inserta la sonda o electrodo de RF fijándose dentro de la aguja guía, este electrodo debe estar tan profundo en el periostio como sea

posible para evitar lesiones térmicas en los tejidos blandos adyacentes como nervios y arterias, el punto de referencia cerca de gonion, debe estar 30 mm por encima del mismo para evitar daños en el nervio facial (6)(12).

Se procede a hacer la ablación del tejido con RF en los puntos que se marcaron durante 2 a 3 seg conservando el intervalo de 1 cm entre punto y punto de ablación, se crearán entonces alrededor de 3 puntos de ablación a lo largo de la sonda por línea de referencia (6)(12), es muy importante que la aguja de referencia siempre este lo más cerca al hueso mandibular para evitar daños en el nervio facial (6), finalmente se realiza la ablación con RF en las líneas demarcadas de manera oblicua siguiendo el mismo protocolo la cual se realiza para evitar las irregularidades en los contornos superficiales de la zona del ángulo mandibular desde una vista anteroposterior (12).

En cuanto a los factores técnicos; la temperatura de ablación maseterina por RF debe oscilar entre 50 y 90°C (6)(12), ya que si se utiliza menos temperatura no habrá ningún efecto y si se superan los 100°C se produce una carbonización de todo el tejido (6). De acuerdo con Park, la energía de RF final que recibe el músculo es entre 70 y 90 J para cada punto y la cantidad de energía total será de 1.15 a 2.4 kJ(12), esto dependerá del número de ablaciones realizadas y la temperatura utilizada durante el procedimiento.

Las estructuras anatómicas que cobran gran importancia en la implementación de la técnica y que se han ido nombrando poco a poco, principalmente son: el nervio facial, la glándula parótida con su conducto de Stenon, y algunas ramas de la arteria maxilar (12).

El nervio facial está ramificado en 5 porciones principales que son: la rama temporal, rama cigomática, rama bucal, rama marginal mandibular y la rama cervical, de las cuales la rama cigomática, la bucal y la marginal mandibular están comprometidas dentro de la anatomía de la zona de intervención (figura 9).

Figura 9: *"Anatomía de la mejilla. El nervio facial. Tenga en cuenta las ramas mandibulares bucales y marginales y sus ubicaciones."*

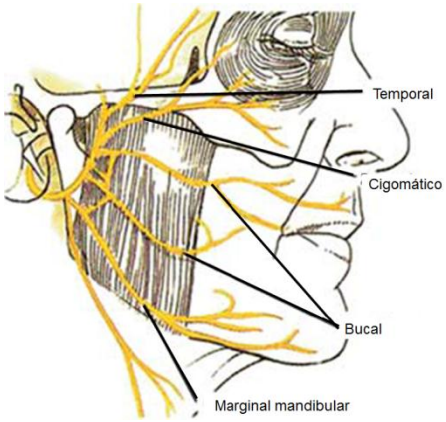

Imagen adaptada de: Jin Park Y, Woo Jo Y, Bang SI, Kim HJ, Lim SY, Mun GH, et al. Radiofrequency volumetric reduction for masseteric hypertrophy. Aesthetic Plast Surg. 2007;31(1):42–52.

Otra estructura anatómica de relevancia es la glándula parótida la cual presenta el conducto de Stenon que atraviesa el músculo masetero, que aunque de pequeño tamaño, no se debe quitar de vista. Ver figura 10.

Figura 10: *"Anatomía de la mejilla. Glándula parótida y conducto de Stenon."*

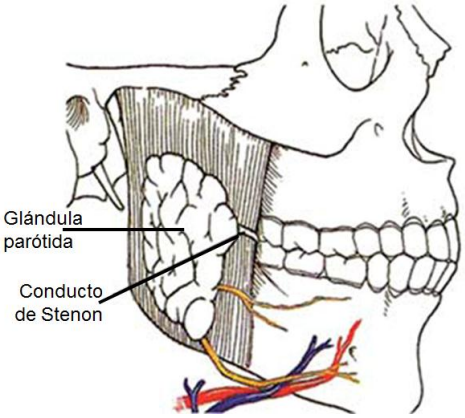

Imagen adaptada de: Jin Park Y, Woo Jo Y, Bang SI, Kim HJ, Lim SY, Mun GH, et al. Radiofrequency volumetric reduction for masseteric hypertrophy. Aesthetic Plast Surg. 2007;31(1):42–52.

Las ramas de la arteria carótida externa que están comprometidas en la zona de la mejilla o que atraviesan la zona a intervenir son la arteria maxilar y la arteria facial tranversa; la arteria maxilar a su vez está ramificada en la arteria maseterina media profunda, arteria maseterina media superficial y arteria maseterina superior. Ver figura 11.

Figura 11: *"Arterias involucradas en la anatomía de la mejilla"*

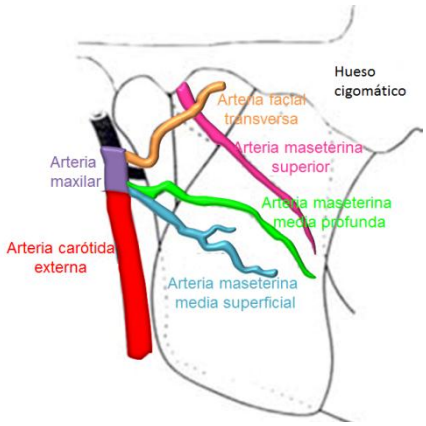

"Arteria carótida externa. Arteria maxilar. Arteria maseterina media profunda. Arteria maseterina media superficial, arteria superior. Arteria facial transversa. La arteria maseterina media se divide en una rama profunda y una superficial. La arteria maseterina media profunda entra en la parte posterior de la mitad del musculo y se introduce dentro de su porción profunda. Tenga en cuenta la ubicación de ésta arteria."

Imagen adaptada de: Jin Park Y, Woo Jo Y, Bang SI, Kim HJ, Lim SY, Mun GH, et al. Radiofrequency volumetric reduction for masseteric hypertrophy. Aesthetic Plast Surg. 2007;31(1):42–52.

Se hace entonces completamente necesario tener amplio conocimiento sobre la anatomía de esta área para tomar precauciones a la hora de colocar la aguja guía y la sonda en el sitio indicado teniendo en cuenta siempre los puntos de referencia trazados para llevar a buen término y con éxito la implementación de la técnica de RF en la hipertrofia maseterina. A continuación (figura 12) se muestra un flujograma sobre los pasos a seguir en la técnica de RF en el tratamiento de HM.

Figura 12: *Flujograma de pasos a seguir en la técnica de RF para hipertrofia del músculo masetero:*

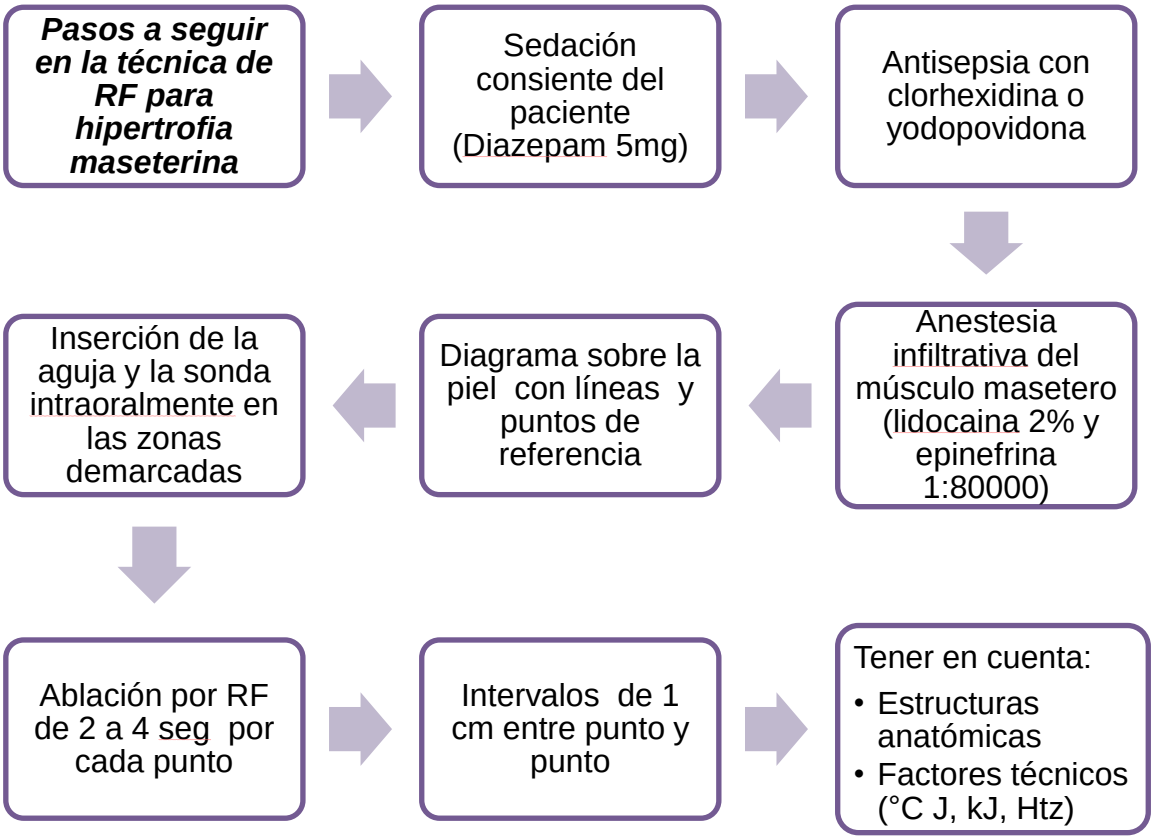

Fuente: elaboración propia.

Cuidados postoperatorios: Se debe realizar cubrimiento antibióticos por vía oral durante 5 días para evitar infecciones, utilizar terapia de frio y calor para controlar el edema y la inflamación que se pueda presentar, prescribir analgésicos tipo AINES si es necesario (6)(12). Park refiere que utiliza "vendas elásticas de compresión alrededor de la cara para reducir la inflamación y prevenir acumulaciones de líquido del espacio muerto, lo que reduce el dolor y producir mejores resultados" (12). Se debe limitar la apertura máxima de la boca durante las 4 primeras semanas, y luego se deben realizar estiramientos abriendo poco a poco la boca hasta conseguir apertura máxima para evitar la rigidez de la ATM y alguna posible contractura de los músculos maseteros (12).

3.5 Indicaciones, contraindicaciones y complicaciones de la RF en el manejo de la HM

La energía por RF ha sido ampliamente utilizada en muchas especialidades médicas como por ejemplo en tumores o cánceres abdominales, de pulmón, de paladar, musculares, de próstata, de piel, de vejiga, gastrointestinales, de mama, de cerebro, óseos, de glándula suprarrenal, traqueobronquiales, y lesiones expuestas en la cirugía abierta, tales como tumores intracraneales, en la destrucción de los nervios sensoriales periféricos para el control de dolor constante (23), la ablación transcatéter de las vías conductoras cardíacas anormales para el tratamiento de la arritmia (24), para la hipertrofia prostática benigna (25), la ablación de los conductos aberrante en el síndrome de Wolff-Parkinson-White (26), la reducción volumétrica de la lengua y el paladar en los trastornos de apnea obstructiva del sueño (18), la corrección de la laxitud ligamentosa en subluxaciones articulares crónicas (27), la ablación endometrial de hemorragia uterina disfuncional, la mejora de la obstrucción nasal en la hipertrofia del cornete inferior (28). Lencioni demostró que la RF es más eficaz que la cirugía en pacientes que tenían cirrosis y que debía ser ofrecido como tratamiento de primera línea para los pacientes que tienen carcinoma hepatocelular (29).

En cuanto a las indicaciones específicas de la RF en el tratamiento de HM la evidencia es demasiado baja por no decir nula; no se encontraron artículos que refirieran indicaciones concretas para el uso de esta terapia en la HM asociada a TTM. Sin embargo Park menciona que “éste método podría ser útil para los pacientes que no pueden tolerar, o dudan en someterse a un procedimiento invasivo porque temen y para los pacientes cansados de recibir inyecciones de toxina botulínica adicionales debido a su corta duración de la eficacia”(12). Esto daría luces de que la RF está indicada cuando los pacientes han sido intervenidos previamente con terapias menos invasivas y que no han dado los resultados esperados.

Referente al uso de RF en pacientes que tuvieran alguna patología sistémica en curso no se encontró evidencia. En lo que concierne algún tipo de contraindicación la aplicación de RF tanto para uso en medicina general como para el caso específico utilizado en HM no hay literatura que soporte la supresión del uso de la técnica.

Debido a la baja evidencia que se encontró, se decidió realizar entrevista semiestructurada para tener la opinión de un experto en el tema con el cirujano oral y maxilofacial, Doctor Guillermo Andrés Gracia Owens, quien ha usado ampliamente la técnica. Se expuso que la RF como tratamiento de la HM *"está indicado en todos los casos de HM y principalmente en pacientes que no han tenido una evolución satisfactoria ante medidas más conservadoras como placas miorelajantes, toxina botulínica, fisioterapia".*

También refiere que la RF está contraindicada en *"pacientes que no hayan recibido tratamiento previo con terapias menos invasivas",* como las nombradas anteriormente, además se contraindica la técnica *"en personas que tengan algún tipo de marcapasos o equipo que requieran de regulación por frecuencia porque podría interferir en el funcionamiento de los mismos".*

La literatura reporta que no ha habido complicaciones graves o mayores, y que todas se han podido solucionar con buen término (6)(12). Una complicación que Park reporta es que en ocasiones la anestesia local es insuficiente produciendo quejas de los pacientes durante el procedimiento "sin embargo, aún y modificando el protocolo de anestesia, esta demostró ser insuficiente para este procedimiento"(12), además reporta que la principal complicación que se tuvo fue el trismus, rigidez en la apertura de la boca que duró más de 3 semanas pero se resolvió. Ham en su estudio reporta que una de las complicaciones más significativas fue la acumulación de líquido mucoseroso 2 semanas después del procedimiento; se procedió a realizar aspiración diaria con jeringa, 4 semanas después del procedimiento se controló la acumulación de líquido (12) (ver figura

13). Se reporta que la acumulación de líquido es parte del curso natural de cicatrización de heridas después de la miólisis inducida por RF y que ésta complicación pudo ser causada por un suministro excesivo de energía, con una tasa de absorción relativamente baja.(12)

Figura 13: *"Complicación de acumulación de líquido mucoseroso y su resolución"*

(A) *preoperatorio.*	***(B)*** *Se ha detectado una gran acumulación de líquido mucoserosa 2 semanas después del procedimiento.*	***(C)*** *A las 4 semanas después del procedimiento, el de recogida de fluido se controló.*	***(D)*** *El efecto del contorno fue más significativo y el paciente se mostró satisfecho con el resultado estético unos 6 meses más tarde."*	***(E)*** *Se requiere aspiración diaria.*

Fuente: Jin Park Y, Woo Jo Y, Bang SI, Kim HJ, Lim SY, Mun GH, et al. Radiofrequency volumetric reduction for masseteric hypertrophy. Aesthetic Plast Surg. 2007;31(1):42–52.

La hemorragia fue otra complicación que se observó 3 semanas después del procedimiento; se trató con aspiración del hematoma y vendaje compresivo. (Ver figura 14)

Figura 14: *"Complicación de hemorragia y su resolución".*

Hombre de 27 años de edad. ***(A)*** *Sangrado tardío, que por lo general se produjo 3 semanas después del procedimiento.*	***(B)*** *Se necesitaba un vendaje compresivo después de la aspiración del hematoma.*	***(C)*** *El hematoma fue totalmente absorbido y un hematoma residual desaparecido después de 2 semanas. El contorno facial mejoró después de 4 semanas."*

Fuente: Jin Park Y, Woo Jo Y, Bang SI, Kim HJ, Lim SY, Mun GH, et al. Radiofrequency volumetric reduction for masseteric hypertrophy. Aesthetic Plast Surg. 2007;31(1):42–52.

Otras complicaciones menores que Park reporta fueron: infección, dolor de larga duración, lesiones en el conducto de Stenon, lesiones transitorias en el nervio facial, disminución en la fuerza masticatoria en la mayoría de los pacientes y limitaciones en el movimiento de la ATM que desaparecieron con el tiempo. Una de las quejas más comunes de los pacientes fue sobre el edema severo, que generalmente duró más de 2 a 4 semanas, se reporta el edema postoperatorio se reduce con la inyección de varios medicamentos. No se informaron otros efectos secundarios a largo plazo(12). Sin embargo Ham expone que "en los controles de seguimiento no se mostró ninguna complicación del nervio, infección, o

formación de coágulos de sangre en cara”(6). En la tabla a continuación se resumen las complicaciones y su manejo.

Tabla 7: *Resumen de complicaciones, semana de aparición y resolución.*

COMPLICACIÓN	***TIEMPO DE APARICIÓN***	***RESOLUCIÓN***
Anestesia local insuficiente	No aplica	Refuerzo anestesia local / anestesia general
Acumulación de líquido mucoseroso	2 semanas después	aspiración diaria con jeringa
Trismus	Hasta 3 meses después	estiramiento/fisioterapia
Edema severo	De 2 a 4 semanas	compresión en frio/medicación
Hemorragia	3 semanas después	aspiración del hematoma / vendaje compresivo
Infección	No reportado	antibiótico sistémico/aspiración si hay absceso
Dolor intenso y/o de larga duración	Horas a 2 semanas después	Prescripción de AINES/ corticoides
Lesiones en el conducto de Stenon	No reportado	No reportado
Lesión en el nervio facial		
Disminución en la fuerza masticatoria		estiramiento/fisioterapia
limitaciones en el movimiento de la ATM		

Fuente: Ham JW. Masseter Muscle Reduction Procedure With Radiofrequency Coagulation. J Oral Maxillofac Surg [Internet]. 2009;67(2):457–63. Y Jin Park Y, Woo Jo Y, Bang SI, Kim HJ, Lim SY, Mun GH, et al. Radiofrequency volumetric reduction for masseteric hypertrophy. Aesthetic Plast Surg. 2007;31(1):42–52.

Es muy importante aclarar que aunque se reportaron bastantes complicaciones, ninguna ocurrió en el mismo paciente, además se reporta que todos los casos fueron resueltos a buen término y que se solucionaron dentro de los 3 meses postquirúrgicos y que no hubo secuelas de las mismas (6)(12).

3.6 Eficacia de la técnica de RF en el tratamiento de la Hipertrofia maseterina

En la búsqueda realizada se encontró un artículo específico relacionado con la eficacia de la RF en el tratamiento de la HM donde se comparó con el uso de toxina botulínica (30).

Park sostiene que la mayoría de los pacientes que participaron en su estudio demostraron una mejoría clínica, con reducciones del volumen de los músculos maseteros el cual se midió con fotografías comparativas, afirma que la tasa de reducción de volumen de los músculos maseteros fue significativa durante los primeros 3 meses de seguimiento y que se obtuvieron cambios hasta los 6 meses postoperatorios, además hubo una reducción volumétrica adicional a los 12 meses (12).

El autor hizo un estudio comparativo de las fotografías clínicas tomadas antes y después del procedimiento y demostró una mejoría en el contorno facial inferior y menor prominencia en el ángulo mandibular, también demostró una disminución estadísticamente significativa en los espesores del masetero entre un el 10-60% (12). Este estudio fue realizado en 215 pacientes, de los cuales 195, es decir el 90%, mostraron satisfacción con los resultados y en el periodo de control, 188 pacientes tuvieron un efecto de larga duración a lo largo del periodo de seguimiento (18 meses). “Estos resultados demuestran la larga duración del tratamiento con recidivas mínimas después de la ablación de los tejidos con RF” afirma Park. A continuación se muestran algunas fotografías que evidencian la efectividad de la RF a corto y largo plazo (ver figuras 15,16,17)

Figura 15: *Fotografía clínica preoperatoria y postoperatoria. Mujer de 24 años de edad quien recibió ablación por RF de los maseteros.*

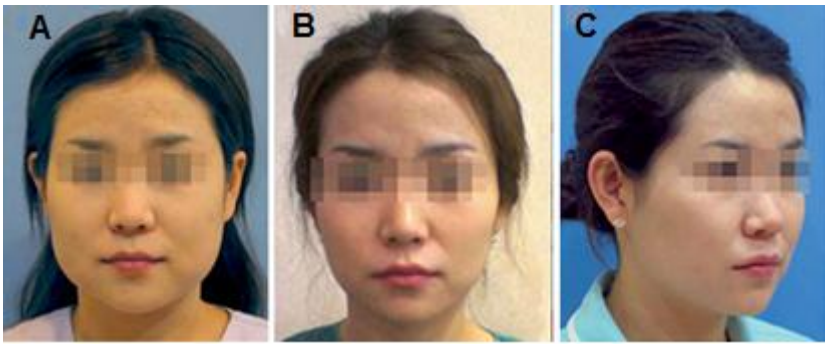

(A) estado preoperatoria	**(B y C)** Vista 1 año después del procedimiento.

Imagen adaptada de: Jin Park Y, Woo Jo Y, Bang SI, Kim HJ, Lim SY, Mun GH, et al. Radiofrequency volumetric reduction for masseteric hypertrophy. Aesthetic Plast Surg. 2007;31(1):42–52.

Figura 16: *Fotografía clínica preoperatoria y postoperatoria. Mujer de 20 años de edad quien recibió ablación por RF de los maseteros*

(A) Vista preoperatoria	**(B)** Vista 3 meses después.	**(C)** Vista 6 meses después. El contorno facial se redujo adecuadamente.

Fuente: Jin Park Y, Woo Jo Y, Bang SI, Kim HJ, Lim SY, Mun GH, et al. Radiofrequency volumetric reduction for masseteric hypertrophy. Aesthetic Plast Surg. 2007;31 (1):42–52.

Figura 17: *Fotografía clínica preoperatoria y postoperatoria.*

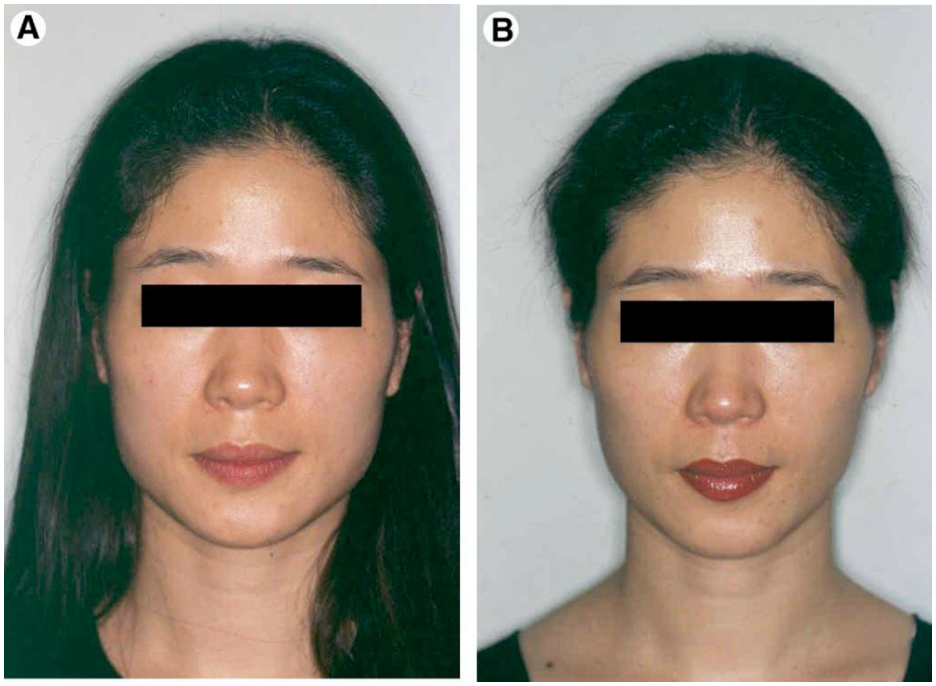

(A) *vista antes del procedimiento.*	***(B)*** *vista 2 meses después del procedimiento.*

Fuente: Ham JW. Masseter Muscle Reduction Procedure With Radiofrequency Coagulation. J Oral Maxillofac Surg. 2009;67 (2):457–63.

Huang y Cheng hicieron un estudio comparativo de eficacia entre la toxina botulínica y la RF en 24 pacientes de los cuales 23 fueron mujeres y 1 hombre, se dividieron en 2 grupos al azar, al grupo 1 los trataron con toxina botulínica y al grupo 2 con ablación por RF y se evaluaron los efectos clínicos con mediciones por ultrasonido del grosor muscular bajo tensión y con fotografías clínicas estandarizadas antes el tratamiento y a los 6 y 12 meses postoperatorios (30).

Los resultados obtenidos exponen que en el grupo tratado con toxina botulínica el espesor del masetero se redujo hasta su punto más bajo 6 meses después de la inyección pero luego aumentó hasta 12 meses después. Sin embargo, en el grupo de tratamiento con ablación por RF, el grosor muscular disminuyó

constantemente durante los 12 meses siguientes a la cirugía, este resultado se observa en la figura a continuación.

Figura 18: *Comparación del espesor muscular pre-tratamiento y pos-tratamiento.*

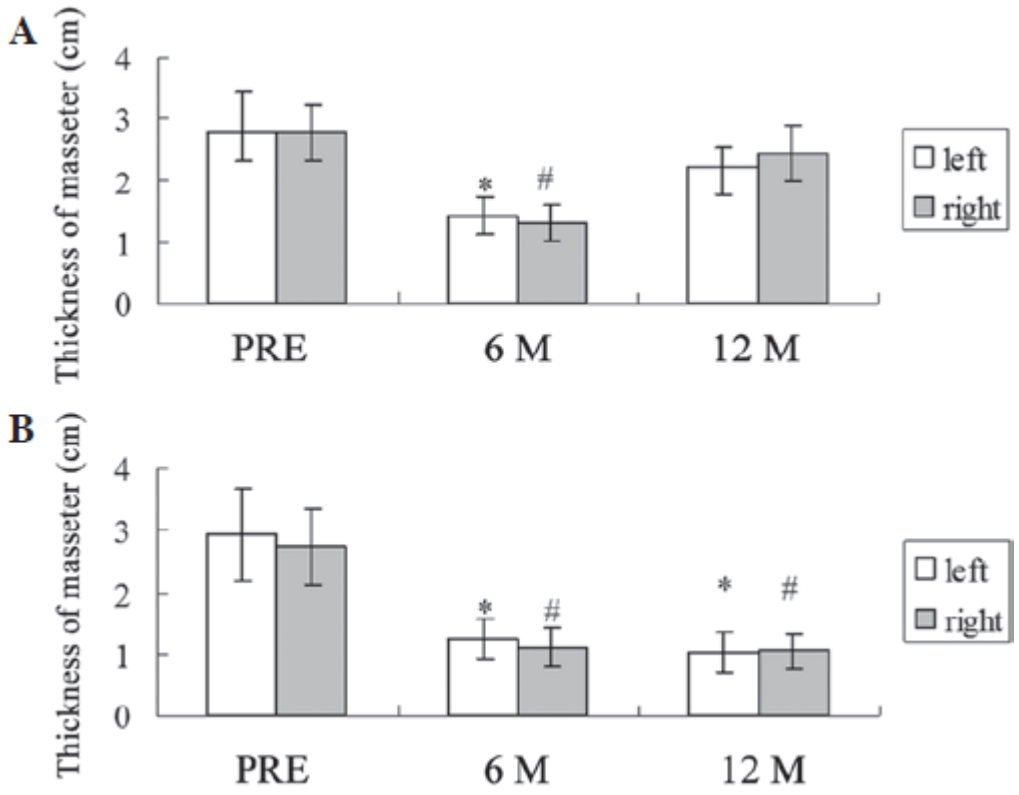

(A) *Tratamiento con toxina botulínica. PRE: pre-quirúrgico.*	***(B)*** *tratamiento con RF.*
******* *P <0,05 (lado izquierdo) y # P <0,05 (lado derecho), PRE: Pretratamiento; 6 M: 6 meses después del tratamiento; 12M: 12 meses después del tratamiento.*	

Fuente: Huang JL, Chen G, Chen XD, Zhou BR, Luo D. A comparative study of the efficacy and safety of radiofrequency ablation and botulinum toxin A in treating masseteric hypertrophy. Exp Ther Med. 2014;7(5):1203–8.

Los autores aseveran que "la eficacia de la toxina botulínica se prolongó durante un tiempo más corto en comparación con la ablación RF" (30), dentro de los 6 meses siguientes a la inyección, la mayoría de los participantes informaron de una mejora en sus contornos faciales. Sin embargo, en el grupo tratado con toxina botulínica, el espesor regresó a la línea base 12 meses después de la inyección, por lo tanto requieren inyecciones repetidas. Además concluyen que

“los resultados del presente estudio indican que el efecto de la ablación por RF en el espesor del músculo masetero puede ser mucho mayor que la obtenida después de la inyección con toxina botulínica”(30).

Es de gran importancia tener en cuenta que los estudios referenciados están clasificados dentro de los niveles de evidencia clínica como nivel II-3 mostrados en la tabla 5 los cuales no arrojan un grado de recomendación confiable.

4. Discusión

La RF ha sido ampliamente utilizada como tratamiento en la medicina moderna para la ablación de diversos tumores, la reducción de tejidos en todo el cuerpo y para el manejo del dolor (17,18,23,25-28). Esta técnica fue introducida en el campo de la odontología por los autores Park en el 2007 y Ham en el 2009 como opción de tratamiento para el manejo de la hipertrofia de los músculos maseteros(6,12).

Este trabajo de grado se realizó con el fin revisar la literatura existente sobre el uso de la radiofrecuencia como tratamiento sugerido para la hipertrofia maseterina asociada a trastornos temporomandibulares a la luz de encontrar evidencia sobre la técnica nombrada, sin embargo, luego de hacer una búsqueda exhaustiva y metodológica en bases de datos y revista por revista, únicamente se encontraron 2 artículos que describieran en sí en uso de la técnica de radiofrecuencia en pacientes con hipertrofia maseterina (6,12).

Los niveles de evidencia de todos los artículos analizados en esta revisión están dentro de las categorías II-3 Y III de acuerdo a la clasificación sugerida por la Canadian Task Force on Preventive Health Care (13), esto quiere decir que no hay un nivel de evidencia fuerte para este tipo de tratamiento que lo respalde para ser el gold estándar en el manejo de la HM; éstos resultados fueron una limitante a la hora de tomar decisiones y realizar las conclusiones a las que se quería llegar con la revisión. Lo anterior podría estar relacionado con que la RF no ha sido muy reconocida en la odontología como tratamiento de la HM por ser una terapia recientemente introducida, además de que probablemente se debe tener

un grado de enteramiento y la suficiente pericia del cirujano para poder llevar a cabo la técnica pese a que en esencia es una técnica muy sencilla.

Por otro lado se encontró que en ninguno de los artículos que trataban la hipertrofia maseterina con radiofrecuencia se hacia la relación o correlación entre el manejo de la misma y la solución de algún tipo de desorden temporomandibular vinculado a trastornos musculares después de haber sido realizado el tratamiento; además el motivo de consulta de todos los pacientes participantes en los estudios fue por fines cosméticos y no por motivos funcionales o porque hayan presentado algún TTM que los aquejara.

Correlacionando lo anterior, es muy importante resaltar que la gran mayoría de los participantes en los estudios encontrados fueron mujeres que no estaban satisfechas con la apariencia de su rostro, y además ya se habían sometido a procedimientos previos como la inyección de toxina botulínica para solucionar su “problema”(6).

Esto lleva a plantear preguntas alrededor de los fines de la medicina, o por ejemplo hasta qué punto la medicina preventiva o curativa está sujeta a los deseos de los pacientes. La medicina del deseo se centra en la modificación de la apariencia corporal determinada por estigmas sociales y culturales, designando la utilización de técnicas biomédicas con fines diferentes a los terapéuticos, especialmente estéticos (31)(32). Sin embargo es de resaltar que existe una línea muy tenue entre los fines terapéuticos de la medicina y su rol cosmético en la actualidad(32).

Respecto al mecanismo de acción de la RF se debe tener en cuenta que el sistema está compuesto por 3 partes fundamentales para el funcionamiento del mismo que son:1) un generador de energía que provoca corrientes alternas de alta frecuencia. 2) un aplicador, electrodo o sonda que es el que se introduce en el tejido diana y trasmite la energía generando calor y así provocar la ablación del

tejido, y 3) unas almohadillas que funcionan como polo a tierra y que normalmente se colocan en el espalda o el muslo del paciente para producir un circuito cerrado de energía (15).

Se ha demostrado que hay unos determinantes en el tamaño de la lesión inducida por RF, estos son 1) la potencia o tensión suministrada; 2) la duración del pulso; 3) la presión de contacto electrodo-tejido; 4) el tamaño del electrodo; y 5) la impedancia del sistema, incluyendo el dispositivo, el catéter, el tejido y el fluido (por ejemplo, sangre vs solución salina) (19). Se debe recordar que en la RF el tejido diana (tumor o tejido disfuncional) es ablacionado por el calor (50-100°C) generado a partir de una corriente alterna de alta frecuencia (aproximadamente 500 kHz) que provoca una zona de coagulación del tejido inmediata seguido de la necrosis por coagulación y por lo tanto la ablación del tejido intervenido (14).

Los 2 estudios encontrados en la literatura sobre la descripción de la técnica de RF en el manejo de la HM concuerdan en la mayoría de elementos a tener en cuenta para realizar la técnica (6,12). Es de suma importancia conocer todos y cada uno de los componentes anatómicos que están en la zona a intervenir, en este caso en la zona de la mejilla como lo son nervios, arterias, y la glándula parótida con su conducto de Stenon para evitar daños en estas estas estructuras y prevenir posibles complicaciones, así como también se debe tener en cuenta el tamaño, las dimensiones, y las zonas de introducción de la aguja y la sonda en los músculos maseteros que van a ser intervenidos (6,12).

Cada uno de los pasos que se deben realizar en la técnica de RF son importantes para concluir en un exitoso tratamiento, siempre se debe tener presente el Flujograma de pasos a seguir en la técnica de RF para hipertrofia del músculo masetero.

En cuanto a las indicaciones específicas de la RF en el tratamiento de hipertrofia maseterina la evidencia es casi nula, por lo que no se encontraron artículos que describieran las indicaciones concretas para el uso de esta terapia en la HM

asociada a trastornos temporomandibulares. Park sin embargo menciona que "este método podría ser útil para los pacientes que no pueden tolerar, o dudan en someterse a un procedimiento invasivo porque temen y para los pacientes cansados de recibir inyecciones de toxina botulínica adicionales debido a su corta duración de la eficacia"(12).

Como se mencionó anteriormente, no se encontró evidencia alguna sobre las contraindicaciones del uso de la RF para el manejo de la HM; el doctor Guillermo Gracia afirma que el procedimiento está contraindicado en *"pacientes que no hayan recibido tratamiento previo con terapias menos invasivas y en personas que tengan algún tipo de marcapasos o equipo que requieran de regulación por frecuencia porque podría interferir en el funcionamiento de los mismos".*

Las complicaciones reportadas fueron anestesia local insuficiente, acumulación, de líquido mucoseroso, trismus, edema severo, hemorragia, infección, dolor intenso y/o de larga duración, lesiones en el conducto de Stenon, lesión en el nervio facial, disminución en la fuerza masticatoria, limitaciones en el movimiento de la ATM, pero todas fueron resueltas en su totalidad y no hubo ninguna secuela asociada (6,12). El dolor postoperatorio fue débil en la escala visual análoga (VAS), de 3.1 en promedio y la limitación de la apertura de la boca duró 4,7 días en promedio (6).

Solo se encontró 1 artículo específico relacionado con la eficacia del tratamiento de RF comparado con otro tratamiento para la HM (30) donde Huang y Cheng sostienen que los resultados de la ablación por RF son mucho mayores que los obtenidos con la inyección de toxina botulínica en el espesor de músculo masetero (30). Ham afirma que el efecto de esta terapia es superior al resultado obtenido por la terapia con toxina botulínica y que es mucho más seguro y menos invasivo el uso de RF en comparación con la escisión parcial quirúrgica del músculo masetero que es llevada a cabo bajo anestesia general (6), por su lado Park concluye en su estudio que "el uso de energía de RF para la reducción de músculo masetero es un método novedoso, único, seguro, simple, predictivo, y

eficaz para la estética del contorno facial inferior basado en la reducción del volumen del músculo masetero”(12), esta afirmación del autor vuelve a poner de plano en esta discusión los temas relacionados con la medicina del deseo y los fines cosméticos de algunos procedimientos; sin embargo, se podría pensar que si la RF es eficaz en el tratamiento de la HM y esta condición es una de las etiologías del bruxismo entre otras. La HM está clasificada dentro de los desórdenes de los músculos masticatorios que producen TTM, esto sumado a lo anterior conlleva a pensar que la RF funcionaría si existiera una fuerte asociación entre la HM y los TTM asociados a desórdenes musculares, es decir que al solucionar la HM o mejorarla por sinergia mejoraría los TTM asociados a desórdenes de los músculos masticatorios. Ahora bien, se debe resaltar que la RF no es el tratamiento único, ni la primera elección y siempre debe estar acompañada de otras terapias.

Todos los autores concuerdan con que el tratamiento de RF en la hipertrofia de músculo masetero es una técnica, novedosa, eficaz y sencilla que promete buenos resultados a largo plazo en comparación con otras opciones de tratamiento posiblemente más invasivas y menos duradera. Además Zhang propone que en comparación con otras modalidades médicas, la RF tiene dos ventajas principales sobre el tejido a intervenir: un daño mínimo al tejido periférico normal, y que no hay necesidad de utilizar anestesia general (15).

5. Conclusiones y recomendaciones

5.1 Conclusiones

La radiofrecuencia es un técnica que utiliza corriente alterna de alta frecuencia para generar calor produciendo una necrosis por coagulación inmediata del tejido que genera la ablación y por lo tanto la diminución del tamaño de los músculos maseteros.

El tratamiento con RF está indicado en todos los casos de HM, especialmente en pacientes que han sido previamente tratados con terapias más conservadoras y que no han tenido una evolución exitosa, o que no quisieran someterse a procedimientos mayores y más invasivos. Cabe resaltar que la RF ha sido usada principalmente en mujeres que no están conformes la apariencia del tercio inferior de su cara, esto conduce a que su principal utilización, según los estudios reportados, obedece a fines estéticos. No se encontró literatura que evidenciara una contraindicación absoluta de la RF, sin embargo, pudiera estar contraindicada en pacientes que no hayan recibido tratamiento previo con terapias menos invasivas y en personas con marcapasos o equipos que requieran de regulación por frecuencia.

La radiofrecuencia es una técnica eficaz, simple, sencilla y predictiva para el manejo de la hipertrofia maseterina, siempre y cuando se tengan en cuenta todos los parámetros de ejecución del sistema y las estructuras anatómicas involucradas.

El uso de la radiofrecuencia parece ser un método eficaz, superior y de mayor durabilidad en comparación con el uso de la toxina botulínica para el tratamiento de la hipertrofia maseterina.

En esta revisión de literatura no se encontró alguna evidencia que relacionara el uso de radiofrecuencia para el manejo de hipertrofia maseterina con la resolución de ciertos desordenes temporomandibulares asociados a trastornos de los músculos masticatorios.

5.2 Recomendaciones

Cabe destacar que se tuvieron algunas limitantes a la hora de realizar esta revisión de literatura, como lo son la falta de evidencia que sustentara el uso de la radiofrecuencia como tratamiento sugerido para la hipertrofia maseterina asociada a trastornos temporomandibulares como primera y más eficaz opción de tratamiento.

La recomendación sugerida a partir de este trabajo de grado es que se deben realizar más estudios sobre el tratamiento de radiofrecuencia para la hipertrofia maseterina asociada a TTM de origen muscular y de esta forma establecer su efectividad como terapia para este tipo de desórdenes musculares que producen TTM.

Bibliografía

1. De Rossi SS, Greenberg MS, Liu F, Steinkeler A. Temporomandibular disorders: Evaluation and management. Med Clin North Am. 2014;98(6):1353–84.
2. Habib SR, Al Rifaiy MQ, Awan KH, Alsaif A, Alshalan A, Altokais Y. Prevalence and severity of temporomandibular disorders among university students in Riyadh. Saudi Dent J [Internet]. 2014;27(3):125–30. Available from: http://dx.doi.org/10.1016/j.sdentj.2014.11.009
3. Peck CC, Goulet JP, Lobbezoo F, Schiffman EL, Alstergren P, Anderson GC, et al. Expanding the taxonomy of the diagnostic criteria for temporomandibular disorders. J Oral Rehabil. 2014;41(1):2–23.
4. Iey CEG. Chronic Bilateral Benign Hypertrophy of the. 1880;137–9.
5. Ron??evi?? R. Masseter muscle hypertrophy. Aetiology and therapy. J Maxillofac Surg. 1986;14(C):344–8.
6. Ham JW. Masseter Muscle Reduction Procedure With Radiofrequency Coagulation. J Oral Maxillofac Surg [Internet]. 2009;67(2):457–63. Available from: http://dx.doi.org/10.1016/j.joms.2006.04.012
7. Pary A, Pary K. Masseteric hypertrophy: Considerations regarding treatment planning decisions and introduction of a novel surgical technique. J Oral Maxillofac Surg [Internet]. 2011;69(3):944–9. Available from: http://dx.doi.org/10.1016/j.joms.2010.06.205
8. Okeson JP. CURRENT DIAGNOSTIC CLASSIFICATION SCHEMA AND ASSESSMENT OF PATIENTS WITH TEMPOROMANDIBULAR DISORDERS Current terminology and diagnostic classification schemes. 1997;61–4.
9. Ahmad M, Hollender L, Anderson Q, Kartha K, Ohrbach R, Truelove EL, et al. Research diagnostic criteria for temporomandibular disorders (RDC/TMD): development of image analysis criteria and examiner reliability for image analysis. Oral Surgery, Oral Med Oral Pathol Oral Radiol Endodontology [Internet]. 2009;107(6):844–60. Available from: http://dx.doi.org/10.1016/j.tripleo.2009.02.023
10. Fedorowicz Z, Ej VZ, Schoones J. Botulinum toxin for masseter hypertrophy (Review). 2013;(9).
11. Honée GL, Bloem JJ. On the differential diagnosis of masseter muscle hypertrophy. (Case report). J Maxillofac Surg. 1974;2(4):246–9.
12. Jin Park Y, Woo Jo Y, Bang SI, Kim HJ, Lim SY, Mun GH, et al.

Radiofrequency volumetric reduction for masseteric hypertrophy. Aesthetic Plast Surg. 2007;31(1):42–52.
13. Mella Sousa M, Zamora Navas P, Mella Laborde M, Ballester Alfaro JJ, Uceda Carrascosa P. Niveles de evidencia clínica y grados de recomendación Niveles de Evidencia Clínica y Grados de Recomendación. Rev S And Traum y Ort. 2012;29(1/2):59–72.
14. Ni Y, Mulier S, Miao Y, Michel L, Marchal G. A review of the general aspects of radiofrequency ablation. Abdom Imaging. 2005;30(4):381–400.
15. Zhang B, Moser MAJ, Zhang EM, Luo Y, Liu C, Zhang W. A review of radiofrequency ablation: Large target tissue necrosis and mathematical modelling. Phys Medica [Internet]. 2016;32(8):961–71. Available from: http://linkinghub.elsevier.com/retrieve/pii/S1120179716302253
16. LW Organ. Electrophysiologic principles of radiofrequency lesion making. Appl Neuropsychol. 1976;39:69–79.
17. LeVeen HH, Wapnick S, Piccone V, Falk G AN. Tumor eradication by radiofrequency therapy: Responses in 21 patients. J Am Med Assoc. 1976;253:2198–200.
18. Powell NB, Riley RW, Troell RJ, Li K, Blumen MB, Guilleminault C. Radiofrequency volumetric tissue reduction of the palate in subjects with sleep-disordered breathing. Chest [Internet]. 1998;113(5):1163–74. Available from: http://dx.doi.org/10.1378/chest.113.5.1163
19. Goldberg SN. Radiofrequency tumor ablation: Principles and techniques. Eur J Ultrasound. 2001;13(2):129–47.
20. Smith TL, Smith JM. Radiofrequency electrosurgery. Oper Tech Otolaryngol - Head Neck Surg. 2000;11(1):66–70.
21. Sluijter M, Racz G. Technical aspects of radiofrequency. Pain Pract [Internet]. 2002;2(3):195–200. Available from: http://www.ncbi.nlm.nih.gov/pubmed/17147730
22. Nahum Goldberg S, Scott Gazelle G, Dawson SL, Rittman WJ, Mueller PR, Rosenthal DI. Tissue ablation with radiofrequency: Effect of probe size, gauge, duration, and temperature on lesion volume. Acad Radiol. 1995;2(5):399–404.
23. Pawl R. Percutaneous radiofrequency electrocoagulation in the control of chronic pain. Surg Clin North Am. 1975;55:167–79.
24. Huang SKS. Advances in applications of radiofrequency current to catheter ablation therapy. PACE - Pacing Clin Electrophysiol. 1991;14(1):28–40.
25. Issa MM OJ. Transurethral needle ablation (TUNATM): An overview of radiofrequency thermal therapy for the treatment of benign prostatic hyperplasia. Curr Opin Urol. 1996;6:20–7.
26. Jackman WM, Wang XZ FK. Catheter ablation of accessory atrioventricular pathways (Wolff-Parkinson-White syndrome) by radiofrequency current. N Engl J Med. 1991;324:1605–11.
27. Iii GT, Markel MD, Ph D. of Joint Capsular Collagen. 1998;14(5):495–501.
28. Utley DS, Goode RL, Hakim I. Radiofrequency energy tissue ablation for the treatment of nasal obstruction secondary to turbinate hypertrophy.

Laryngoscope [Internet]. 1999;109(5):683–6. Available from: http://doi.wiley.com/10.1097/00005537-199905000-00001

29. R Lencioni, D Cioni LC. Small hepatocellular carcinoma in cirrhosis: long-term results of percutaneous radiofrequency ablation. Radiology. 20003;229:441.
30. Huang JL, Chen G, Chen XD, Zhou BR, Luo D. A comparative study of the efficacy and safety of radiofrequency ablation and botulinum toxin A in treating masseteric hypertrophy. Exp Ther Med. 2014;7(5):1203–8.
31. Triana JE. Bioética, cuerpo humano, biotecnología y medicina del deseo. 33. Trabajos producto de investigación. 2007. 33 p.
32. Sarwer DB, Crerand CE. Body image and cosmetic medical treatments. Body Image. 2004;1(1):99–111.