UNIVERSIDAD
NACIONAL
DE COLOMBIA

Correlación de la anatomía cardíaca con imágenes de resonancia cardíaca, cateterismo cardíaco y ecocardiograma

Diana Karolina Gutiérrez Quintero

Universidad Nacional de Colombia
Facultad de Medicina, Maestría Morfología Humana
Bogotá, D.C, Colombia
2020

Correlación de la anatomía cardíaca con imágenes de resonancia cardíaca, cateterismo cardíaco y ecocardiograma

Diana Karolina Gutiérrez Quintero

Trabajo de grado presentado como requisito parcial para optar al título de:

Magister en Morfología Humana con Énfasis en Anatomía

Director (a):

Doctor, Edgar Osuna Suárez

Universidad Nacional de Colombia

Facultad de Medicina, Maestría Morfología Humana

Bogotá, D.C, Colombia

2020

Dedicatoria

A mis grandes maestros de la Universidad Nacional de Colombia por su compañía, respaldo y enseñanzas recibidas.

A mis padres, mi hermano y a mi compañero de vida por su comprensión, colaboración y apoyo indispensable

Declaración de obra original

Yo declaro lo siguiente:

He leído el Acuerdo 035 de 2003 del Consejo Académico de la Universidad Nacional. «Reglamento sobre propiedad intelectual» y la Normatividad Nacional relacionada al respeto de los derechos de autor. Esta disertación representa mi trabajo original, excepto donde he reconocido las ideas, las palabras, o materiales de otros autores.

Cuando se han presentado ideas o palabras de otros autores en esta disertación, he realizado su respectivo reconocimiento aplicando correctamente los esquemas de citas y referencias bibliográficas en el estilo requerido.

He obtenido el permiso del autor o editor para incluir cualquier material con derechos de autor (por ejemplo, tablas, figuras, instrumentos de encuesta o grandes porciones de texto).

Por último, he sometido esta disertación a la herramienta de integridad académica, definida por la universidad.



Nombre: Diana Karolina Gutiérrez Quintero

Fecha 14/10/2020

Agradecimientos

Al Doctor Edgar Osuna Suárez, profesor de la maestría de Morfología Humana, tutor y director de esta tesis, por acompañarme en el camino y sumergirme en un mar de conocimientos, donde quiero seguir inmersa con el fin de seguir aprendiendo.

A mis compañeros de maestría y de trabajo en especial al Dr. Álvaro Rodríguez especialista en Cardiología y al Dr. Ardila hemodinamista por convertirse en una motivación y ejemplo para seguir adelante en las metas propuestas.

Al Centro Latinoamericano de investigación y entrenamiento en cirugía de mínima invasión CLEMI, quien me brindo su apoyo constante en el desarrollo de este trabajo

Resumen

El corazón es el órgano principal del aparato circulatorio, es una estructura muscular hueca que funciona como una bomba de sangre, que la distribuye por todo el cuerpo, el volumen y el peso varían según la edad y el sexo, en el hombre es más voluminoso y tiene un peso aproximado de 200 y 250 gramos y se encuentra ubicado anatómicamente en el tórax.

Este trabajo realiza una correlación de la anatomía cardíaca de corazones humanos con estudios diagnósticos utilizados en la clínica como lo son: el ecocardiograma, el cateterismo cardíaco y la resonancia cardíaca, con el fin de obtener una detallada descripción de cada una de las estructuras que lo componen, se mencionará su localización, disposición, descripción del pericardio, sus cavidades y su irrigación.

El objetivo de este trabajo es servir como referente y herramienta didáctica para los estudiantes de pregrado y postgrado del área de la salud.

El resumen es una presentación abreviada. Se debe usar una extensión máxima de 250 palabras. Se recomienda que este resumen sea analítico, es decir, que sea completo, con información cuantitativa y cualitativa, generalmente incluyendo los siguientes aspectos: objetivos, diseño, lugar y circunstancias, pacientes (u objetivo del estudio), intervención, mediciones y principales resultados, y conclusiones. Al final del resumen se deben usar palabras claves tomadas del texto, las cuales permiten la recuperación de la información.

Palabras clave: Corazón, morfología cardíaca, anatomía, miocardio, aurículas, ventrículos, ecocardiograma, cateterismo cardíaco y resonancia cardíaca.

Abstract

The heart is the main organ of the circulatory system, it is a hollow muscular structure that works like a blood pump, which distributes it throughout the body, the volume and weight vary according to age and sex, in men it is more voluminous and it has an approximate weight of 200 and 250 grams and is located anatomically in the thorax.

This work correlates the cardiac anatomy of human hearts with diagnostic studies used in the clinic such as: echocardiogram, cardiac catheterization and cardiac resonance, in order to obtain a detailed description of each of the structures that make it up. They compose, their location, disposition, description of the pericardium, its cavities and its irrigation will be mentioned.

The objective of this work is to serve as a reference and didactic tool for undergraduate and graduate students in the health area.

Key words: Heart, cardiac morphology, anatomy, myocardium, atria, ventricles, echocardiogram, cardiac catheterization and cardiac resonance.

Contenido

Pág.

Resumen ..... **IX**

Lista de fotografías ..... **XIII**

Lista de Cardioimágenes ..... **XIV**

Lista de Figuras ..... **XV**

Lista de Tablas ..... **XVI**

Lista de abreviaturas ..... **XVII**

Justificación **1**

Introducción **2**

1. Presentación del proyecto **3**

2. Objetivos **4**
2.1 Objetivo General 4
2.2 Objetivos específicos 4

3. Marco teórico **5**

4. Anatomía del corazón **7**
4.1 Esquema general de la circulación de la sangre 8
4.2 Aurícula Derecha 9
4.3 Ventrículo derecho 10
4.4 Aurícula izquierda 11
4.5 Ventrículo izquierdo 11
4.6 Vasos coronarios 12
4.7 Arteria coronaria derecha 12
4.8 Arteria coronaria izquierda 13

5. Métodos diagnósticos **14**
5.1 Ecocardiografía 14
5.2 Ecocardiografía con técnica Modo M 14
5.3 Ecocardiografía Bidimensional 15
5.4 Doppler cardiaco 16
5.5 Cardiorresonancia magnética 17
5.6 Cateterismo Cardiaco 18

5.6.1 Cateterismo derecho 20
5.6.2 Ventriculografía derecha 20
5.6.3 Cateterismo izquierdo 20
5.6.4 Coronariografia 20
5.6.5 Ventriculografía izquierda 20
5.6.6 Aortografía 20

6. Materiales 21
6.1 Cadáveres del instituto CLEMI 21
6.2 Equipo de disección 22
6.3 Equipo de bioseguridad 22
6.4 Otros materiales 23

7. Metodología 24
7.1 Tipo de estudio 24
7.2 Área de estudio 24
7.3 Población y muestra 24
7.4 Obtención de muestras 24
7.5 Criterios de elegibilidad 25
7.5.1 Criterios de Inclusión 25
7.5.2 Criterios de Exclusión 25

8. Investigador principal 26

9. Aspectos éticos y de confidencialidad 28

10. Cronograma 29

11. Técnica de disección 30

12. Guía de disección del corazón 31
12.1 Configuración externa 31
12.2 Fotografías que guían la posición anatómica del corazón dentro del tórax. 34
12.3 Disección del corazón 37
12.3.1 Aurícula derecha 37
12.3.2 Ventrículo derecho 39
12.3.3 Aurícula izquierda 41
12.3.4 Ventrículo izquierdo 43
12.4 Esquematización de la circulación arterial cardiaca mayor 44
12.5 Correlación de las disecciones de los corazones, con algunas cardioimágenes 46

13. Conclusiones 56

14. Referencias Bibliográficas 57

Lista de fotografías

Fotografía 1: Cadáver N° 1 con su respectiva identificación (2184), edad aproximada 66 años, sexo masculino, causa de muerte cáncer gástrico.....21

Fotografía 2: Cadáver N° 2 con su respectiva identificación (1479), edad aproximada 23 años, sexo masculino, causa de muerte linfoma no hodgkin. 21

Fotografía 3: Corazón en posición anatómica 32

Fotografía 4: Vista de la cara anterior del corazón 32

Fotografía 5: Vista de la cara diafragmática del corazón. 33

Fotografía 6: Bordes y surcos del corazón 33

Fotografía 7: Vista anterior sin disección del pericardio.....34

Fotografía 8: Vista anterior con disección del pericardio 35

Fotografía 9: Cara posterior del corazón.....36

Fotografía 10: Disección de la aurícula derecha.....37

Fotografía 11: Interior de la aurícula derecha. 38

Fotografía 12: Disección del ventrículo derecho 39

Fotografía 13: Interior del ventrículo derecho.....40

Fotografía 14: Disección de la aurícula Izquierda.....41

Fotografía 15: Interior de la aurícula izquierda. 42

Fotografía 16: Disección e interior del ventrículo izquierdo. 43

Fotografía 17: Esquematización de la circulación coronaria. 44

Fotografía 18: Esquematización de la circulación coronaria arterial y venosa. 45

Fotografía 19: Posición anatómica del corazón.....46

Fotografía 20: Vista Anterior de las cavidades y los grandes vasos.....47

Fotografía 21: Vista superior de la válvula aortica.....52

Lista de Cardioimágenes

Imagen 1: Posición anatómica del corazón 46

Imagen 2: Vista Anterior de las cavidades y los grandes vasos 47

Imagen 3: Vista lateral del corazón y los grandes vasos. 48

Imagen 4: Vista Anterior del corazón comparada con una cardiorresonancia 49

Imagen 5: Corte axial de una Cardio resonancia. 50

Imagen 6: Corte Horizontal de una cardiorresonancia. 50

Imagen 7: Ventrículos observados en la resonancia de corazón. 51

Imagen 8: Comparación con un ecocardiograma. 51

Imagen 9: Ecocardiograma: aorta en sístole. 52

Imagen 10: Ecocardiograma: aorta en diastole. 52

Imagen 11: Arterias coronarias en resonancia de corazón. 53

Imagen 12: TC con reconstrucción 3D de la porción inicial de la aorta. 54

Imagen 13: Arteria coronaria Izquierda en cateterismo cardiaco 55

Lista de Figuras

Figura 1: Extraída del libro Ecocardiografía Básica, García Fernández y col.....15

Figura 2: Extraída del libro Ecocardiografía Básica, García Fernández y col.....16

Lista de Tablas

Tabla 1: Cronograma 29

Lista de abreviaturas

Abreviaturas

Abreviatura	Término
AD:	Aurícula derecha
AI:	Aurícula izquierda
AO:	Aorta
AP:	Arteria pulmonar
CI:	Arteria Coronaria izquierda
CD:	Arteria Coronaria derecha
SIV:	Septum interventricular
VD:	Ventrículo derecho
VI:	Ventrículo izquierdo
VCS:	Vena cava superior
TP:	Tronco de la pulmonar
VA:	Válvula pulmonar
RMC:	Resonancia magnética cardiovascular
AA:	Arteria aorta
SIVA:	Surco interventricular anterior
SIVP:	Surco interventricular posterior
TIV:	Tabique interventricular
TIA:	Tabique interauricular
SC:	Seno coronario
VCM:	Vena coronaria mayor
VCME:	Vena coronaria media
VCMR:	Vena coronaria menor
ANSA:	Arteria del nodo sinoatrial
ACP:	Arteria del cono pulmonar

Justificación

Es importante entender las estructuras la anatomía del corazón, para así correlacionarla en la práctica clínica, con el fin de implementarlo en el día a día como profesionales de la salud.

Algunas técnicas modernas de imagen diagnóstica cardiovascular consisten en:

- Estudio de Ecocardiografía (Ecografía cardiaca).
- Resonancia magnética nuclear de corazón (Cardiorresonancia)
- Angiografía coronaria, entre otras.

Estos estudios se utilizan a diario en las entidades de la salud, ya sea por alguna impresión diagnóstica, por controles de rutina o para confirmar una afectación cardíaca como lo es el síndrome coronario agudo, las cardiopatías o valvulopatías.

Por lo anterior, nace la idea del trabajo final a desarrollar, con el objetivo de reunir imágenes de ecocardiografía, resonancia magnética nuclear de corazón y angiografía coronaria de pacientes con interpretación normal, para asociar dichas imágenes con cortes anatómicos realizados e implementarlas como una herramienta didáctica de aprendizaje en la educación médica básica y clínica.

Introducción

El conocer, comprender y entender las estructuras de la anatomía cardíaca es de vital importancia en la formación académica del área de salud, en especial en la Facultad de Medicina, ya que, entendiendo su disposición anatómica, su tridimensionalidad y las estructuras que la componen, se comprenderá fácilmente su fisiología y así sus patologías.

El siguiente proyecto surgió con el fin de aportar bases a los estudiantes de Medicina y de áreas de la salud, para cuando realicen sus rotaciones prácticas, puedan identificar las estructuras anatómicas cardíacas en las imágenes de diagnóstico clínico en el área de cardiología, hemodinamia y radiología.

Las enfermedades cardiovasculares constituyen la principal causa de muerte en países en vía de desarrollo y dentro de estas patologías, la enfermedad coronaria es la manifestación más prevalente y se asocia con alta mortalidad y morbilidad. (Guías colombianas de cardiología, 2008).

Por lo anterior, la comprensión de la anatomía cardíaca, se torna completamente relevante para el entendimiento de las cardioimágenes a las que, en el ámbito clínico, los estudiantes de medicina se verán enfrentados como ejemplo de su ejercicio profesional futuro.

En este proyecto se busca crear una herramienta didáctica para que el estudiante de cualquier área de salud, en especial los estudiantes de Medicina de la Universidad Nacional de Colombia, cuenten con una guía de estudio para recordar y profundizar sobre la comparación de la anatomía cardíaca con imágenes diagnósticas como ecocardiograma, cardiorresonancia y angiografía coronaria.

1. Presentación del proyecto

El siguiente proyecto se realizó con el objetivo de facilitar la comprensión de la anatomía cardíaca, para que así los estudiantes identifiquen sus estructuras, circulación, tridimensionalidad y su posición anatómica; y así asociarlo con mayor facilidad y claridad a las imágenes diagnósticas de cardiología (ecocardiograma, cateterismo cardíaco y resonancia de corazón) para generar un diagnóstico más preciso.

Se presenta este trabajo como requisito para la obtención del título de magíster en morfología humana.

2. Objetivos

2.1 Objetivo General

Elaborar una herramienta con fines didácticos, relacionando cortes anatómicos de corazones humanos con imágenes obtenidas en técnicas de cardioimagen (ecocardiograma, resonancia de corazón y cateterismo cardíaco), lo que permitirá al estudiante una fácil asociación entre lo teórico - práctico y lo clínico.

2.2 Objetivos específicos

- Reconocer las estructuras externas e internas de la anatomía del corazón.
- Implementar una herramienta didáctica para los estudiantes de la Universidad Nacional de Colombia de pregrado y postgrado, o estudiantes de Ciencias de la Salud.
- Describir las estructuras de la morfología cardíaca y compararlas con imágenes diagnósticas (ecocardiograma, resonancia de corazón y cateterismo cardíaco).

3. Marco teórico

S Las pruebas de imagen cardíaca no invasivas desempeñan una función esencial en la valoración de la anatomía cardíaca y sus patologías, nos ayudan a confirmar el diagnóstico, a valorar la existencia y la gravedad de las alteraciones estructurales y funcionales del corazón, aportando indicios sobre la etiología de la disfunción cardíaca (cardiopatía congénita, anomalías valvulares, afectación pericárdica, enfermedad arterial coronaria) y contribuyendo a la estratificación de riesgos de los pacientes y, posiblemente, a orientar las estrategias terapéuticas. Las principales modalidades de imagen cardíaca no invasiva utilizadas son la ecocardiografía cardíaca y la resonancia magnética cardiovascular. (ZIPES et al., 2019)

La ecocardiografía es una herramienta importante en cardiología, se efectúa sin riesgo para el paciente y no conlleva exposición a radiación. El uso creciente de la ecocardiografía portátil ha facilitado la evaluación a la cabecera del paciente cuando existe una presentación aguda de una patología. Evalúa la estructura y la función del miocardio y las válvulas cardíacas, y aporta datos sobre presiones y flujos intracardíacos. La información sobre la morfología y los tamaños relativos de las cavidades cardíacas puede indicar diagnósticos específicos, se mide la función sistólica del ventrículo izquierdo, la función diastólica, la funcionabilidad valvular y los volúmenes venosos y arteriales. (ZIPES et al., 2019)

La resonancia magnética cardiovascular es una modalidad de imagen versátil y flexible que se aplica a varias alteraciones cardiovasculares, entre una de sus ventajas es la ausencia de radiación ionizante, la variedad de tejidos analizables y la capacidad de obtener imágenes cardíacas en un plano arbitrario. En la resonancia magnética

cardiovascular es segura la evaluación de la estructura, la función, las características tisulares y la perfusión del corazón, además de su cicatrización y eventual fibrosis. Adicional es muy precisa como medio de valoración cuantitativa no invasiva de los volúmenes y la fracción de eyección del VI y el VD. (Goldman & Schafer, 2016)

Por último el cateterismo cardíaco es una prueba invasiva que permite valorar la anatomía del corazón y de las arterias coronarias, adicional el procedimiento permite medir las presiones intracardíacas y la hemodinámica, como parte del estudio diagnóstico o para orientar el tratamiento, se lleva a cabo con menor frecuencia en la actualidad que en el pasado, dado que los biomarcadores y las técnicas de imagen no invasivas aportan buena parte de la información que antes solo se podía obtener mediante cateterismo. El cateterismo derecho tiene una gran utilidad en la realización de mediciones precisas para orientar el tratamiento o la toma de decisiones ejemplo en la selección de pacientes para trasplante cardíaco, determinando la resistencia vascular pulmonar. (ZIPES et al., 2019)

En conclusión, estos aportes que han brindado a las ciencias de la salud, en especial al área de cardiología estos métodos diagnósticos, nos exigen una enseñanza de la anatomía del corazón, como comprender su ubicación en el cuerpo humano, las cavidades que los componen, sus estructuras vasculares y valvulares, para lograr una buena correlación y aplicación en la práctica clínica.

4. Anatomía del corazón

El corazón en una estructura muscular hueca, en sus cavidades transcurre la circulación sanguínea, cuando se relaja (diástole) atrae la sangre que esta circulando por las venas, y cuando se contrae (sístole) expulsa esta sangre rica en oxígeno hasta las arterias.
El músculo cardíaco, una gruesa capa media helicoidal se conoce como el miocardio, el endocardio es una delgada capa interna (endotelio y tejido conectivo subendotelial) que recubre el miocardio y las cavidades cardíacas, el epicardio una delgada capa externa (mesotelio) que lo rodea en su porción exterior y el pericardio es una estructura fibroserosa que lo separa de los órganos adyacentes.(Latarjet M Ruiz Liard A., 2019)

El corazón está situado en el tórax, posterior al esternón, en la parte inferior del mediastino; el mediastino es una región situada entre las regiones pleuropulmonares izquierda y derecha.

Anterior al corazón se encuentra la cara posterior del esternón y de los cartílagos costales con sus espacios intercondrales, posterior al corazón se encuentra el esófago, la aorta descendente y la vena ácigos, estructuras relacionadas con los la cara anterior de los cuerpos vertebrales desde T1 hasta L1 y lateralmente se relaciona las pleuras derecha e izquierda, por debajo de él, se localiza la parte superior de la porción mediana del diafragma y por arriba la apertura torácica superior. Para el estudio topográfico se divide el corazón mediante un plano horizontal, que va desde el ángulo esternal (Louis) hasta el borde inferior de la cuarta vértebra torácica, separando el mediastino superior del mediastino inferior y de esta forma se puede diferenciar: Un mediastino anterior, entre el cuerpo del esternón y el pericardio, un mediastino medio, que contiene el pericardio, el corazón y las estructuras ubicadas anterior a la bifurcación traqueal y posterior al mediastino anterior y un mediastino posterior ubicado entre la división traqueal y la columna vertebral. Por aquí transcurre el esófago y la aorta torácica.

El corazón está compuesto por dos mitades diferenciadas un “corazón derecho” y un “corazón izquierdo” y en cada una de estas dos mitades se encuentran dos cavidades: un atrio (aurícula) y un ventrículo, separados uno del otro por un tabique. Las aurículas se comunica con los ventrículos por un orificio provisto de válvulas quienes aseguran en cada mitad del corazón una circulación sanguínea en sentido único, diferenciando la circulación venosa (corazón derecho) de la circulación arterial (corazón izquierdo). (Latarjet M Ruiz Liard A., 2019)

Tiene forma de un cono o pirámide, una base dirigida hacia atrás, posterior y hacía la derecha, y un vértice o punta (ápex) que se dirige hacia la región anterior, inferior y a la izquierda. Su aspecto externo en un corazón vivo varía del color rosado al rojo oscuro; en su superficie cúmulos de tejido adiposo se ubican en los surcos del órgano, el volumen y el peso varía según el sexo y la edad, en el hombre es más voluminoso que el de la mujer, al nacer aproximadamente pesa 25 g, a los 10 años entre 100 y 125 g y en el adulto 200 y 250 g, el peso depende de los esfuerzos físicos del individuo, el volumen por ejemplo aumenta durante el embarazo y disminuye después del parto. (Latarjet M Ruiz Liard A., 2019).

4.1 Esquema general de la circulación de la sangre

A la aurícula derecha llega la sangre venosa, la vena cava inferior (retorna la sangre de miembros inferiores y órganos abdominales y pélvicos) y de la vena cava superior (retorna la sangre de la cabeza, el cuello, los miembros inferiores y el tórax), desde la aurícula derecha la sangre pasa al ventrículo derecho por el orificio auriculoventricular y gracias a la contracción cardíaca, está se expulsa al tronco pulmonar y de allí a los pulmones donde se realiza la hematosis (intercambio de gases que produce la oxigenación de la sangre), esta sangre retorna al sistema cardíaco por las cuatro venas pulmonares a la aurícula izquierda, desde allí por el orificio auriculoventricular la sangre viaja hacia el ventrículo izquierdo y es expulsada al resto del cuerpo por la arteria aorta. (Pró, 2012)

El corazón es el motor de la circulación sanguínea, el curso de la sangre está guiado por las válvulas auriculoventriculares. Estas se oponen al reflujo de la sangre desde los ventrículos hacia las aurículas durante la sístole. Las válvulas pulmonar y aórtica evitan el

reflujo de la sangre desde las arterias pulmonar y aorta hacia los ventrículos durante la diástole. (Latarjet M Ruiz Liard A., 2019).

Las acciones sincrónicas de bombeo de las cavidades auriculoventriculares derechas e izquierdas constituyen en ciclo cardíaco.

El ciclo empieza con un período de elongación y llenado ventricular (diástole) y finaliza con un período de acortamiento y vaciamiento ventricular (sístole). En la práctica clínica podemos escuchar los tonos o ruidos cardíacos: Un primer ruido cuando la sangre pasa desde el atrio a los ventrículos y un segundo ruido cuando los ventrículos expelen la sangre del corazón hacia el resto del cuerpo. Los ruidos cardíacos se producen por el cierre súbito de las valvas unidireccionales que normalmente impiden el retorno del flujo sanguíneo durante las contracciones del corazón. (Moore et al., 2017)

Las fibras musculares se fijan en el esqueleto fibroso del corazón, es un armazón fibroso de colágeno denso que constituye cuatro anillos fibrosos que rodean los orificios de las valvas, lo cual permite mantener permeable los orificios e impide su distensión excesiva por el volumen de sangre que se bombea a través de ellos. Proporciona además inserción para las válvulas e inserción para el miocardio y forma un aislante eléctrico.

En la configuración externa las aurículas están separadas de los ventrículos por el surco auriculoventricular, y los ventrículos derecho e izquierdo se separan uno de otro por los surcos interventriculares anterior y posterior

4.2 Aurícula Derecha

Forma parte del borde derecho del corazón recibe sangre venosa proveniente de las venas cava superior e inferior y el seno coronario. En su estructura contiene a la orejuela derecha o auriculilla, un pequeño saco muscular cónico que incrementa la capacidad del atrio.

El interior de esta cavidad tiene:

- Una porción posterior lisa de pared delgada donde desembocan la vena cava superior, la vena cava inferior y el seno coronario.

- Una pared muscular rugosa compuesta por los músculos pectinados o pectíneos.
- Un orificio auriculoventricular a través del cual el atrio derecho drena hacia el interior del ventrículo derecho la sangre pobre en oxígeno que ha recibido.

Las porciones lisa y rugosa de la pared atrial están separadas por un surco vertical poco profundo en su pared externa conocido como el surco terminal y en su cara interna un surco llamado cresta terminal.

El orificio del seno coronario es un corto tronco venoso que recibe la mayoría de las venas cardíacas, está entre el orificio auriculoventricular derecho y el orificio de la vena cava inferior. El tabique interauricular que separa los atrios tiene una depresión oval, que es un vestigio del foramen oval y su válvula en el feto. (Moore et al., 2017).

4.3 Ventrículo derecho

Tiene forma de pirámide irregular, su pared anterior es delgada y en comparación con ventrículo izquierdo, el grosor del miocardio es más estrecho. En su interior se insertan formaciones musculares; en su pared anterior, el músculo papilar anterior se inserta, de todos los músculos papilares existentes en este ventrículo esté, es el de mayor volumen. Los otros dos son: el músculo papilar posterior y el músculo papilar septal. Cada uno de estos músculos papilares se encargan del movimiento de las valvas del mismo nombre, valva anterior, valva posterior y valva septal de la válvula tricúspide, gracias al movimiento que ejercen sobre las cuerdas tendinosas que aperturan y cierran la válvula tricúspide gracias a la acción de los tres músculos papilares.

Otra característica importante de este ventrículo es la trabécula septomarginal o banda moderadora, un músculo que une el septum interventricular con la pared derecha de este ventrículo, existente sólo en esta cavidad y ella contiene la rama derecha del tronco del fascículo atrioventricular, perteneciente al sistema eléctrico del corazón.

La pared medial corresponde al tabique o septum interventricular, éste separada las dos cavidades ventriculares.

El orificio del tronco de la pulmonar esta provista de un sistema valvular, aquí encontramos: la válvula pulmonar que consta de tres valvas semilunares, una anterior, una derecha y una izquierda.

La cresta supraventricular es un fascículo carnoso que se origina del tabique interventricular en la porción superior de la cavidad ventricular y su función es separar la vía de salida del cono arterial o infundíbulo pulmonar del resto del ventrículo.

El orificio del tronco pulmonar se dirige hacia arriba, atrás y a la izquierda y luego se divide en dos ramas, una rama pulmonar derecha y una rama pulmonar izquierda que drenan sangre no oxigenada a los pulmonares para la hematosis. (Pró, 2012).

4.4 Aurícula izquierda

Cavidad cardíaca que recibe las cuatro venas pulmonares, está comunicada con el ventrículo izquierdo por la válvula auriculoventricular izquierda o válvula mitral.

Se encuentra separa del atrio derecho por el tabique o septum interauricular, donde se encuentra la fosa oval, en su pared lateral se resalta la auriculilla u orejuela izquierda la cual contiene los músculos pectíneos o pectinados quienes aumentan su capacidad y fuerza de contracción. (Latarjet M Ruiz Liard A., 2019)

4.5 Ventrículo izquierdo

Es cónico, su punta se dirige hacia la izquierda e inferoanterior, en su parte inferior se inserta el músculo papilar anterior unido a la valva anterior de la válvula mitral, en su pared inferior o difragmática encontramos el músculo papilar posterior unido a la valva posterior de la válvula mitral.

Su base está orientada hacia arriba, atrás y a la derecha y esta representada por el orificio atrioventricular izquierdo u orificio auriculoventricular mitral.

El orificio de la arteria aorta se encuentra anterior, superior y a la derecha del orificio atrioventricular izquierdo, es de forma circular y está provisto de un sistema valvular: la válvula aórtica consta de tres valvas semilunares: una valva posterior, una valva derecha y valva izquierda. (Pró, 2012).

La válvula mitral separa la aurícula izquierda del ventrículo izquierdo, permitiendo el paso dinámico de la sangre, adaptándose a los movimientos y fuerzas del ciclo cardíaco, la válvula mitral está conformada por dos valvas, una valva anterior y una valva posterior.

4.6 Vasos coronarios

Dos arterias coronarias surgen desde los senos aórticos en la porción inicial de la aorta ascendente e irrigan el miocardio y tejidos del corazón.

Rodean al corazón y transcurren por el surco coronario (que es una parte del surco auriculoventricular), los surcos interventriculares y el margen del corazón, y se dividen en una arteria coronaria derecha y arteria coronaria izquierda que convergen en el ápex del corazón. (Rouvière & Delmas, 2013).

4.7 Arteria coronaria derecha

Se origina en el seno aórtico derecho, se dirige a la derecha entre la aurícula derecha y el tronco pulmonar y después desciende verticalmente en el surco coronario, entre la aurícula derecha y ventrículo derecho. Al llegar al borde inferior del corazón, se dirige posteriormente y continúa en el surco sobre la cara diafragmática y la base del corazón.

Durante este recorrido expide númerosas ramas:

- La primera, la rama para el nódulo sinusal.
- Una rama marginal derecha que se aproxima al margen inferior del corazón y se dirige hacia el vértice del corazón.
- A medida que la arteria coronaria derecha continúa en la base del corazón proporciona una pequeña rama para el nódulo auriculoventricular antes de dar su rama terminal mayor que es la rama interventricular posterior o arteria descendente posterior. (García & Hurlé, 2005).

4.8 Arteria coronaria izquierda

Nace en el seno aórtico izquierdo de la aorta ascendente, pasa entre el tronco pulmonar y se divide en dos ramas terminales: una la arteria interventricular anterior o arteria descendente anterior y la otra la arteria circunfleja.

- La arteria interventricular anterior desciende como su nombre lo indica por el surco interventricular anterior, durante su recorrido expide ramas diagonales.
- La arteria circunfleja discurre hacia la izquierda sobre el surco coronario y de ella nace la arteria marginal izquierda. (Mitchell et al., 2005)

5. Métodos diagnósticos

5.1 Ecocardiografía

Una de las revoluciones más importantes que se han producido en el campo del diagnóstico no invasivo en la cardiología ha sido la aparición de las técnicas de ultrasonidos, que ha permitido el estudio de la anatomía cardíaca.

La ecocardiografía Doppler es una técnica básica de diagnóstico en cardiología en el que se utiliza un método físico de exploración, la emisión de ultrasonidos dirigida a las estructuras cardíacas, produciéndose un eco de retorno. Gracias a estas señales se logran analizar patologías, características anatómicas de las valvas y sus cavidades, además la observación de los flujos cardíacos. (ZIPES et al., 2019)

Existen diversas modalidades que han surgido en los últimos 30 años:

- Ecocardiografía en Modo M
- Ecocardiografía Bidimensional
- Doppler Cardíaco

5.2 Ecocardiografía con técnica Modo M

Primera modalidad de estudio introducida en la final de la década de los sesenta, consiste en la emisión de un haz de ultrasonido único, que atraviesa las distintas estructuras cardíacas, las cuales generan ecos reflejados, cuyo movimiento en el espacio se registra en el papel o en pantalla de manera continua, obteniendo las características de movilidad de las diferentes zonas del corazón atravesadas por el haz de ultrasonidos. (Fernández, 2004).

5.3 Ecocardiografía Bidimensional

Aquí al contrario del Modo M, el análisis se realiza no con un solo cristal, sino con sondas que utilizan numerosos cristales alineados, lo que permite obtener grandes sectores de corte del corazón, consiguiendóse así una integración espacial de las estructuras cardíacas. (Fernández, 2004)

Figura 1: Extraída del libro Ecocardiografía Básica, García Fernández y col.

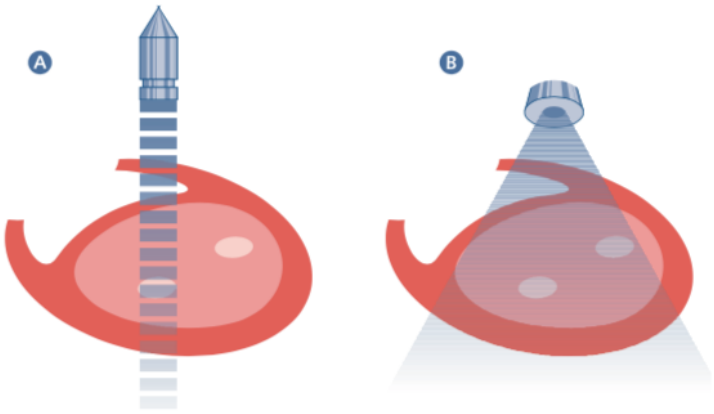

Figura 3. A) Se muestra el haz de rayos que analiza el corazón con la técnica en modo M. Como puede observarse se estudia un sector muy limitado del miocardio izquierdo; B) Se muestra el sector que analiza el corazón con ecocardiografía bidimensional. Como puede observarse permite analizar sectores amplios del corazón.

Las angulaciones del transductor permiten obtener múltiples secciones tomográficas de la viscera cardíaca, en el que se agrupan 3 tipos de cortes:

- Cortes longitudinales (A)
- Cortes transversales (B)
- Cortes horizontales (C)

Figura 2: Extraída del libro Ecocardiografía Básica, García Fernández y col.

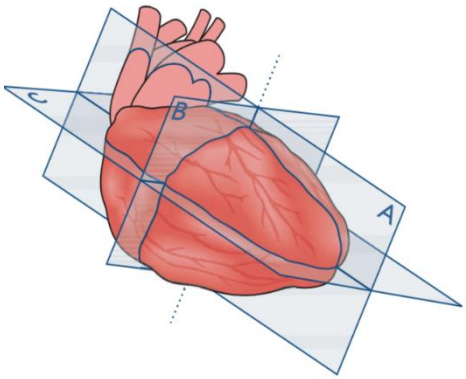

Figura 6. *Cortes ecocardiográficos del corazón:*
A: Cortes longitudinales del ventrículo izquierdo; B: Cortes transversales;
C: Cortes de cuatro cavidades.

5.4 Doppler cardiaco

El efecto doppler es el cambio en la frecuencia del sonido recibido cuando el emisor y/o el receptor se mueven uno respecto del otro, permite calcular la velocidad de las estructuras en movimiento (como la sangre a su paso por diversas cavidades y estructuras vasculares).

Cuando se emiten ultrasonidos con un transductor ultrasónico hacía el torrente sanguíneo, los eritrocitos actuarán como elementos reflectores del ultrasonido, así se puede determinar cómo es la dirección de la velocidad que lleva el hematíe.

Si la frecuencia de emisión de sonido y la frecuencia del sonido reflejado son iguales, el hematíe está en reposo; si la frecuencia de emisión del sonido es superior a la recepción, deducimos que el hematíe se aleja del transductor, este cambio de frecuencia es expresado en el doppler como una deflexión negativa; por el contrario, si la frecuencia de emisión del sonido es inferior a la de recepción es porque el hematíe se acerca al transductor y se produce una deflexión positiva.

El conocer la dirección del flujo sanguíneo es básico para determinar los distintos patrones normales de éste, así como, para detectar direcciones anormales halladas en presencia de regurgitación (insuficiencia valvular) o cortocircuitos (comunicaciones interauriculares o interventriculares). (Fernández, 2004), (Armstrong & Ryan, 2011).

5.5 Cardiorresonancia magnética

La resonancia magnética cardíaca es una técnica iconologica que permite la evaluación no invasiva de la estructura cardíaca y su funcionamiento. Es la técnica de elección para estudiar determinadas enfermedades cardiovasculares. (Delgado de Bedout et al., 2011)
Es una técnica de imagen no invasiva que permite estudiar con gran detalle la estructura cardíaca y su función. Es capaz de obtener imágenes de calidad, en cualquier plano y con una excelente diferenciación de los tejidos, sin utilizar medios de contraste.

Está indicada para el estudio de cardiopatías congénitas, el origen anómalo de las coronarias, estudio de viabilidad y perfusión del músculo cardíaco.

Es una técnica segura, que no utiliza radiaciones ionizantes como es el caso de la cardiotomografía, ya que se basa en las propiedades de los núcleos de hidrógeno de absorber energía electromagnética cuando están sometidos a un campo electromagnético intenso. Utiliza imanes potentes y señales de radiofrecuencia para obtener información sobre algunos núcleos del cuerpo humano. Cuando los átomos de hidrógeno son sometidos a un campo magnético y excitados con ondas de radiofrecuencia, liberan señales de radiofrecuencia que son captadas por antenas o bobinas, codificadas en un sistema analógico – digital y transformadas mediante una computadora en imágenes en “gama de grises”.

Las imágenes anatómicas resultantes permiten analizar las caractetísticas morfológicas de los tejidos y en casos su composición tisular y función.

Además, la forma en que se libera esa energía permite definir patrones de tejido normal y patológico.

Existen varias secuencias utilizadas en la cardiorresonancia:

- Secuencias de pulso (estructuras).
- Secuencias gradiente eco (estructuras y cine).
- Secuencias de flujo.
- Secuencias de gradiente eco 3D.

Se hace una revisión anatómica en planos axial y coronal, en una técnica “sangre negra” se anula la señal de la sangre, permitiendo el análisis de las paredes vasculares y cavidades cardiacas, y otras imágenes “sangre blanca” gradiente eco, series de cine, aquí la sangre aparece brillante y sirve para cuantificar los volúmenes ventriculares y valorar el movimiento de las paredes cardíacas. (ZIPES et al., 2019).

Los planos específicos en la cardiorresonancia son: Transversales, coronales y sagitales. El plano cuatro cámaras o eje largo horizontal permite la visualización de las cuatro cámaras cardíacas, la pared libre del ventrículo derecho, el ápex cardíaco, las válvulas mitral y tricúspide y las caras septal y lateral del ventrículo izquierdo.

El plano de dos cámaras o eje largo vertical estudia las cámaras izquierdas del corazón y sus relaciones anatómicas superoinferiores y anteroposteriores.

El plano tracto de salida del ventrículo izquierdo evalúa la porción anterior del tabique o septum interventricular, además de la pared posterolateral del ventrículo izquierdo y nuevamente el ápex cardíaco con el tracto de salida del ventrículo izquierdo.

El plano tracto de salida del ventrículo derecho evalúa las caras anterior e inferior del ventrículo derecho y la válvula pulmonar.

Por último el eje corto se utiliza para evaluar la contractilidad regional y cuantificar la función cardíaca.

Por lo anterior la cardiorresonancia brinda información valiosa sobre la morfología y la función cardiovascular, sin necesidad de utilizar radiación ionizante y/o medios de contraste, todo apoyado siempre en una buena anamnesis del paciente. (Delgado de Bedout et al., 2011).

5.6 Cateterismo Cardiaco

El cateterismo cardíaco es un estudio invasivo utilizado para el estudio las arterias coronarias, utilizado cuando las pruebas no invasivas y la clínica del paciente sugieren la

presencia de una patología coronaria cardíaca, evalúa la anatomía y la fisiología de los vasos cardíacos.

Puede tener diferentes finalidades:

- Finalidad diagnóstica: Confirma, descarta o aumenta la información para la toma de decisiones y así tomar la decisión adecuada para el tratamiento del paciente.
- Finalidad terapéutica: Aquí se incluyen procedimientos como angioplastia coronaria, valvuloplastias, implante de prótesis valvular, cierre de foramen oval o tabique interauricular o interventricular.
- Finalidad pronóstica: Según la información recopilada en el mismo examen se puede determinar el pronóstico a corto, medio o largo plazo.

El riesgo de la realización del cateterismo cardiaco es inherente a su carácter invasivo, a la exposición al medio de contraste y a los rayos X. Sus complicaciones son variables dependen de la vía de acceso del cateterismo, de la condición clínica y las enfermedades base del paciente. (Fernández, 2004)

El procedimiento requiere monitorización y esterilización en la zona de punción, anestesia de la zona de acceso, punción con técnica de Seldinger del vaso seleccionado para la realización del cateterismo, si es derecho de una vena y si es izquierdo de una arteria.

Posteriormente se introduce una guía en el sitio de punción y se avanza hasta la cavidad cardiaca deseada, donde se tomaran presiones intracavitarias, se realizará angiografía de las cavidades a estudiar con la inyección del medio de contraste.

Concluido el procedimiento se retiran los catéteres e introductores con hemostasia del sitio de punción.

Existen diferentes modalidades de cateterismos:

5.6.1 Cateterismo derecho

Permite diagnosticar hipertensión pulmonar, enfermedad valvular o shunts, registro de presiones, gasto cardíaco, saturación de oxígeno.

5.6.2 Ventriculografía derecha

Se inyecta medio de contraste en la cavidad ventricular derecha y así estudiar la anatomía y motilidad de la misma.

5.6.3 Cateterismo izquierdo

Permite el estudio y diagnóstico de la enfermedad coronaria, aórtica, valvulopatías y miocardiopatías. Se pueden utilizar aquí la arteria femoral, radial, braquial o cubital.

5.6.4 Coronariografia

Es la visualización de las arterias coronarias a través de fluoroscopia mediante la inyección de medio de contraste yodado. La inyección selectiva en cada arteria determina su anatomía, trayectoria, la disposición de sus ramas, existencia de fístulas, vasos colaterales y la existencia y el grado de estenosis.

5.6.5 Ventriculografía izquierda

Visualiza la contractilidad de las paredes, determina la fracción de eyección, cuantifica el grado de insuficiencia en la cavidad ventricular izquierda y su válvula mitral.

5.6.6 Aortografía

Es la inyección de medio de contraste en la aorta ascendente y así valorar la existencia y severidad de insuficiencia o estenosis valvular, tortuosidad o disección aórtica. (Baim, 2006)

6. Materiales

6.1 Cadáveres del instituto CLEMI

Fotografía 1: **Cadáver N° 1 con su respectiva identificación (2184), edad aproximada 66 años, sexo masculino, causa de muerte cáncer gástrico.**

Fotografía 2: Cadáver N° 2 con su respectiva identificación (1479), edad aproximada 23 años, sexo masculino, causa de muerte linfoma no hodgkin.

El restante de corazones disecados fueron sumistrados individualmente por el instituto CLEMI, en bandejas de disección.

El corazón N° 3 correspondia al cadáver identificado con el número (1549), edad aproximada 56 años, sexo masculino, causa de muerte herida abdominal por arma cortopunzante.

El corazón N° 4 correspondia al cadáver identificado con el número (3267), edad aproximada 72 años, sexo femenino, causa de muerte tumor cerebral.

Un cadáver de la Universidad Nacional

6.2 Equipo de disección

- Tijeras
- Pinzas gruesas, pinzas finas
- Escalpelo
- Sierra quirúrgica
- Separador farabeuf
- Jeringa
- Aguja de sutura quirúrgica
- Temperas
- Alfíleres
- Campos quirúrgicos

6.3 Equipo de bioseguridad

- Bata clínica desechable
- Gafas de protección
- Polainas

- Guantes quirúrgicos
- Tapabocas
- Gorro quirúrgico

6.4 Otros materiales

- Cámara fotográfica y computador

7. Metodología

7.1 Tipo de estudio

Estudio observacional, descriptivo.

7.2 Área de estudio

Instituto CLEMI, área de cardiología y hemodinamia del Hospital Cardiovascular del Niño de Cundinamarca y la Universidad Nacional de Colombia, sede Bogotá, anfiteatro.

7.3 Población y muestra

El trabajo se realizó con piezas morfológicas de cuatro corazones humanos de cadáveres ubicados en el Instituto Centro Latinoamericano de investigación y entrenamiento en cirugía de mínima invasión (CLEMI).

Un cadáver del anfiteatro de la Universidad Nacional de Colombia, sede Bogotá.

Las imágenes de ecocardiografía, resonancia de corazón y coronariografía fueron extraídas del Hospital Cardiovascular del Niño de Cundinamarca, del servicio de Cardiología y Hemodinamia de pacientes que requerian el examen por razones externas a la realización de este trabajo, con previa firma de consentimiento informado con el objetivo de que el individuo apruebe la utilización de las imágenes con fines educativos.

7.4 Obtención de muestras

Un total de 3 corazones provenientes de componentes anatómicos cadavéricos proporcionados por el CLEMI que cumplían con los criterios de selección para el estudio. Un corazón del anfiteatro de la Universidad Nacional de Colombia.

7.5 Criterios de elegibilidad

7.5.1 Criterios de Inclusión

- Componentes anatómicos cadavéricos proporcionados por el CLEMI y un cadáver del anfiteatro de la Universidad Nacional de Colombia.

7.5.2 Criterios de Exclusión

- Componentes anatómicos cadavéricos que presenten disecciones previas o daño de las áreas en estudio.
- Componentes que presenten malformaciones congénitas, tumores o masas.
- Componentes anatómicos en mal estado.

8. Investigador principal

Diana Karolina Gutiérrez Quintero.

Médico y Cirujano General, Fundación Universitaria Juan N. Corpas, grado año 2013.

Año rural, Hospital San Vicente de Paúl, Nemocón, año 2014.

Médico Hospitalario de pisos del Hospital Cardiovascular del niño de Cundinamarca, año desde 2015 y actualmente.

Docente del Departamento de Morfofisiología, Universidad de La Sabana, año 2017 y actualmente.

Estudiante de Maestría de Morfología Humana, Universidad Nacional de Colombia.

- **Tutor de la investigación**

Edgar Osuna Suárez.

Facultad de Medicina, Departamento de morfologia, Universidad Nacional de Colombia.

Fundación Santa Fe de Bogotá, Departamento de Neurología.

Estudio de pregrado, Universidad Nacional de Colombia, año 1978.

Estudios de postgrados Neurología Clínica, Colegio Mayor de Nuestra Señora del Rosario, año 1984.

Fellowship Trastornos del Sueño. Albert Einstein College, Montefiore Hospital, Sleep Disorders Center, Bronx, New York, año 1984.

Post-Graduate Fellowship Darmouth College, Darmouth Hitchcock Medical Center, Sleep Disorders Clinic, Lebanon, New Hampshire, año 1996-1997.

Post-Graduate Fellowship Seaton Hall University, Neuroscience Institute at JFK Medical Center. Sleep Disorders Clinic. Edison, New Jersey, 2005-2006.

- **Tutores del área clínica**

  - Álvaro Hernán Rodríguez Cerón

Médico cirujano especialista en medicina interna, cardiologia, ecocardiografia y magíster en bioética.

  - Diego José Ardila Ardila

Médico y cirujano especialista en medicina interna, cardiología y hemodinamia y cardiologia intervencionista.

9. Aspectos éticos y de confidencialidad

El presente estudio seguirá los lineamientos emitidos por la Resolución 8430 de 1993 que establece las normas científicas, técnicas y administrativas para la investigación en salud. De acuerdo a dicha resolución en su capítulo I, articulo 11, este estudio se clasifica como una “Investigación sin riesgo”; dado que este es un estudio de tipo descriptivo.

También esta investigación se adherirá a lo dispuesto para la investigación con cadáveres en el Capítulo VI, en sus artículos 47 y 48. (Castillo Prof., 2012)

A la hora de realizar la publicación de resultados de esta investigación no se dará a conocer nombres o números de identidad de los componentes cadavéricos, solo se utilizarán sus códigos internos de identificación.

10. Cronograma

Tabla 1: Cronograma

ACTIVIDAD	2018										
	Jul	**Ago**	**Sept**	**Oct**	**Nov**	**Dic**					
Construcción protocolo y búsqueda de bibliografía	X	X	X	X	X						
Recolección de cardioimágenes						X					
ACTIVIDAD	**2019**										
	Ene	Feb	Mar	Abr	May	Jun	Jul	Ago	Sep	Oct	Nov
Recolección de cardioimágenes	X										
Realización de disecciones y capturas fotográficas		X	X	X	X	X	X	X	X		
Comparación de las imágenes obtenidas de las piezas anatómicas con las extraídas en las imágenes de diagnóstico										X	
Terminación del proyecto											X

11. Técnica de disección

Se realizaron cortes a través de cada una de las cavidades cardiacas, cortes transversales, sagitales y cortes coronales.

Disección basada en la Guía fotográfica de disección del cuerpo humano, Gray 2013 y en el libro Anatomia humana, Manual de laboratorio, Carlos Arturo Florido, 2016.

12. Guía de disección del corazón

12.1 Configuración externa

Aquí recordemos la posición anatómica del corazón, ubicado dentro de la cavidad torácica, en el centro de los dos pulmones y cubierto por el pericardio. (Ver fotografía 3).

En la vista anterior reconozca: La aurícula derecha (AD) (realmente lo que observamos es la orejuela de la AD), el ventrículo derecho (VD), la aurícula izquierda (AI) (nuevamente se observa la orejuela de la AI), el ventrículo izquierdo (VI), el inicio del tronco de la arteria pulmonar (TP), posterior a él, el inicio de la arteria aorta (AA) y con el número 1 (uno) el ápex o punta. (Ver fotografía 4).

En la vista diafragmática reconozca: La aurícula derecha (AD), la vena cava superior (VCS) llegando a ella, la aurícula izquierda (AI), el ventrículo derecho (VD), el ventrículo izquierdo (VI) y la arteria aórtica (AA) que es posterior a la arteria pulmonar, que no se visualiza en esta cara. (Ver fotografía 5).

Los surcos y los bordes del corazón están representados sobre la fotografía 6, en su cara anterior y posterior, recordar que sobre el surco interventricular anterior discurre la arteria interventricular anterior o descendente anterior y sobre el suco interventricular posterior discurre la arteria interventricular posterior o descendente posterior. (Ver fotografía 6).

Fotografía 3: Corazón en posición anatómica

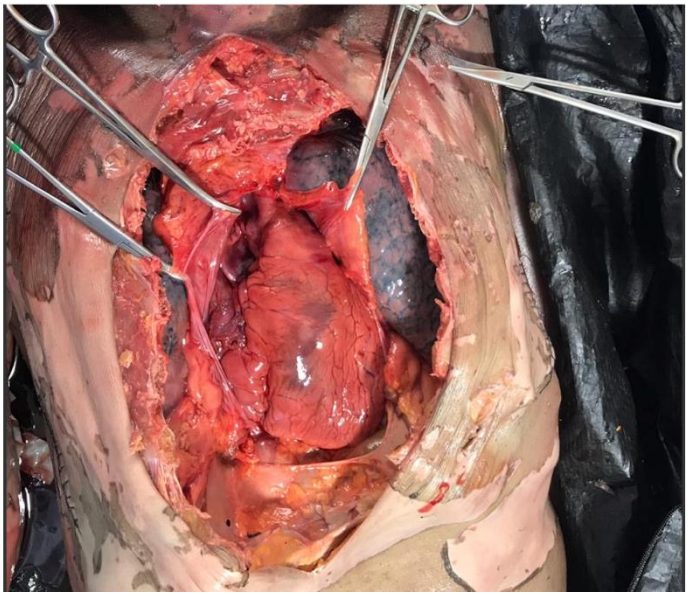

Nota: Aquí se ha disecado y retirado la reja costal del cadáver para observar la cavidad torácica. Con las pinzas se sostiene el pericardio, para así poder observar el corazón en su posición anatómica. Lateral al corazón se observan los dos pulmones. Fuente: Tomada por autor.

Fotografía 4: Vista de la cara anterior del corazón

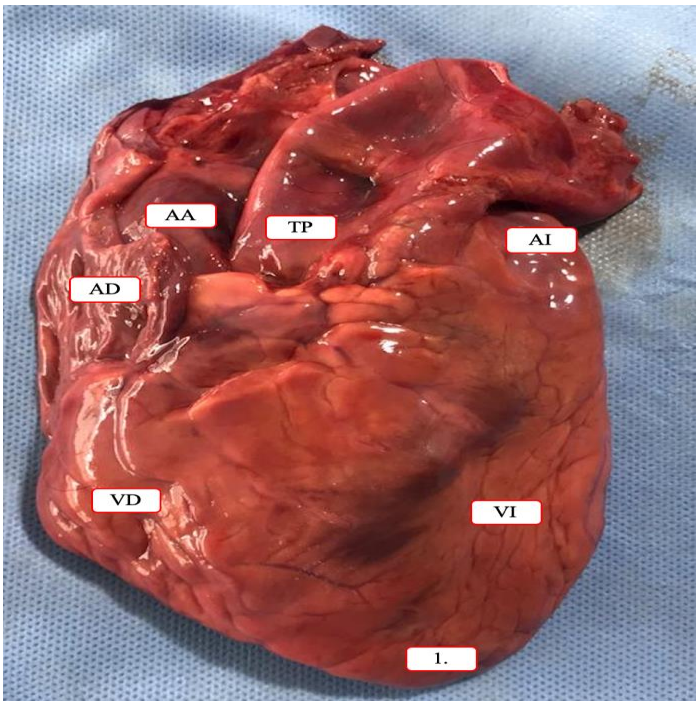

Nota: aquí observamos, AD: Aurícula derecha, AI: Aurícula izquierda, VD: Ventrículo derecho, VI: Ventrículo izquierdo, AA: Arteria aorta, TP: Tronco de la pulmonar, 1. Ápex. Fuente: Tomada por autor.

Fotografía 5: Vista de la cara diafragmática del corazón.

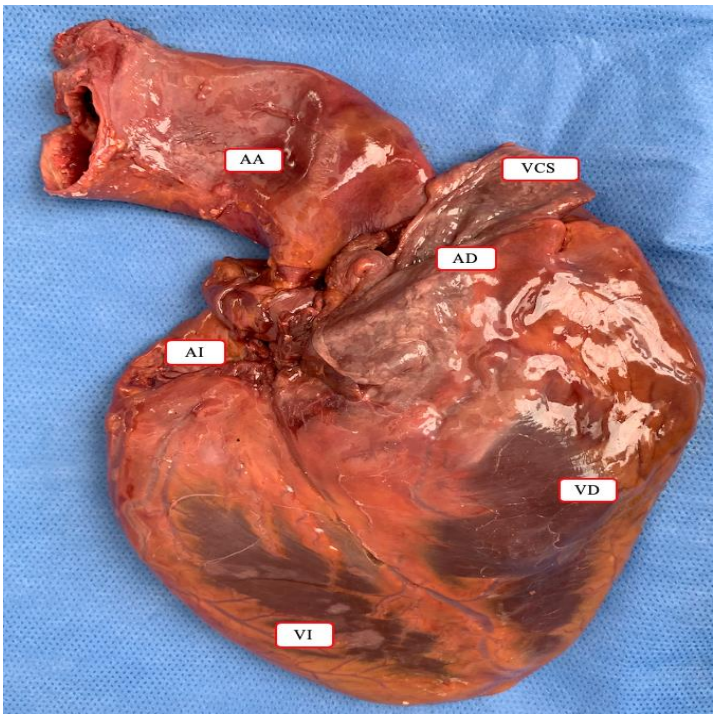

Nota: se observa aquí, AD: Aurícula derecha, AI: Aurícula izquierda, VD: Ventrículo derecho, VI: Ventrículo izquierdo, AA: Arteria aorta, VCS: Vena cava superior. Fuente: Tomada por autor.

Fotografía 6: Bordes y surcos del corazón

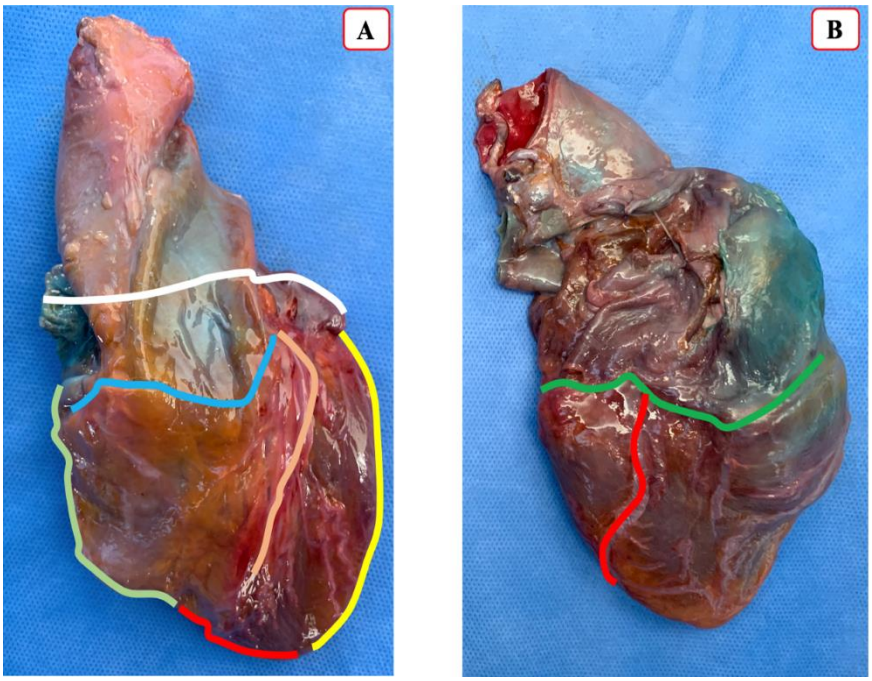

Nota: Foto A. Cara anterior; en color blanco el borde superior; en color verde claro el borde derecho; en color rojo el borde inferior; en color amarillo el borde izquierdo; en color piel el surco interventricular anterior por donde discurre la arteria del mismo nombre y en color azul el surco auriculoventricular. Foto B. Cara posterior; en color verde el surco auriculoventricular; color rojo surco interventricular posterior, por donde discurre la arteria del mismo nombre. Fuente: Tomada por autor.

12.2 Fotografías que guían la posición anatómica del corazón dentro del tórax.

Fotografía 7: Vista anterior sin disección del pericardio

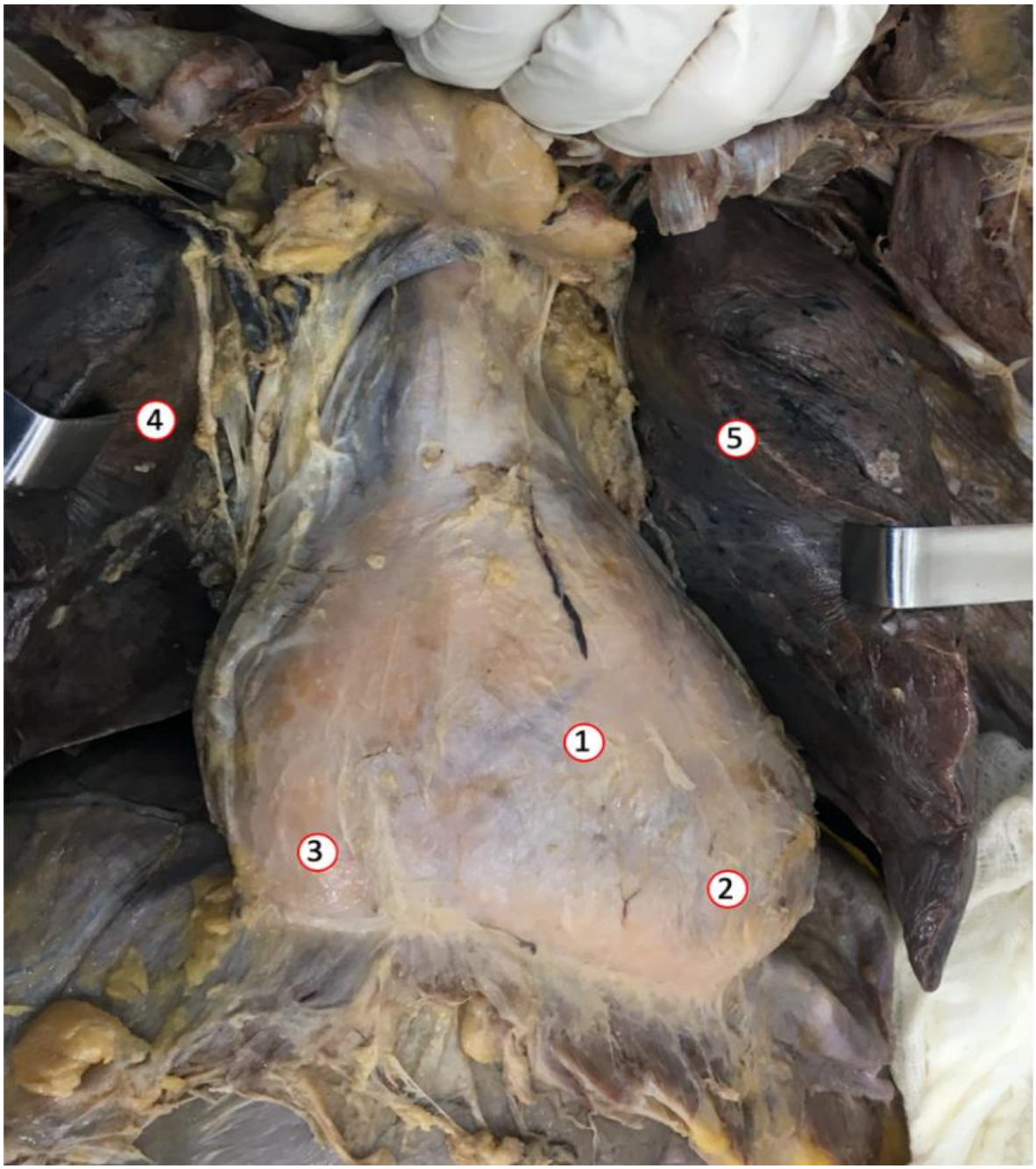

Nota: 1. Ventrículo izquierdo; 2. Ápex, 3. Ventrículo derecho, 4. Pulmón izquierdo, 5. Pulmón derecho. Fuente: Tomada por autor

Fotografía 8: Vista anterior con disección del pericardio

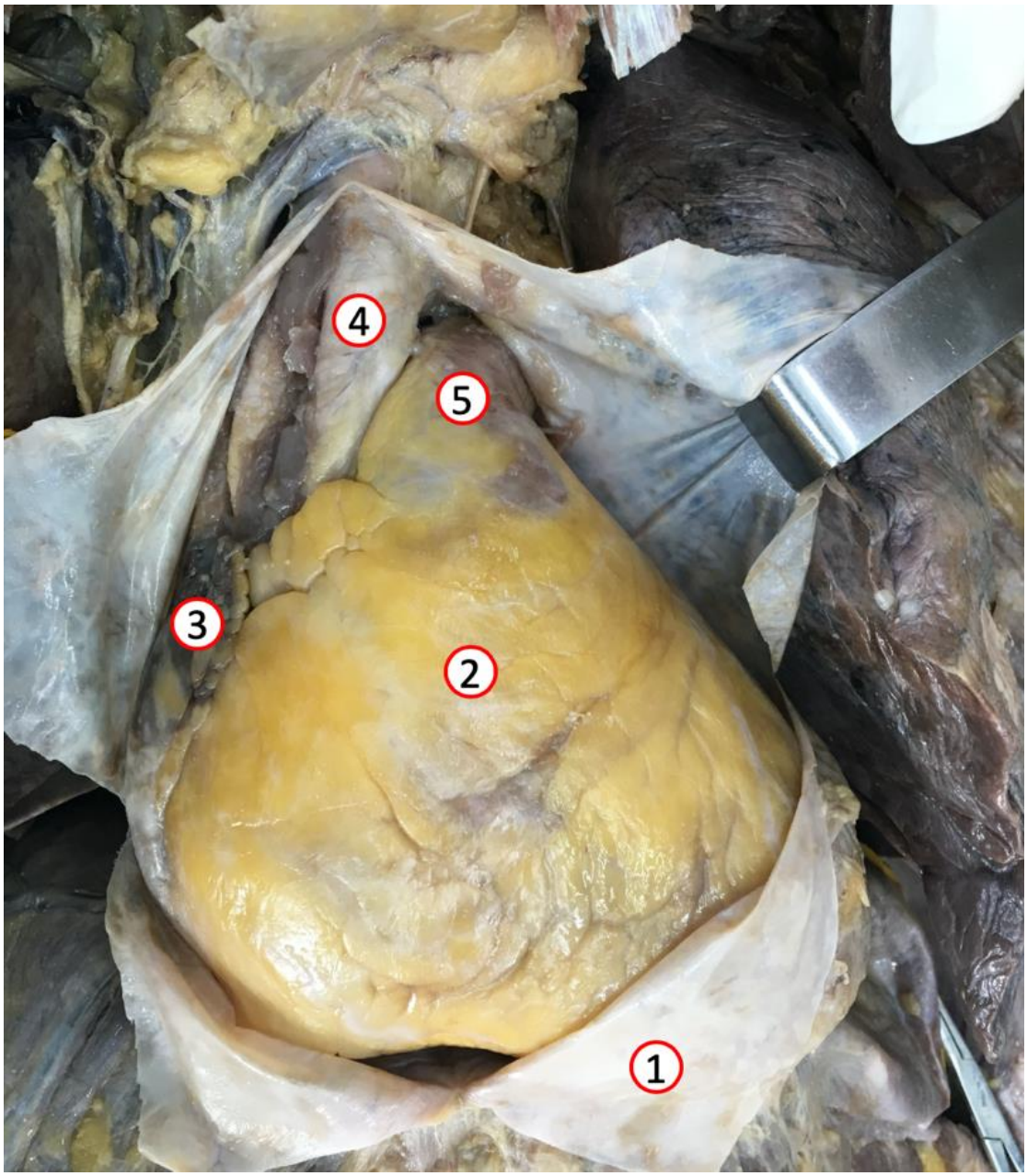

Nota: 1. Pericardio, hoja parietal; 2. Grasa pericárdica, 3. Aurículilla derecha 4. Aorta ascendente. 5. Tronco de la pulmonar. Fuente: Tomada por autor.

Fotografía 9: Cara posterior del corazón

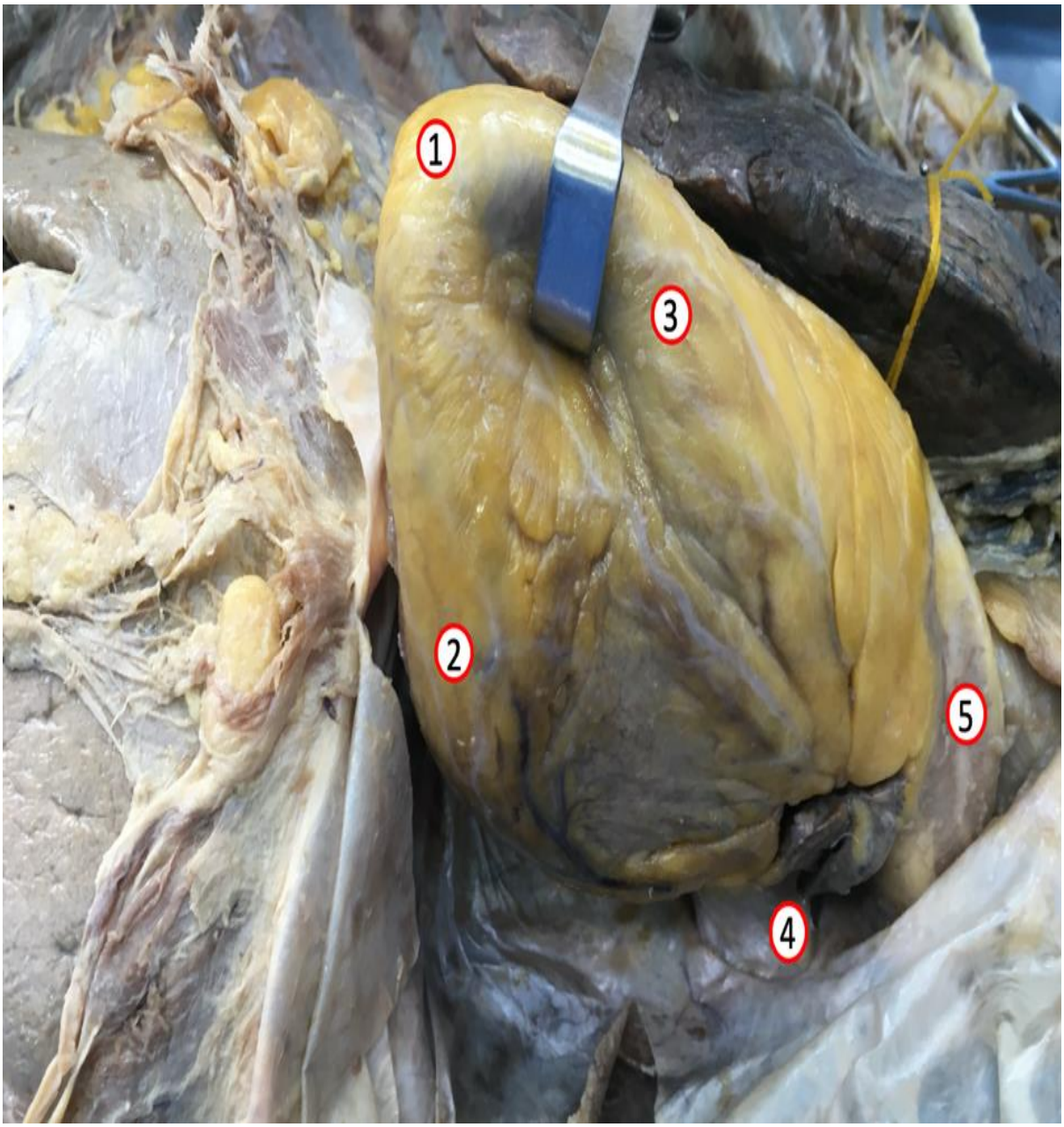

Nota: 1. Ápex, 2. Ventrículo derecho, 3. Ventrículo izquierdo, 4. Vena cava superior, 5. Tronco de la pulmonar. Fuente: Tomada por autor.

12.3 Disección del corazón

12.3.1 Aurícula derecha

Fotografía 10: Disección de la aurícula derecha.

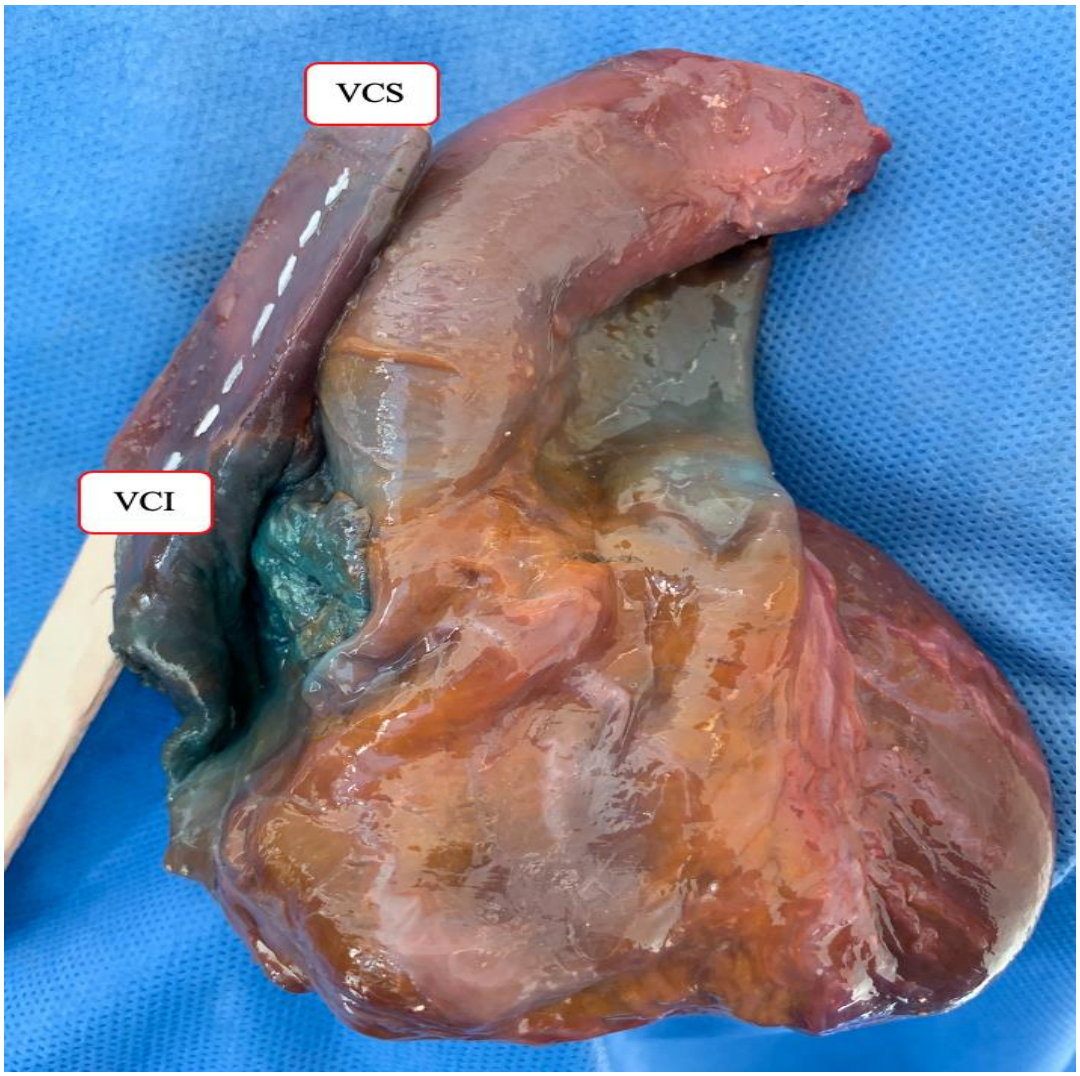

Nota: Cara anterior del corazón. En esta imagen, se demarcó sobre las venas cava superior e inferior y allí se realizó el corte con tijeras para ingresar a la aurícula derecha. Fuente: Tomada por autor.

Fotografía 11: Interior de la aurícula derecha.

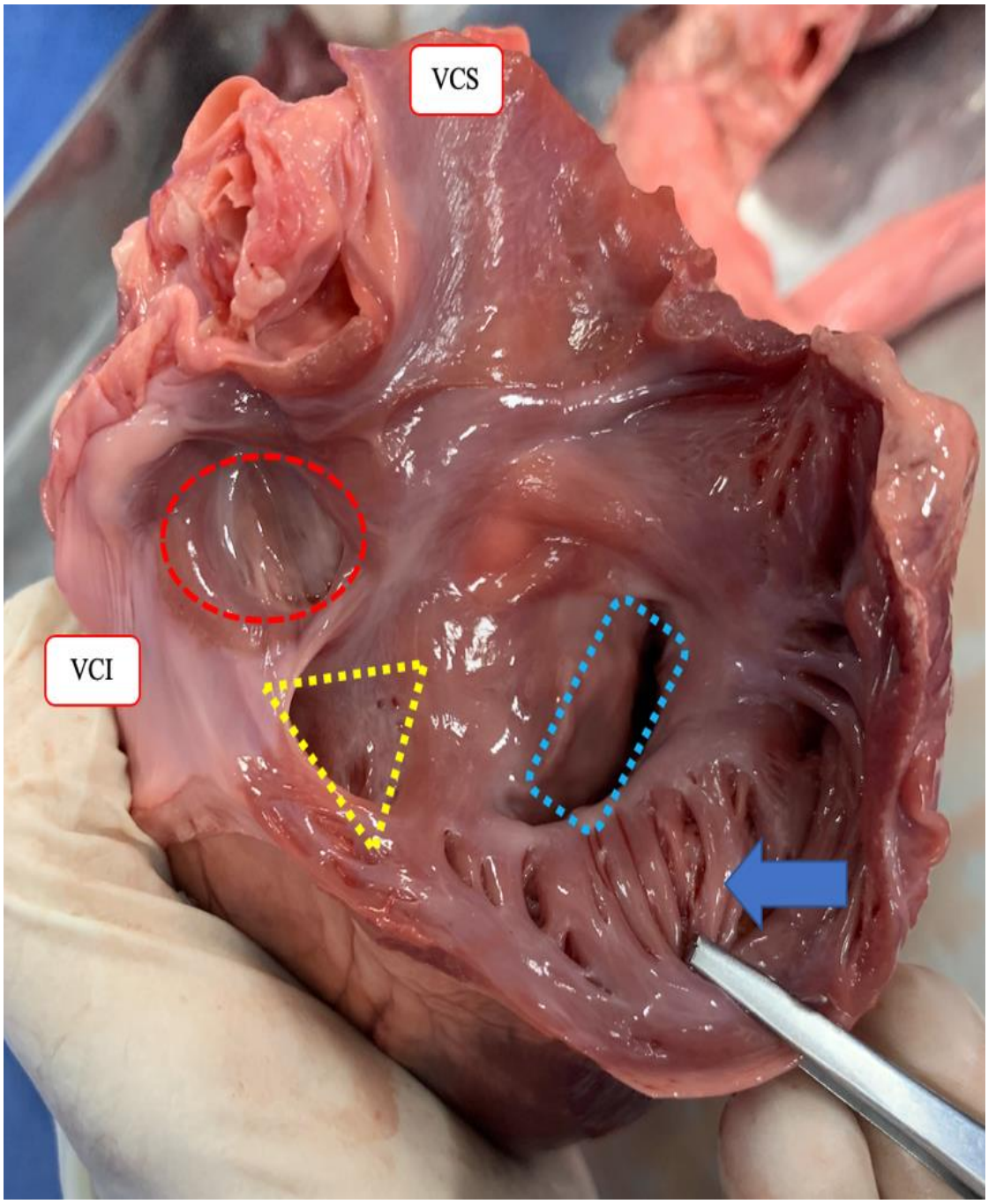

Nota: VCS: Vena cava superior, VCI: Vena cava inferior, en círculo rojo la fosa oval, con el triángulo amarillo el seno coronario, rectángulo azul el orificio de la válvula tricúspide y con la flecha azul los músculos pectíneos. Fuente: Tomada por autor.

12.3.2 Ventrículo derecho

Fotografía 12: Disección del ventrículo derecho

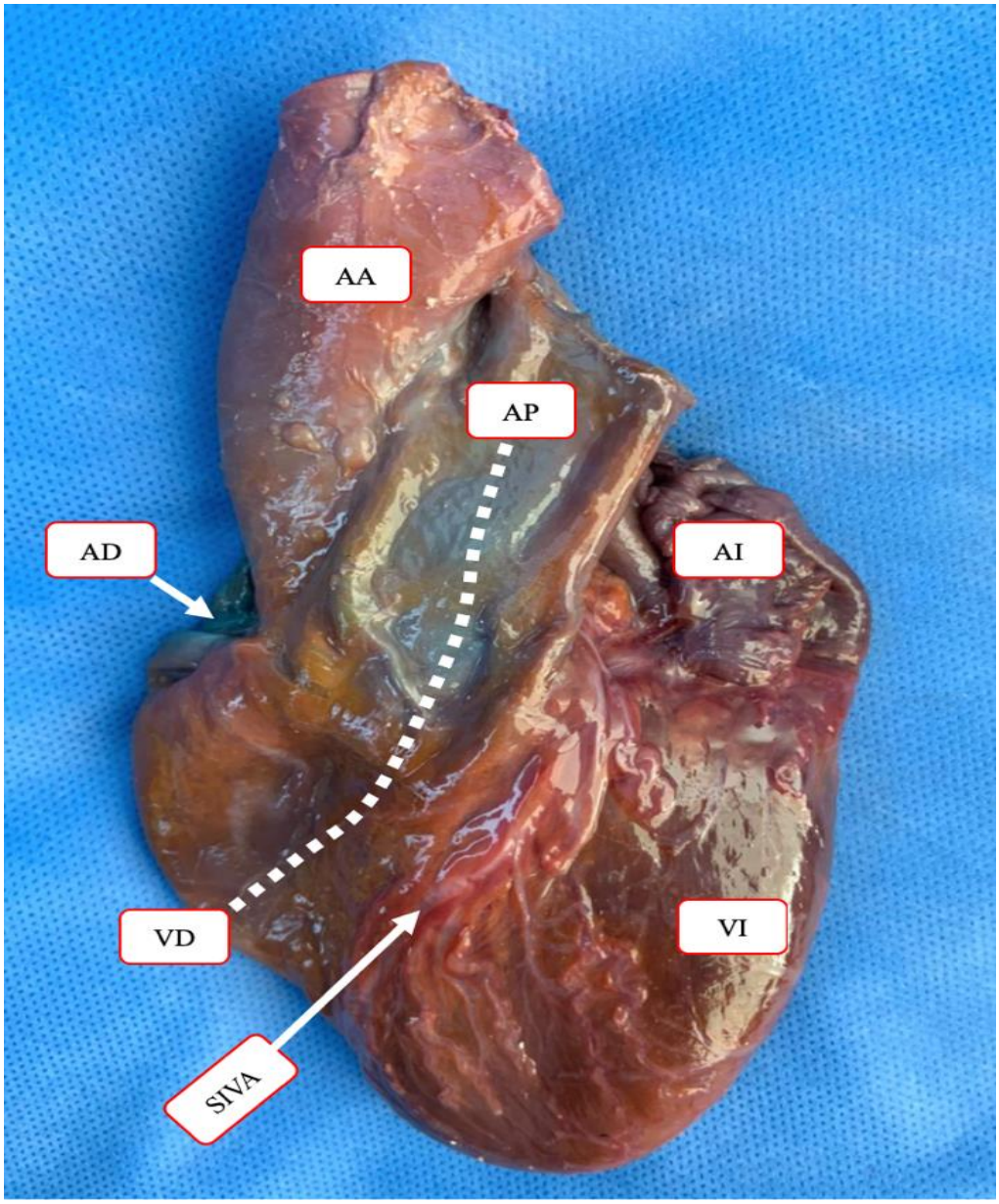

Nota: Cara anterior del corazón. En esta imagen, se demarcó con una línea discontinua blanca desde la arteria pulmonar y el ventrículo derecho, por allí se realiza la disección con unas tijeras entrando desde la arteria pulmonar y dirigiéndose hacia el borde derecho del ventrículo, a un centímetro aproximado del surco interventricular anterior (SIVA). Fuente: Tomada por autor.

Fotografía 13: Interior del ventrículo derecho.

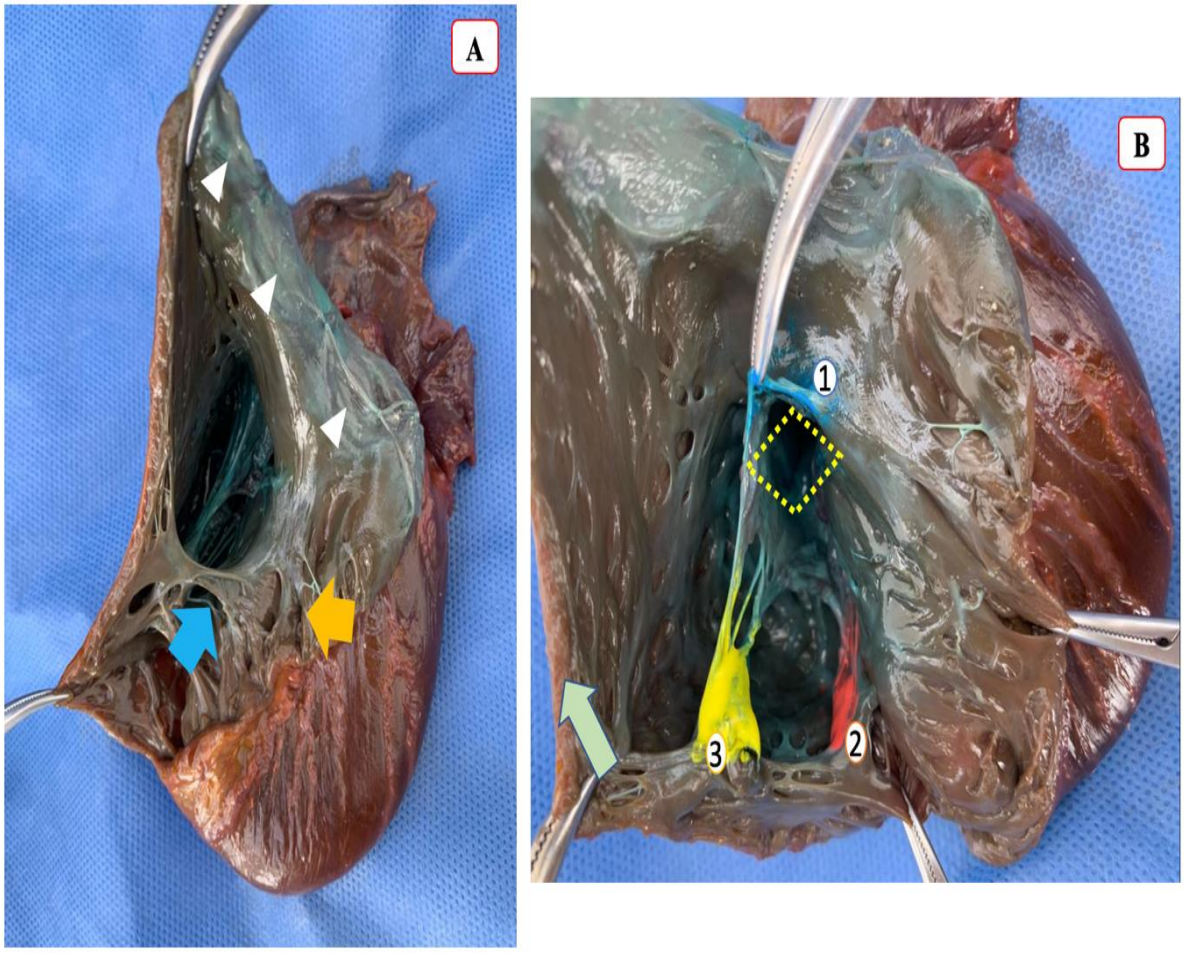

Nota: Interior del ventrículo derecho. Foto A. Flecha amarilla trabéculas carnosas, Flecha azul clara banda moderadora, los triángulos blancos señalan las 3 valvas de la válvula pulmonar. Foto B. Flecha verde claro se evidencia el grosor de la pared del ventrículo derecho, con el # 1 el músculo papilar septal, con el # 2 el músculo papilar posterior y con el # 3 el músculo papilar anterior. Fuente: Tomada por autor.

12.3.3 Aurícula izquierda

Fotografía 14: Disección de la aurícula Izquierda

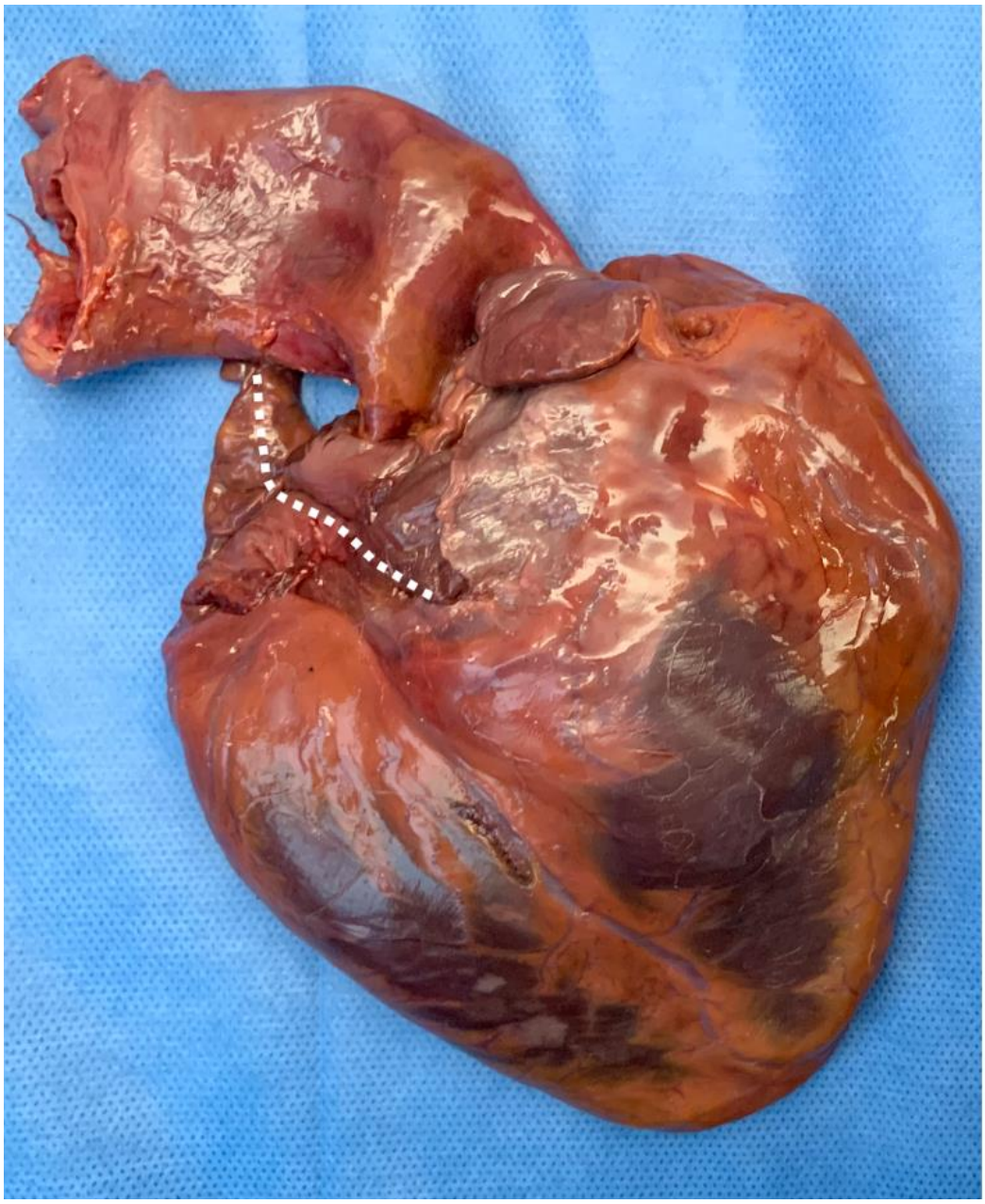

Nota: Cara posterior. Se buscan los orificios de las venas pulmonares en la cara posterior del corazón y con una tijera se diseca hasta la punta de la orejuela de la aurícula izquierda. Se demarcó dicho corte. Fuente: Tomada por autor.

Fotografía 15: Interior de la aurícula izquierda.

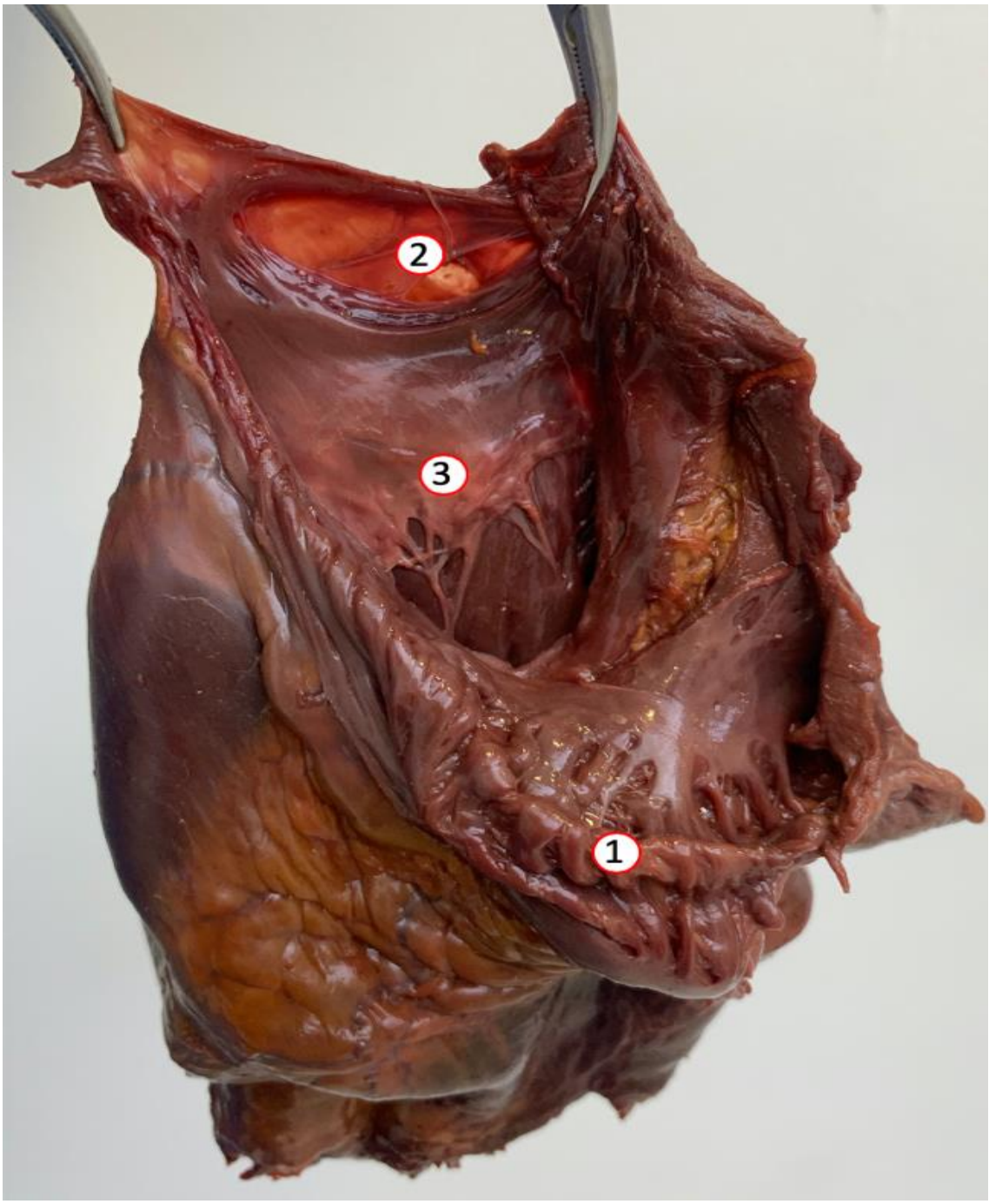

Nota: 1.Músculos pectinados, 2. Fosa oval, 3. Valva posterior de la válvula mitral. Fuente: Tomada por autor.

12.3.4 Ventrículo izquierdo

Fotografía 16: Disección e interior del ventrículo izquierdo.

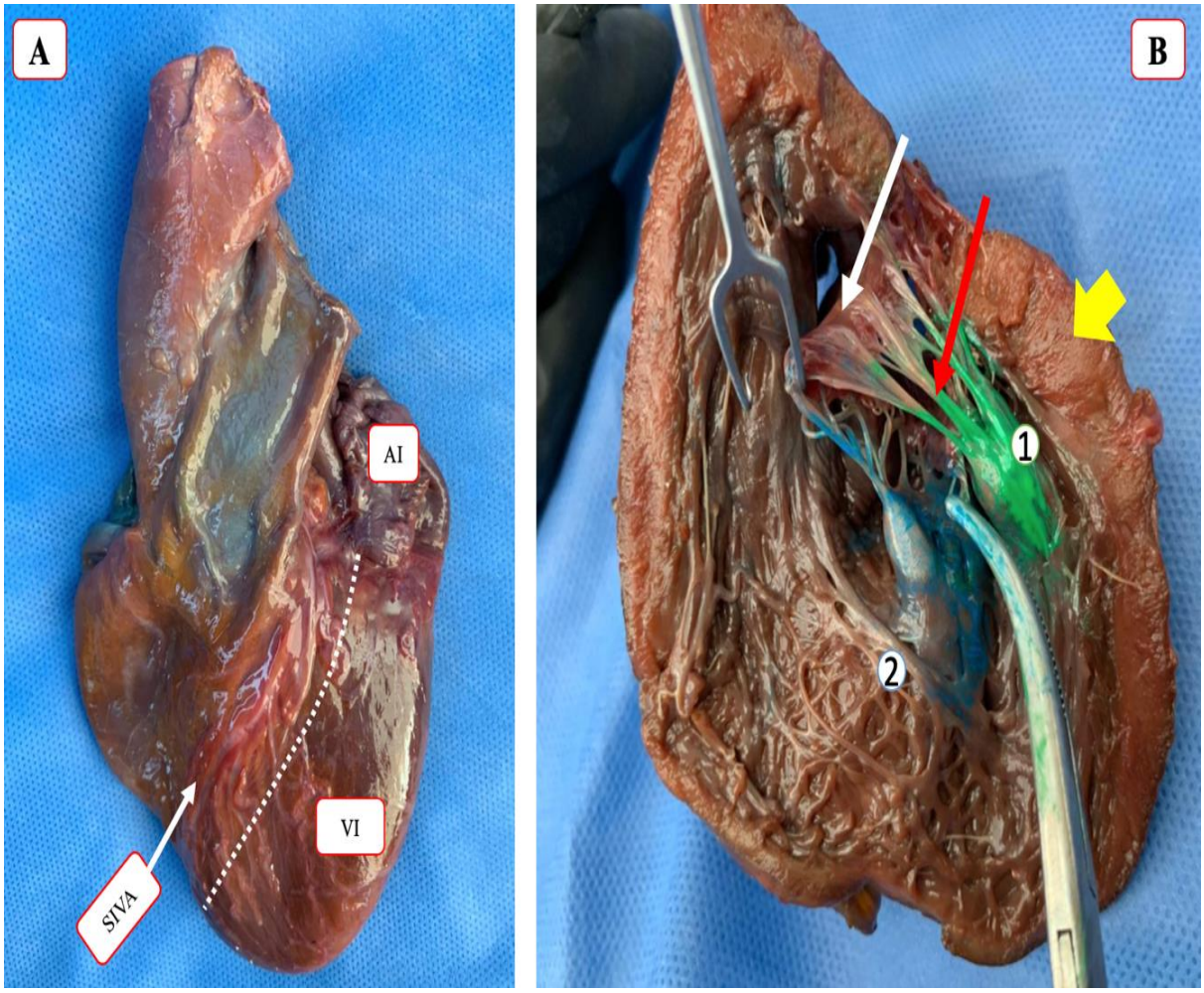

Nota: Foto A. Se demarca con las líneas punteadas la disección del ventrículo izquierdo (VI). Se realiza un corte desde el ápex hasta el surco auriculoventricular debajo de la aurículilla izquierda, a un centrímertro del surco interventricular anterior (SIVA). Foto B. Flecha amarilla grosor del ventrículo izquierdo, con el # 1 músculo papilar anterior, con el # 2 músculo papilar posterior, con la flecha roja se señalan las cuerdas tendinosas y flecha blanca una valva de la válvula mitral. Fuente: Tomada por autor.

12.4 Esquematización de la circulación arterial cardiaca mayor

Fotografía 17: Esquematización de la circulación coronaria.

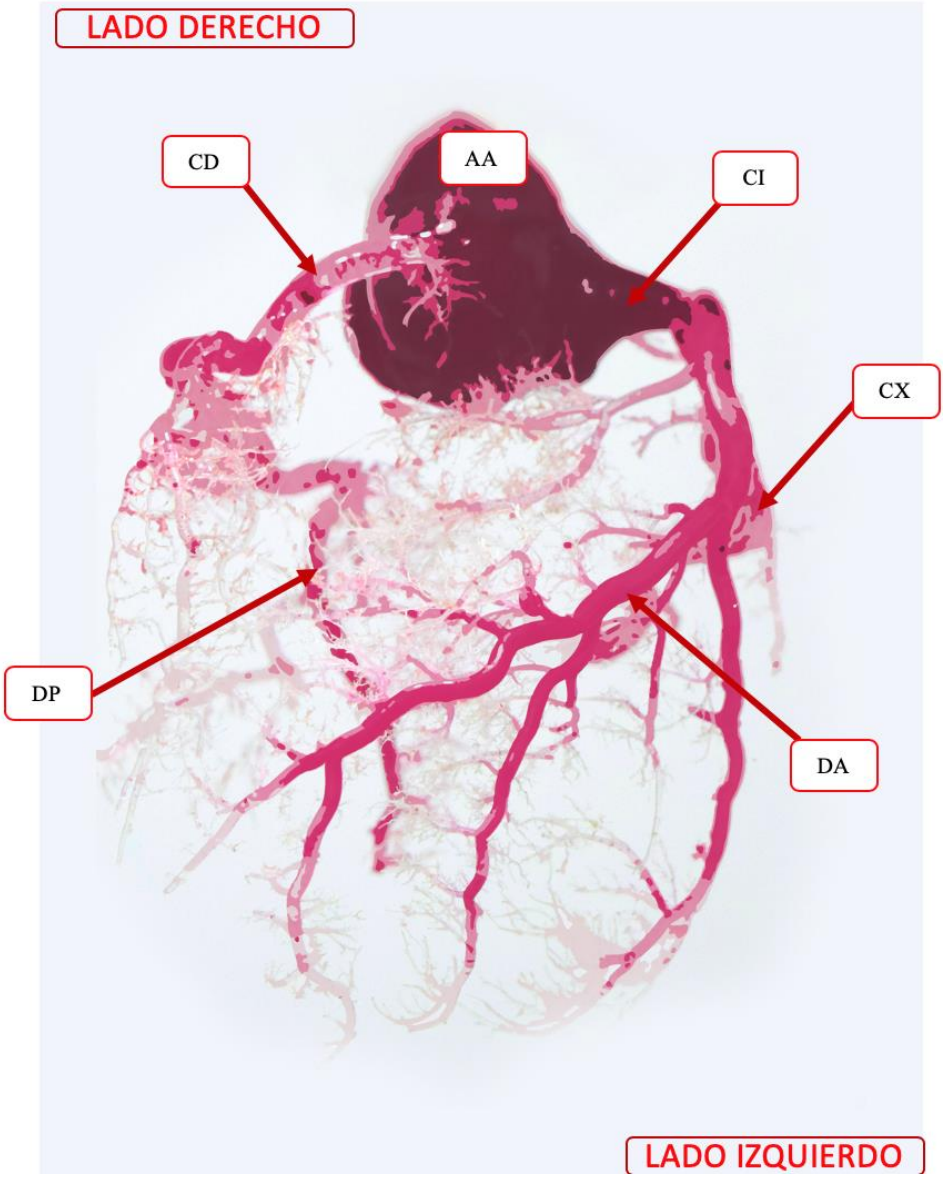

Nota: AA: Arteria aorta, CD; Coronaria derecha, DP: Descendente posterior, CI: Coronaria izquierda, DA: Descendente anterior, CX: Circunfleja. Fuente: Realizada por autor

Fotografía 18: Esquematización de la circulación coronaria arterial y venosa.

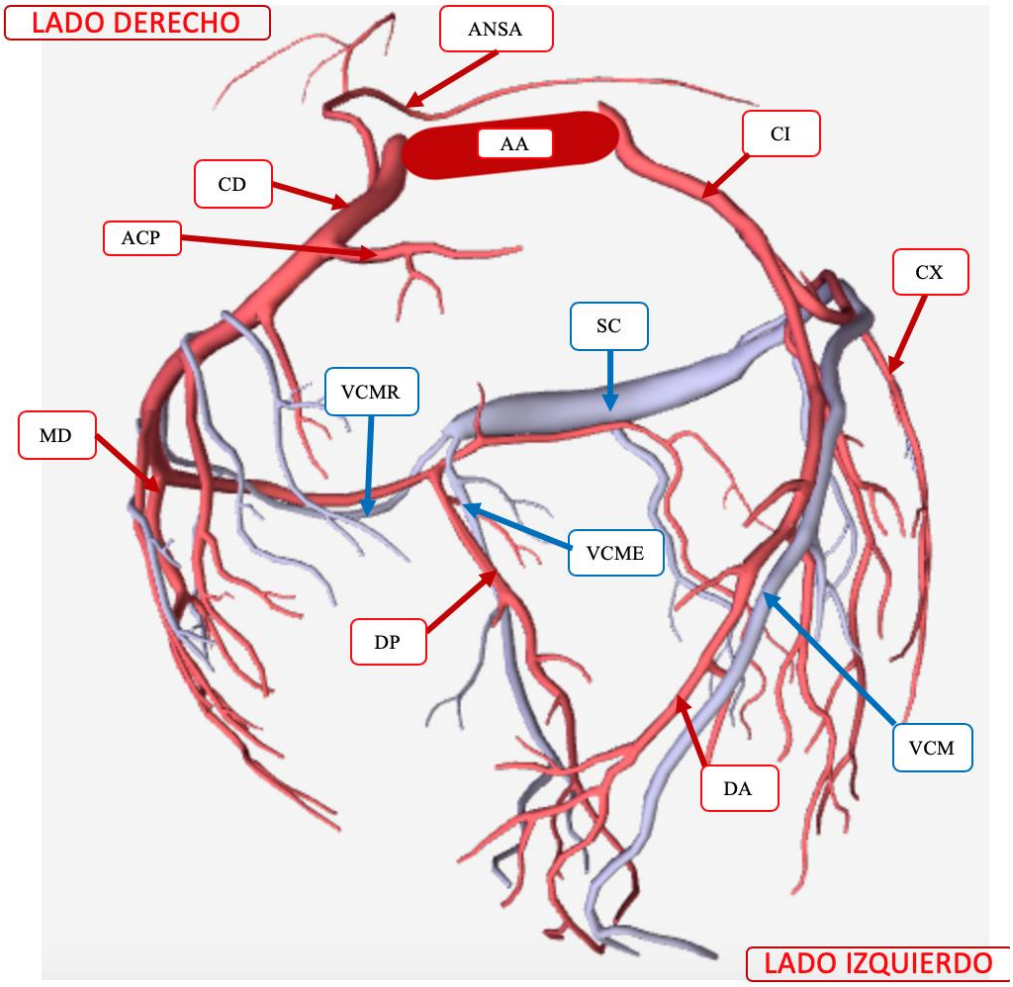

Nota: AA: Arteria aorta, CD: Coronaria derecha, ANSA: Arteria del nodo sinoatrial, ACP: Arteria del cono pulmonar, MD: Arteria marginal derecha, DP: Descendente posterior. CI: Coronaria izquierda, DA: Descendente anterior, CX: Circunfleja. Venoso: SC: Seno coronario, VCM: Vena cardíaca mayor, VCME: Vena cardíaca media, VCMR: Vena cardíaca menor. Fuente: Realizada por autor con la ayuda de la herramienta biogital human.

12.5 Correlación de las disecciones de los corazones, con algunas cardioimágenes

Fotografía 19: Posición anatómica del corazón

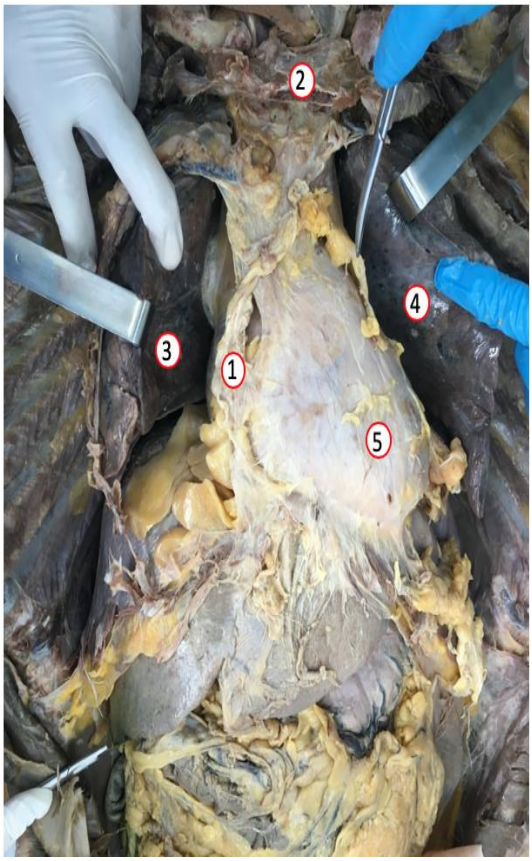

Nota: Posición anatómica del corazón. 1. Pericardio; 2. Manubrio del esternón; 3. Pulmón derecho 4. Pulmón izquierdo; 5. Corazón. Fuente: Tomada por autor.

Imagen 1: Posición anatómica del corazón

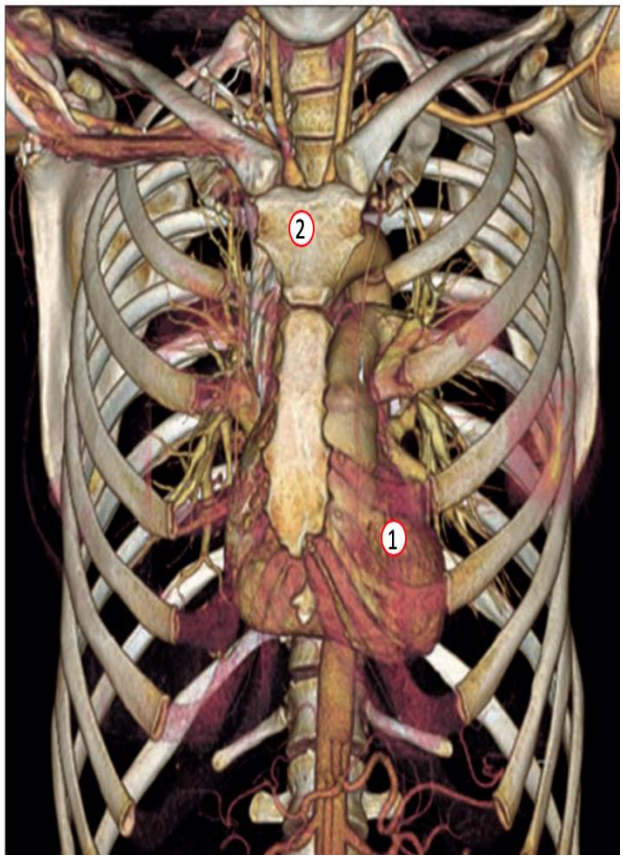

Nota: Posición anatómica del corazón. 1. Corazón; 2. Manubrio del esternón. Fuente: Weir J, Abrahams P, Spratt J, Salkowsky L. (2011) Atlas de anatomía humana por técnicas de imagen [Tórax], pág 89.

Fotografía 20: Vista Anterior de las cavidades y los grandes vasos.

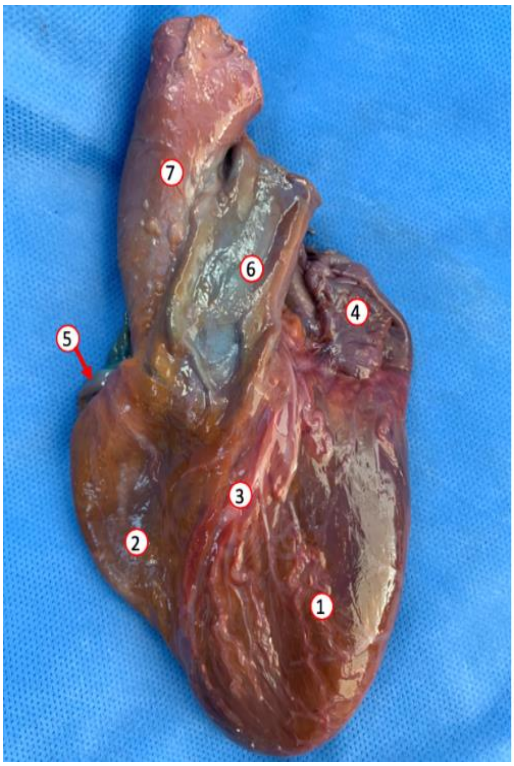

Imagen 2: Vista Anterior de las cavidades y los grandes vasos.

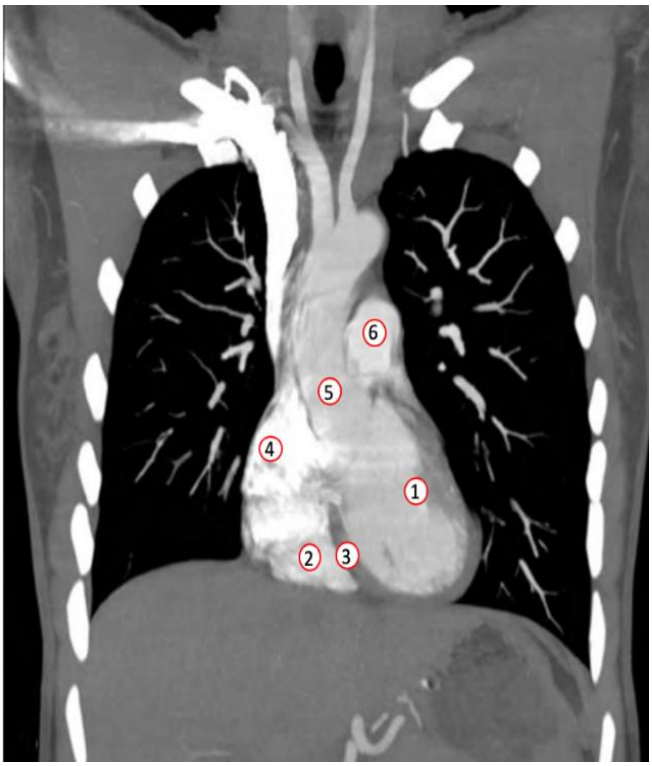

Nota: Ventrículo izquierdo, 2. Ventrículo derecho, 3. Septum interventricular, 4. Auriculilla izquierda, 5. Auriculilla derecha, 6. Tronco de la pulmonar, 7. Arteria aorta ascendente. Fuente: Tomada por autor.	Nota: Ventrículo izquierdo, 2. Ventrículo derecho, 3. Septum interventricular, 4. Aurícula izquierda, 5. Arteria aorta ascendente. 6. Tronco de la pulmonar. Fuente: Hospital Cardiovascular del niño de Cundinamarca, Servicio de cardiología

Imagen 3: Vista lateral del corazón y los grandes vasos.

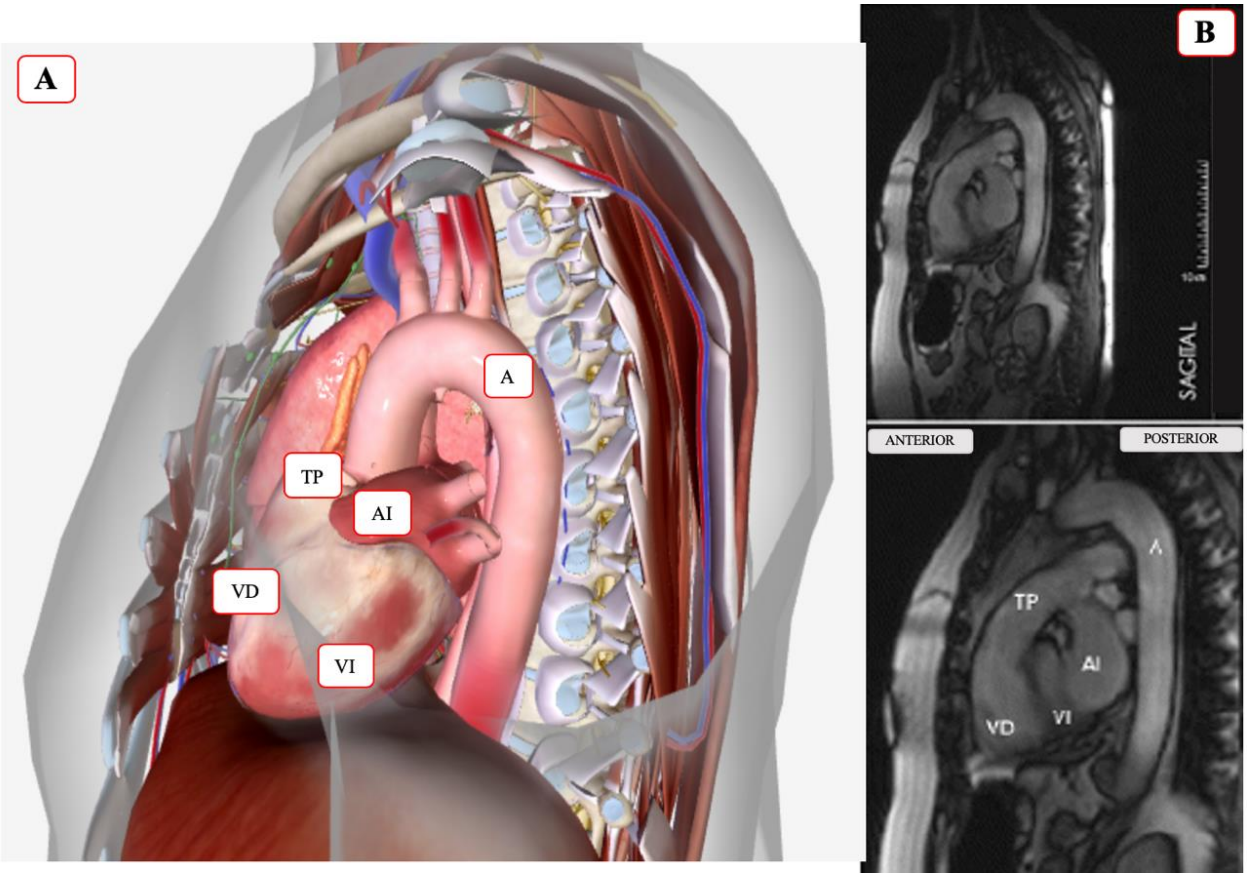

Nota: Imagen A. Posición lateral izquierda del corazón. Imagen B. Resonancia de corazón. Este corte sagital se amplía en la imagen inferior, se observa de anterior a posterior. VD: Ventrículo derecho, TP: Tronco de la pulmonar, VI: Ventrículo izquierdo, AI: Aurícula izquierda y A: Aorta. Fuente: Hospital Cardiovascular del niño de Cundinamarca, Servicio de cardiología

Imagen 4: Vista Anterior del corazón comparada con una cardiorresonancia.

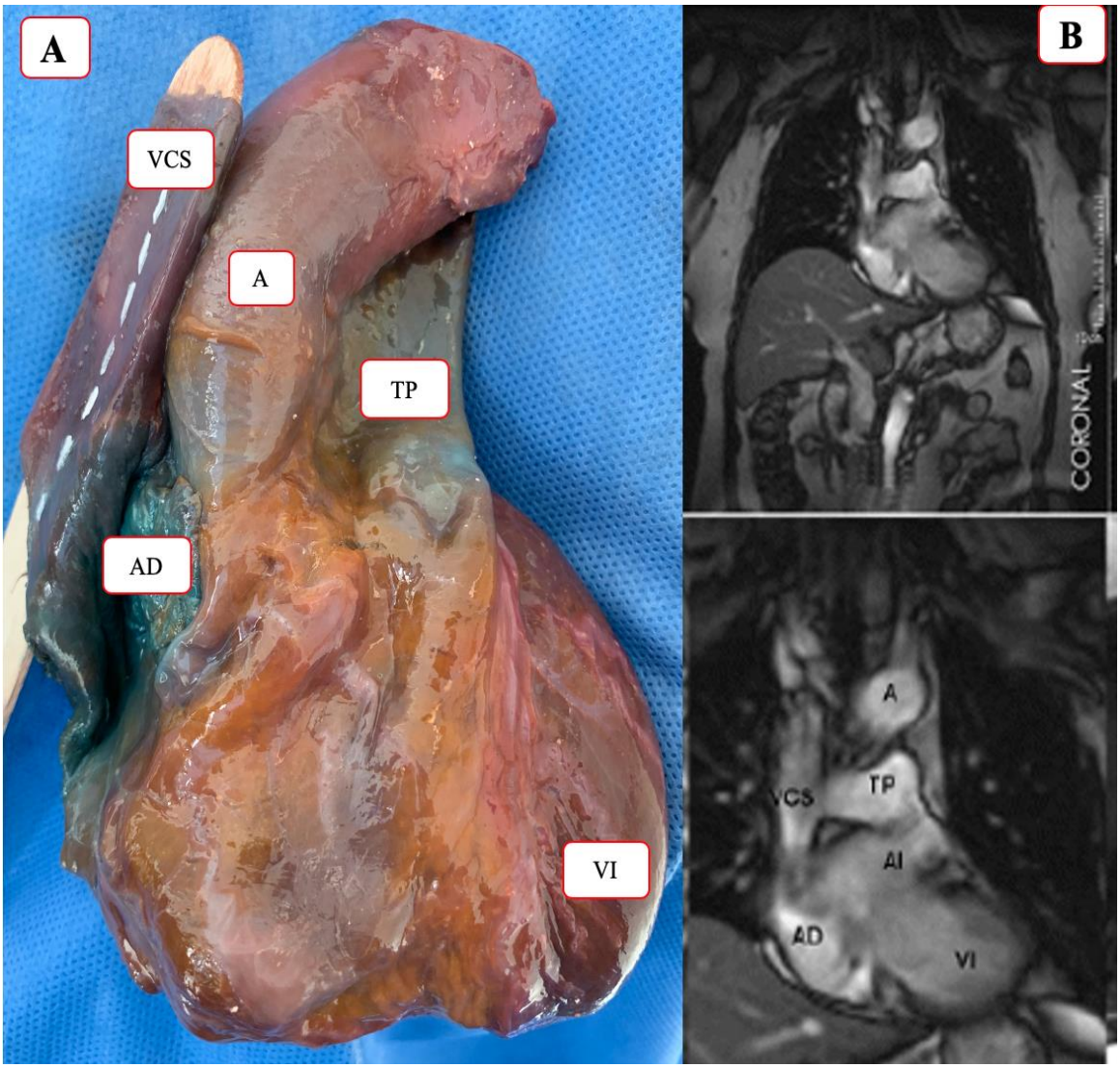

Nota: Imagen A: Tomada por el autor, es una vista anterior del corazón, Imagen B: Resonancia de corazón. Este corte coronal se amplia en la imagen inferior, se observa la VCS: Vena cava superior llegando a la AD: Aurícula derecha. TP: Tronco de la pulmonar, AI: Auricula izquierda, VI: Ventrículo izquierdo y la A: Aorta. Fuente: Hospital Cardiovascular del niño de Cundinamarca, Servicio de cardiología

Imagen 5: Corte axial de una Cardio resonancia.

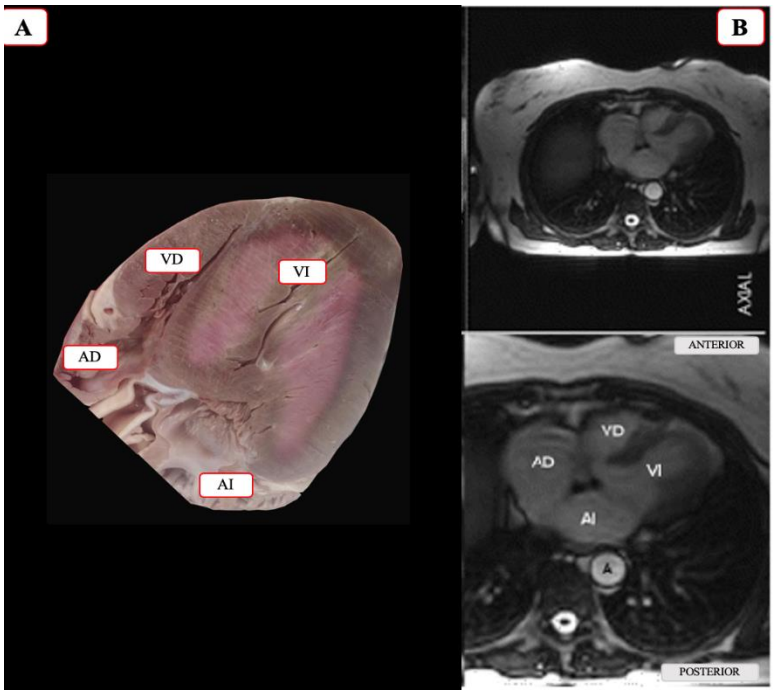

Nota: Imagen A: Tomada por el autor. Imagen B: Resonancia de corazón. Este corte axial se amplia en la imagen inferior, se observa de posterior a anterior. A: Aorta, AI: Aurícula izquierda, AD: Aurícula derecha, VI: Ventrículo izquierdo, VD: Ventrículo derecho. Fuente: Hospital Cardiovascular del niño de Cundinamarca, Servicio de cardiología.

Imagen 6: Corte Horizontal de una cardiorresonancia.

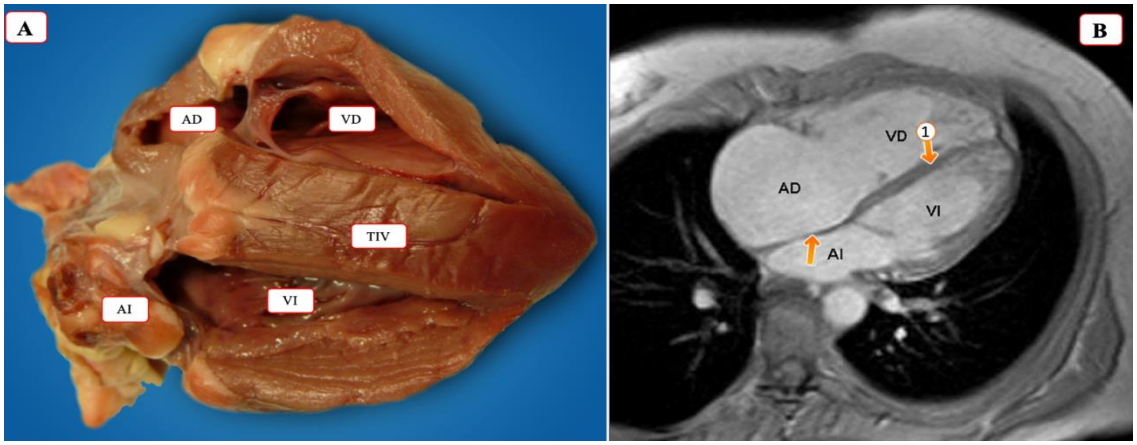

Nota: Imagen A. Tomada por el autor. Resonancia de corazón. Corte horizontal. Se observa de posterior a anterior. AI: Aurícula izquierda, AD: Aurícula derecha, VD: Ventrículo derecho y el VI: Ventrículo izquierdo, separados por el tabique interventricular enumerado con el # 1. Fuente: Hospital Cardiovascular del niño de Cundinamarca, Servicio de cardiología.

Imagen 7: Ventrículos observados en la resonancia de corazón.

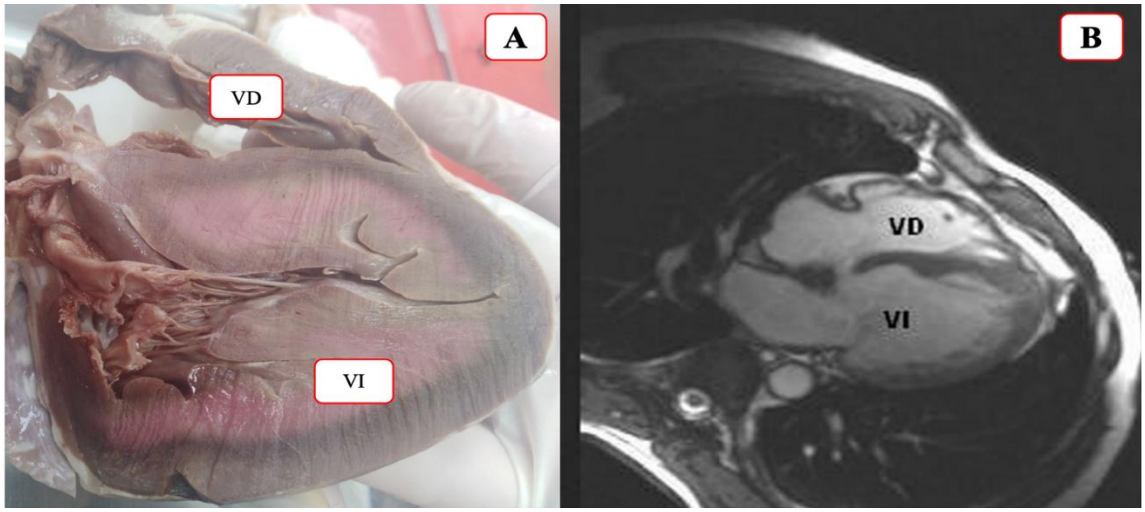

Nota: Imagen A. Tomada por el autor (El ventrículo izquierdo tiene una hipertrofia muscular). Imagen B. Resonancia de corazón. Se observa el VI: Ventrículo izquierdo y el VD: Ventrículo derecho, notesé que el tamaño ventricular izquierdo es mayor que el tamaño del derecho. Fuente: Hospital Cardiovascular del niño de Cundinamarca, Servicio de cardiología

Imagen 8: Comparación con un ecocardiograma.

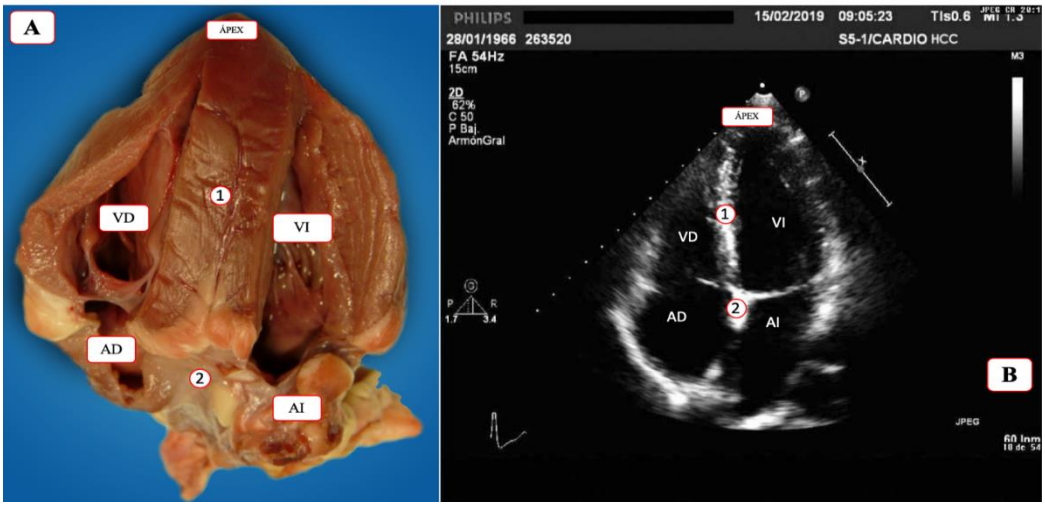

Nota: Imagen A. Tomada por el autor. Imagen B. Ecocardiograma transesógafico. La imagen en la ecocardiografia se ve inversa las auriculas en la parte inferior y los ventrículos inferiores. Observamos el VI: Ventrículo izquierdo, VD: Ventrículo derecho, separados por el TIV: Tabique interventricular señalado con el número 1. La AI: Aurícula izquierda, AD: Aurícula derecha, separadas por el TIA: Tabique interauricular, enumerado por el # 2. Y el ápex en la punta del corazón. Fuente: Hospital Cardiovascular del niño de Cundinamarca, Servicio de cardiología.

Fotografía 21: Vista superior de la válvula aortica**.**

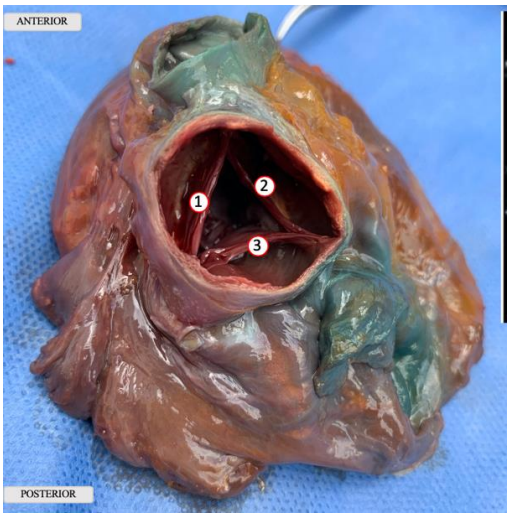

Nota: 1. Valva izquierda de la válvula aórtica, 2. Valva derecha de la válvula aórtica, 3. Valva posterior de la válvula aórtica. Fuente: Tomada por autor.

Imagen 9: Ecocardiograma: aorta en sístole.

Nota: Ecocardiograma, 1. Válvula aórtica en sístole. Fuente: Hospital Cardiovascular del niño de Cundinamarca, Servicio de cardiología

Imagen 10: Ecocardiograma: aorta en diastole.

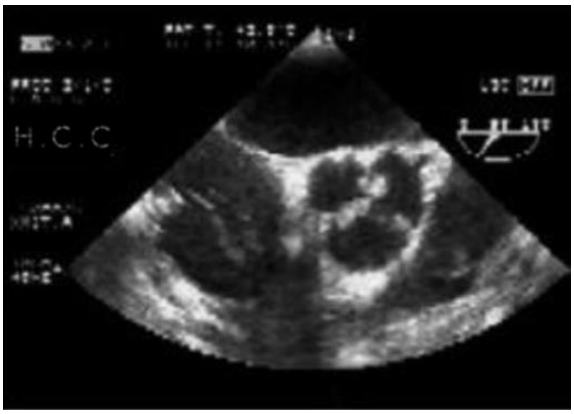

Nota: Ecocardiograma, 1. Válvula aórtica en diástole. Fuente: Hospital Cardiovascular del niño de Cundinamarca, Servicio de cardiología

Imagen 11: Arterias coronarias en resonancia de corazón.

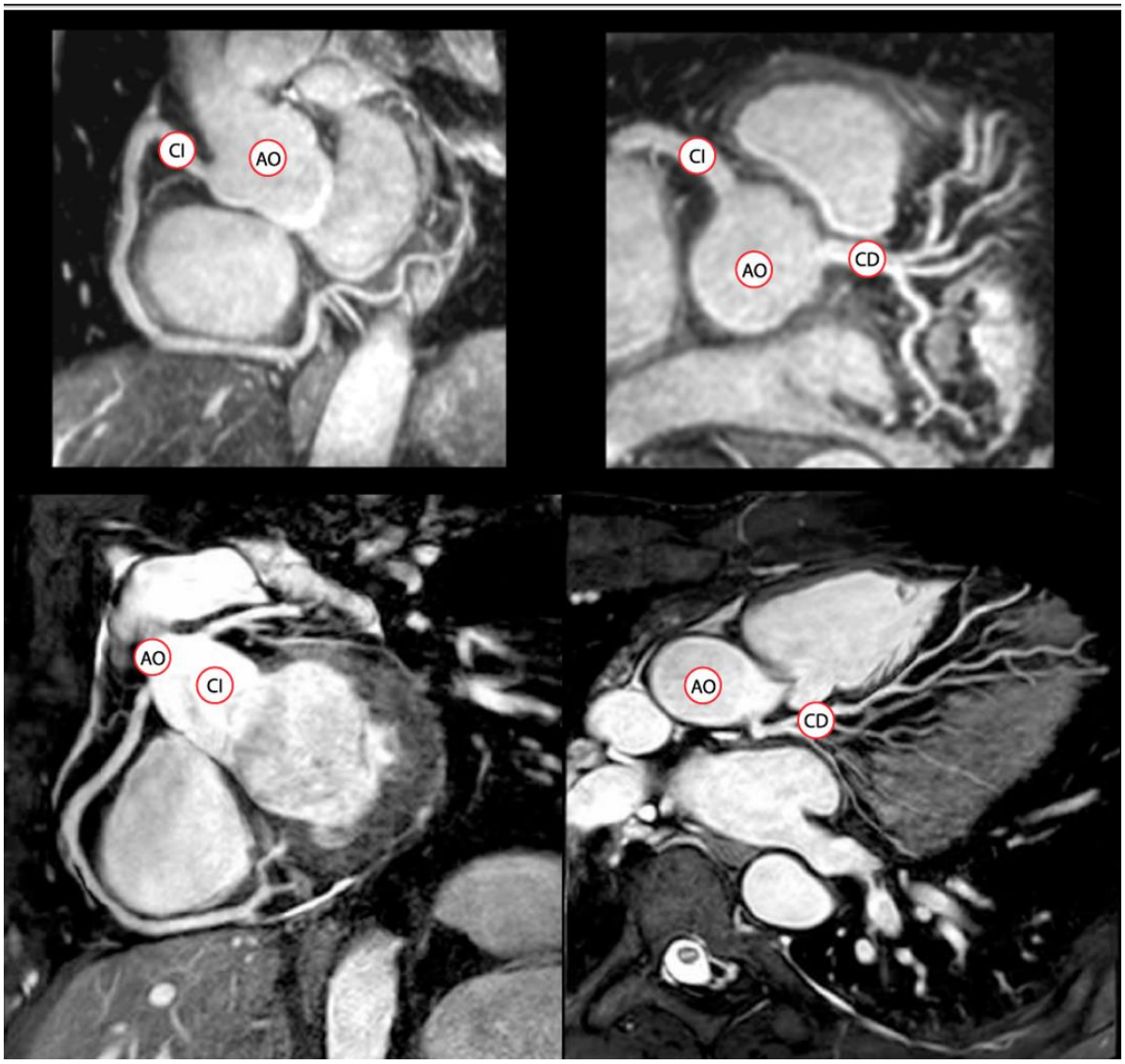

Nota: Resonancia de corazón. Aquí se observa la circulación coronaria se enumeran las más relevantes y visibles. AO: Aorta, CD: Coronaria derecha, CI: Coronaria izquierda. Fuente: Hospital Cardiovascular del niño de Cundinamarca, Servicio de cardiología

Imagen 12: TC con reconstrucción 3D de la porción inicial de la aorta.

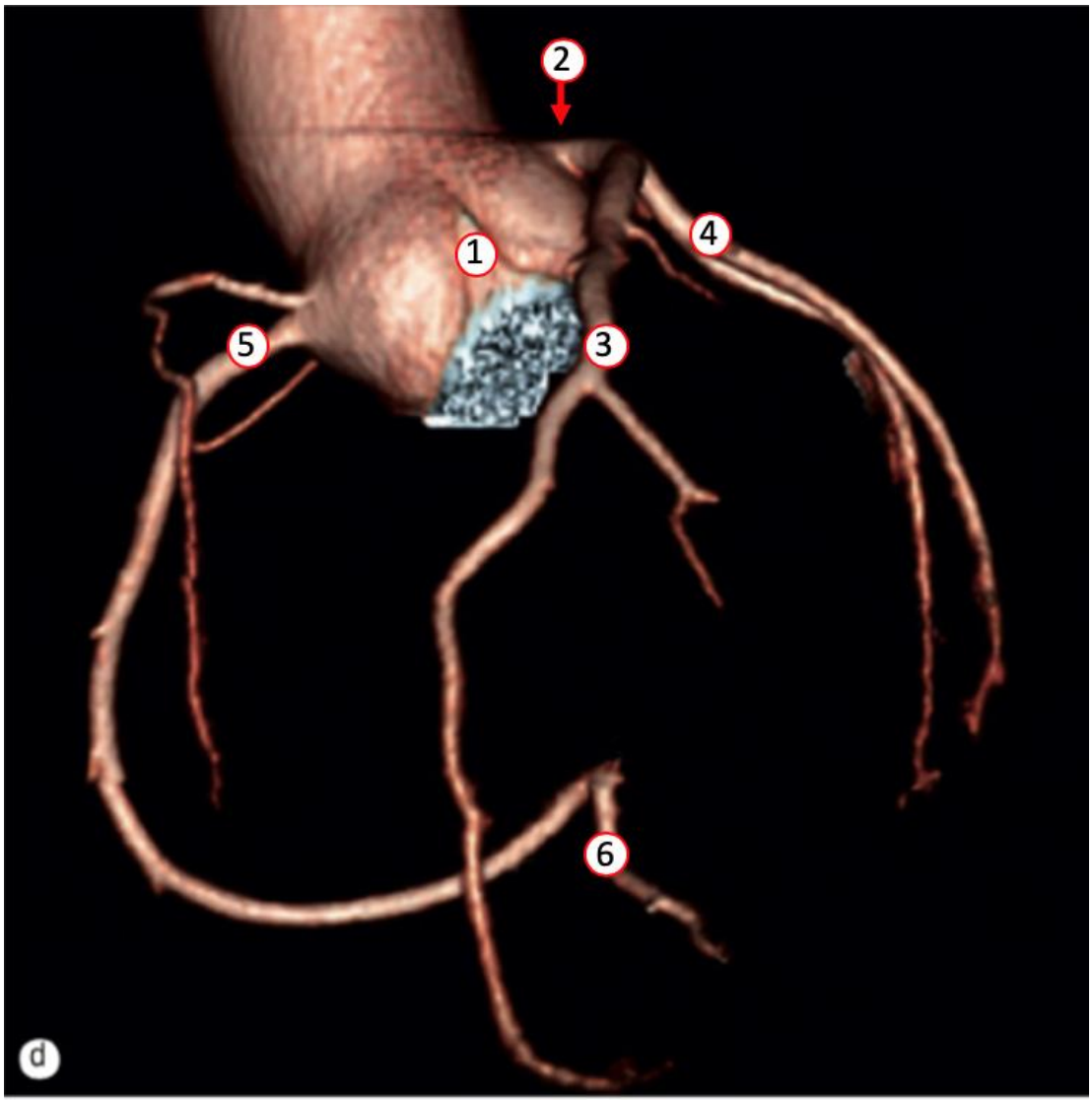

Nota: 1. Arteria aorta, 2. Arteria coronaria izquierda, 3. Arteria interventricular anterior, 4. Arteria marginal izquierda, 5. Arteria coronaria derecha, 6. Arteria interventricular posterior. Fuente: Fuente: Weir J, Abrahams P, Spratt J, Salkowsky L. (2011) Atlas de anatomía humana por técnicas de imagen [Tórax]

Imagen 13: Arteria coronaria Izquierda en cateterismo cardiaco.

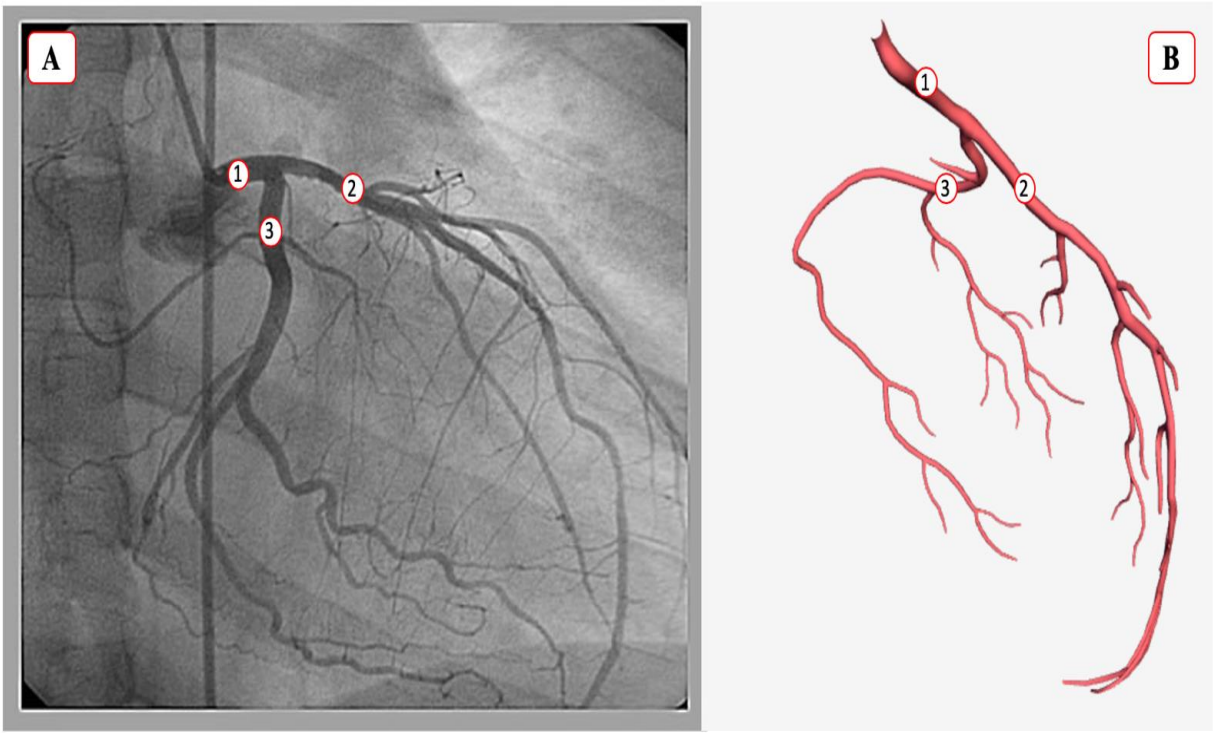

Nota: Imagen A. Cateterismo cardíaco, se inyecta medio de contraste en la arteria coronaria izquierda. Observando 1. Arteria coronaria izquierda, 2. Arteria interventricular anterior, 3. Arteria circunfleja. Imagen B. Imagen extraída de programa biodigital human. Fuente: Hospital Cardiovascular del niño de Cundinamarca, Servicio de hemodinamia

13. Conclusiones

El presente trabajo se realizó con el objetivo de crear una herramienta didáctica para los estudiantes del área de la salud de la Universidad Nacional de Colombia, acerca de la morfología cardíaca y de su correlación con las imágenes clínicas utilizadas en nuestro ejercicio profesional diario.

Inicialmente se realizó una guía de disección que le ayudará al estudiante a la realización de la misma en corazones humanos, y sobre esta disección lograr la identificación de las estructuras externas e internas. Se esquematizó la circulación cardiaca arterial y venosa. Posteriormente se utilizó algunas fotografías de estas disecciones para correlacionarlas con las imágenes que se obtuvieron de ecocardiografía, resonancia de corazón y cateterismo cardíaco, dando énfasis a las estructuras que lo componen, la descripción de los cortes realizados y su localización, conceptos que previamente se habían explicado.

En conclusión, para interpretar correctamente los estudios cardíacos es necesario conocer la morfología cardíaca, para identificar así la normalidad de estas cardioimágenes como también lograr el oportuno diagnóstico de las patologías. Este trabajo intenta servir como una alternativa de muchas herramientas disponibles para el estudio de la morfología cardíaca.

14. Referencias Bibliográficas

1. Armstrong, W., & Ryan, T. (2011). ECOCARDIOGRAFÍA (7th ed.).

2. Baim, D. (2006). CARDIAC CATHETERIZATION, ANGIOGRAPHY, AND INTERVENTION (17th ed.).

3. Castillo Prof., S. E. D. (2012). RESOLUCION No. 8430 de 1993. Biomedica, 32(4), 471–473. https://doi.org/10.7705/biomedica.v32i4.1526

4. Delgado de Bedout, J. A., Sánchez Ramírez, M. E., Abad Díaz, P., & Calvo Betancur, V. D. (2011). Técnicas básicas de cardiorresonancia. Med. Lab, 1–2.

5. Fernández, G. (2004). MANUAL DE ECOCARDIOGRAFÍA.

6. García, J., & Hurlé, J. (2005). Anatomía Humana. In McGraw-Hill. Interamericana de España, S.A. https://doi.org/10.1017/CBO9781107415324.004

7. Goldman, L., & Schafer, A. (2016). TRATADO DE MEDICINA INTERNA (25th ed.).

8. Latarjet M Ruiz Liard A. (2019). Corazón (5th ed.).

9. Mitchell, A., Drake, R., & Wayne, V. (2005). Gray Anatomia Para Estudiantes - PDF Drive (pp. 608–728). https://es.pdfdrive.com/gray-anatomia-para-estudiantes-d157100966.html

10. Moore, K. L., Dalley, A. F., & Agur, A. M. (2017). Anatomía con Orientación clínica (8th ed.).

11. Pró, E. A. (2012). Anatomía Clínica.

12. Rouvière, H., & Delmas, A. (2013). Anatomía Humana. In Journal of Chemical Information and Modeling (Vol. 53, Issue 9). https://doi.org/10.1017/CBO9781107415324.004

13. ZIPES, LIBBY, BONOW, MANN, & TOMASELLI. (2019). TRATADO DE CARDIOLOGIA. In Psikologi Perkembangan (11th ed., Issue October 2013). https://doi.org/10.1017/CBO9781107415324.004

14. Feneis H., Wolfang D. Nomenclatura anatómica ilustrada 5a Ed. Elsevier Masson. Barcelona, 2006.

15. Gosling J.A. Anatomía humana; texto y atlas. 2a. Ed. Interamericana. 1.992.

16. Jaramillo J.F., Beltrán J.A. Tórax. En: Guías de anfiteatro. Departamento de Morfología. Facultad de Medicina. Universidad Nacional de Colombia. Bogotá D.C., 2013.

17. Netter F. Atlas de anatomía humana. 4a. Ed. Elsevier Masson. Barcelona, 2007.

18. Putz R., Pabst R. Sobotta. Atlas de anatomía humana. Ed 23. Elsevier. Barcelona 2012.

19. Reyes J., Núñez C. Nomenclatura anatómica internacional. Editorial médica panamericana, Facultad de Medicina Universidad Nacional Autónoma de México. México D.F. 1988.

20. Rohen, Yocochi. Atlas fotográfico de Anatomía humana. 3a. Ed. Mosby - Doyma libros. 1.994.

21. Rouvière H. Compendio de anatomía y disección. Tercera edición. Masson S.A. Madrid. 1978.

22. Tank P, Kluwer W. Grant - Manual de disección. 15 edición. Lippincott Williams & Wilkins. Buenos Aires. 2013.

23. Cassan, A. (2002). Atlas básico de anatomía. Barcelona, España: Parramón. Castellanos Ballesteros, J., Catalina Herrera, C. J., & Carmona, B. A. (2007).

24. Anatomia humana general. Sevilla, España: Universidad de Sevilla.
Comité Federal sobre Terminología Anatómica. (2001). Terminología Anatómica. Madrid, España: Panamericana.

25. Fonseca, G. M., & Fonseca, A. C. (2010). Estrategias de Enseñanza para el Abordaje de Imágenes en Anatomía Patológica, Facultad de Odontología, Universidad Nacional de Córdoba, Argentina. 28(4).

26. Guiraldes, H., Oddó, H., Paulós, J., Huete L., I., Ortega, J., & Cerda, L. (1999). Enseñanza de Anatomía Humana personalizada, interactiva y colaborativa integradas en un ambiente de curso publicado en la red PUC. Santiago de Chile, Chile: TISE.

27. Jacob, S. (2003). Atlas de anatomia humana. Madrid, España: Elsevier Science. Jamain, A. (2011). Tratado elemental de Anatomia descriptiva y de preparaciones anatómicas. Valladolid, España: Maxtor.

28. Rodriguez Limon, R. (2007). Anatomía Elemental. Zapopan, Mexico: Umbral editorial.

29. Sinnatamby, C. S. (2003). Anatomía de Last - Regional y aplicada. Barcelona, España: Paidotribo.

30. Smith Agreda, V. (1992). Valencia, españa: Universitat de Valencia.

31. Varios. (2002). Atlas ilustrado de anatomia. Madrid, España: Suaseta ediciones S.A.