Adenoma de la pars intermedia de la hipófisis en un equino en Colombia estudio morfológico e inmunohistoquímico. Reporte de caso

DANIEL FELIPE GORDILLO GONZÁLEZ

Universidad Nacional de Colombia
Facultad de Medicina Veterinaria y Zootecnia
Bogotá D. C, Colombia
2024

[Escriba aquí]

Adenoma de la pars intermedia de la hipófisis en un equino en Colombia estudio morfológico e inmunohistoquímico. Reporte de caso

MV, DANIEL FELIPE GORDILLO GONZÁLEZ

Trabajo final presentado como requisito parcial para optar al título de:

Especialista en Anatomopatología Veterinaria

Director:

PhD, BENJAMÍN DONCEL DÍAZ

Codirectora:

PhD, PAULA CRISTINA ESQUINAS CASTILLO

Universidad Nacional de Colombia
Facultad de Medicina Veterinaria y Zootecnia
Bogotá D. C, Colombia
2024

DEDICATORIA

A MIS PADRES

Gloria y Julio

A MI HERMANA

María Camila

A MIS AMIGOS

Sebastián, Natalia, Sebastián, Natalia, Glendys, Dayana, Sazi, Daniela y Ronaldo

Por su apoyo y ayuda constante e incondicional

AGRADECIMIENTOS

- Al Laboratorio de Patología Veterinaria de la Universidad Nacional de Colombia.
- Al Dr. Benjamín Doncel Díaz. Director del trabajo.
- A la Dra. Paula Cristina Esquinas Castillo. Codirectora del trabajo.
- Al Dr. Christian Otalora por los datos clínicos y epidemiológicos.
- Al Dr. Sazi Alberto Camacho Vargas por su colaboración y apoyo.
- A Gilberto Córdoba y Leonardo Bernal, por su asistencia técnica
- A Natalia Caycedo por su apoyo incondicional
- A Sebastián Suescún, Natalia Medina, Daniela Cortés, Dayana Betancourt, Ronaldo Alfaro, Sebastián Ruiz, Glendys Lorduy, mis compañeros de la Especialidad en Anatomopatología Veterinaria, por su apoyo incondicional.

Resumen

Adenoma de la pars intermedia de la hipófisis en un equino en Colombia, estudio morfológico e inmunohistoquímico. Reporte de caso

Resumen
Se describe un adenoma de la pars intermedia de la hipófisis en un equino en Colombia. Se realizó la necropsia a un equino macho castrado de la raza Silla Argentina, de 32 años. Macroscópicamente, el equino estaba en mala condición corporal y con pelaje hirsuto. La hipófisis protruía de la silla turca, con medidas de 2,3 cm de grosor y 2,8 cm de altura, en la región media se presentaba un nódulo de 1,3 cm de diámetro. Histológicamente, se observaron células neoplásicas sostenidas por tejido conectivo fino y capilares con patrón de crecimiento expansivo, que desplazaba y comprimía la pars distalis y la neurohipófisis. Las células neoplásicas se organizaban en cordones, nidos, pseudorosetas o estructuras similares a folículos con material coloide eosinofílico central. Células poliédricas a ovaladas, algunas con bordes ahusados, citoplasma granular eosinófilo grande, pleomorfismo celular y nuclear leve, megalocariosis leve y pocos núcleos aberrantes. La inmunohistoquímica reveló inmunorreactividad intracitoplasmática fuerte a la hormona adrenocorticótropa y negativa para prolactina, proteína ácida fibrilar glial y enolasa específica neuronal. El análisis ultraestructural de las células neoplásicas mostró gránulos intracitoplasmáticos moderadamente electrodensos entre 160 y 250 nm, abundantes mitocondrias, retículo endoplasmático rugoso bien desarrollado, atipia celular y nuclear leve. En conclusión, este es el primer reporte de un adenoma hipofisiario en caballos de raza Silla Argentina y primer diagnóstico integral de la neoplasia en Colombia y Suramérica.

Palabras clave: ACTH, Colombia, equino, pituitaria, tumor.

Abstract

Adenoma of the pars intermedia of the pituitary in a horse in Colombia, morphological and immunohistochemical study. Case report

Abstract

An adenoma of the pars intermedia of the pituitary gland is described in a horse in Colombia. The necropsy was performed on a 32-year-old castrated male horse of the Silla Argentina breed. The pituitary gland protruded into the sella turcica and it measured 2.3 cm thick and 2.8 cm height. A 1.3 cm diameter nodule was observed in the pars intermedia. Histologically, neoplastic cells supported by fine connective tissue and capillaries were observed with an expansive growth pattern that displaces and compresses the pars distalis and the neurohypophysis. The neoplastic cells form cords, nests, pseudorosettes were organized in follicle-like structures with central eosinophilic colloid material, divided by fine connective tissue and capillaries. The neoplastic cells were organized into cords, nests, pseudorosettes, or follicle-like structures with central eosinophilic colloid material. Cells were polyhedral to oval, some with tapering edges, large eosinophilic granular cytoplasm, mild cellular and nuclear pleomorphism, mild megalokaryosis, few aberrant nuclei. Immunohistochemistry revealed strong intracytoplasmic immunoreactivity for adrenocorticotropic hormone and negative for prolactin, glial fibrillary acidic protein, and neuronal-specific enolase. Ultrastructural analysis of the neoplastic cells showed electron-dense granules between 160 and 250 nm, abundant mitochondria, well-developed rough endoplasmic reticulum with multiple ribosomes, mild cellular and nuclear atypia. In conclusion, this is the first report of a pituitary adenoma in Silla Argentina horses and the first comprehensive diagnosis of the neoplasia in Colombia and South America.

Keywords: ACTH, Colombia, equine, pituitary, tumor.

Contenido

Resumen 5

Lista de Figuras 8

1. Introducción 9

2. Materiales y métodos 10

2.1. Anamnesis 10

2.2. Patología 10

2.3. Inmunohistoquímica 11

2.4. Microscopía electrónica de transmisión 12

3. Resultados 13

3.1. Patología 13

3.2. Inmunohistoquímica 18

3.3. Microscopía electrónica 19

4. Discusión 21

5. Conclusión 25

6. Declaraciones 26

6.1. Fondos 26

6.2. Contribuciones de autor 26

Bibliografía 26

Lista de Figuras

Figura 1a. Cadáver de equino de raza Silla Argentina. Se observa mala condición corporal, la capa de pelaje es hirsuto afelpado……..15

Figura 1b. Cavidad craneana de un equino expuesta. Se observa la glándula hipófisis protruida de la silla turca, aumentada de tamaño de aspecto nodular y consistencia firme ……....16

Figura 1c. Corte sagital de la glándula hipófisis de un equino. En la pars intermedia se observan nódulo de color amarillo con manchas café (flecha blanca), sólido y bien delimitado que desplaza los tejidos vecinos y el perfil anatómico superficial.…… ……..……16

Figura 2a. Hipófisis de un equino. HE, x40. Se observa proliferación neoplásica de la pars intermedia formando cordones, nódulos o nidos bien delimitados por tejido conectivo fino y capilares……..17

Figura 2b. Pars intermedia de la hipófisis de un equino. HE, x400. Se observan células en empalizada alrededor de vasos sanguíneos formando pseudorosetas.…… 17

Figura 2c. Pars intermedia de la hipófisis de un equino. HE, x400. Se observa el patrón de crecimiento de estructuras similares a folículos con material coloide. Células binucleadas (flecha larga), núcleos amorfos (flecha corta) y figuras mitóticas (cabeza de flecha).……...……..18

Figura 3. Pars intermedia de la hipófisis de un equino. Anticuerpo ACTH, clon:02A3, 1:800, x200. Se observa inmunomarcación positiva intracitoplasmática difusa y fuerte……...…19

Figura 4a. Ultraestructural de las células tumorales de la pars intermedia de la hipófisis de un equino. TEM, x5000. Células poliédricas, ovaladas, cuboides con bordes citoplasmáticos irregulares. Núcleos hendidos. Organelas como mitocondrias y retículos endoplasmáticos rugosos abundantes. Gránulos de diferentes densidades 160-250 nm……..20

Figura 4b. Ultraestructura de células tumorales de la pars intermedia de la hipófisis de un equino. TEM, x10000. Se observan gránulos secretorios intracitoplasmáticos, algunos más electrodensos entre 160-250 nm, distribuidos aleatoriamente en el citoplasma, otros hacia la periferia de la membrana celular y finalmente, gránulos menos electrodensos de tamaño similar. Retículo endoplasmático bien desarrollado con abundantes ribosomas y abundantes mitocondrias….....21

1. Introducción

El adenoma de la pars intermedia (PI), es una neoplasia de la parte media de la hipófisis con escasos reportes en equinos (Boujon et al., 1993). Dada la ubicación y el difícil abordaje quirúrgico suele ser causa de muerte o eutanasia en equinos (Miller et al., 2016). El adenoma de la PI es una de las causas reconocidas de la condición conocida como disfunción de la pars intermedia de la pituitaria [pituitary pars intermedia dysfunction (PPID)] cuando son tumores endocrinológicamente activos (Kirkwood et al., 2022). La neoplasia contribuye a la enfermedad degenerativa de las neuronas dopaminérgicas del hipotálamo en los equinos (Fortin et al., 2021) produciendo pro-opiomelanocortina (POMC) y sus derivados, seguido de alteraciones del crecimiento en las células en la PI de la hipófisis que protruyen y comprimen el hipotálamo (Glover et al., 2009; McFarlane, 2007, 2011; Miller et al., 2016). La causa de la degeneración neuronal se desconoce. Algunos autores proponen compresión hipotalámica por acúmulo de alfa-sinucleína mal plegada, un mecanismo similar al descrito en la enfermedad de Parkinson (Fortin et al., 2021). Otros la atribuyen a un exceso en la producción de POMC que causa hiperplasia, hipertrofia o adenomas en la PI (Fortin et al., 2021; McFarlane, 2011).

Los estudios de inmunohistoquímica (IHQ) en neoplasias endocrinas de equinos son escasos, las inmunomarcaciones del adenoma de la PI son positivas y fuertes para POMC, β-endorfina (β-END), hormona estimulante α-melanocitos (MSH) y la hormona adrenocorticotrópica (ACTH) (Boujon et al., 1993; Rosol y Meuten, 2017). Los estudios ultraestructurales de las células neoplásicas identifican gránulos secretores, retículo endoplasmático bien desarrollado y acúmulo de filamentos u otros organelos (Boujon et al., 1993).

De acuerdo con el conocimiento de los autores, no hay reportes de adenomas hipofisarios en equinos confirmados por morfología, IHQ o microscopía electrónica de transmisión (MET) en

Colombia; en caballos de la raza Silla Argentina no se ha descrito el adenoma de la PI. El objetivo de esta investigación diagnóstica es describir un adenoma de la PI de la hipófisis en un equino en Colombia, mediante un estudio integral de lesiones macroscópicas, microscopía óptica, IHQ y MET.

2. Materiales y métodos

2.1. Anamnesis

El cadáver de un equino fue remitido para diagnóstico al Laboratorio de Patología Veterinaria de la Universidad Nacional de Colombia (LPV-UNAL). Los datos anamnésicos fueron obtenidos del veterinario consultor. El veterinario reportó que el caballo de 32 años de raza Silla Argentina fue encontrado en decúbito esternal en el potrero. El examen clínico reveló debilidad, letargia e incapacidad de ponerse en pie. Como tratamiento, se suministró Fenilbutazona® IM 4,4 mg /kg, SID sin respuesta al medicamento, se decidió la eutanasia por el mal pronóstico y para evitar el sufrimiento del caballo. Históricamente, el caballo mostró síntomas clínicos similares y recurrentes durante un periodo de aproximadamente dos años de evolución. Conforme fue pasando el tiempo, los episodios fueron más frecuentes y el decúbito patológico fue más prolongado, el deterioro de la salud del caballo fue exacerbado en los últimos tres meses. Este caballo fue el único afectado en el lote.

2.2. Patología

Se realizó la necropsia a un caballo de raza Silla Argentina, macho castrado. Los hallazgos macroscópicos fueron descritos, las lesiones relevantes fueron documentadas mediante fotografía (cámara digital Canon® SX400 IS). Se colectaron muestras de hipófisis, piel, glándula tiroides, glándulas adrenales, encéfalo, hígado, páncreas, lengua, estómago, intestino delgado, colon, válvula íleocecal, bazo, riñón, corazón, linfonódulos, pulmón, músculo esquelético, arteria y tejido

adiposo para histología, las cuales fueron conservadas por inmersión en formalina bufferada (pH 7) por 48 horas, para posterior procesamiento histológico. Además, muestras de piel e hipófisis fueron colectadas y conservadas en freezer a -20°C.

En resumen, las secciones de tejidos fijadas en formalina fueron deshidratados por una serie de inmersiones de soluciones en etanol y xilol en concentraciones ascendentes, luego embebidos en bloques de parafina, cortadas con micrótomo a 3-5 µm de grosor, montadas en láminas portaobjetos y coloreadas con hematoxilina y eosina (HE). Posteriormente, los tejidos fueron examinados con microscopio óptico (Carl-Zeiss®, Alemania) de luz convencional, las lesiones microscópicas fueron descritas y se tomaron microfotografías de las lesiones relevantes con una cámara (Toup cam, Olympus® U-CAMD-2, Japan).

2.3. Inmunohistoquímica

A partir de los bloques de parafina de la hipófisis se hicieron cortes secuenciales a 4 µm de grosor, las secciones fueron montadas en láminas portaobjetos cargadas positivamente. Los tejidos fueron desparafinados e incubados con anticuerpos específicos para detección de hormonas hipofisarias. Brevemente, las secciones desparafinadas se dejaron durante 15 minutos a temperatura ambiente en metanol al 3% y peróxido de hidrógeno para bloquear el peróxido endógeno. Luego, las secciones de hipófisis se hicieron reaccionar en suero primario a 4°C durante la noche o a temperatura ambiente por 2 minutos. Después de lavar en tampón de ácido fosfórico (pH 7,4), se agregó a las secciones un polímero de aminoácidos marcado con tinción simple de N-Histofina®. El sustrato de diaminobencidina (DAB) se usó para obtener la señal visible (coloración marrón), la coloración marrón clara y oscura con DAB se obtuvo añadiendo cloruro de níquel. El contraste de la coloración se hizo con hematoxilina, tinción nuclear (Yoshikawa et al., 2001). Se utilizaron los siguientes anticuerpos: ACTH (Clon:02A3, 1:800, Ref.M3501), prolactina (PRL) (Clon: EP193,

RTU, Ref. MAD-000706DQ), proteína ácida fibrilar glial (GFAP) (Clon: GA-5, 1:2000, Ref. Z2255MS) y enolasa específica neuronal (NSE) (Clon: 5E2, 1;120, Ref. Z2056MS); los procedimientos fueron realizados por la empresa INMUNOTECH®. Los criterios fijados para la evaluación del estudio IHQ fueron los siguientes: se consideró inmunomarcación positiva leve (+) cuando el tono de la coloración fue tenue y menor al 20% de la neoplasia, moderada (++) la intensidad de la inmunomarcación fue intermedio y entre el 20% y el 50% de la neoplasia y fuerte (+++) cuando el tono fue intenso, bien definido e involucró más del 50% de la neoplasia. El resultado fue negativo cuando no hubo inmunomarcación en los tejidos. Cada anticuerpo tuvo un control positivo y para el control negativo se omitió el anticuerpo primario. La interpretación y la emisión de los resultados de cada anticuerpo fue hecho por personal entrenado del LPV-UNAL, se usó como referencia la clasificación de adenomas hipofisarios (Rosol y Meuten, 2017) con algunas modificaciones.

2.4. Microscopía electrónica de transmisión

Un fragmento del adenoma de la hipófisis se fijó en glutaraldehído bufferado en PBS al 2,5% durante 24 horas. Las muestras se post-fijaron en tetróxido de osmio al 1% (1 hora), se deshidrataron progresivamente en etanol, se infiltraron en resina plástica mezclada con acetona 1:1 y se incluyeron en resina SPURR (Electron Microscopy Sciences®, Fort Washington, PA, EE. UU.). Las secciones semifinas a 1 µm de espesor fueron obtenidas de los bloques plásticos con un Ultramicrótomo Leica® EM UC7. Tales secciones fueron teñidas con azul de toluidina y se evaluaron para identificar áreas adecuadas para secciones ultrafinas que se cortaron con cuchilla de diamante con un espesor de 80–100 nm (color de interferencia amarillo-dorado) y se colocaron en rejillas de cobre de 300 mesh. Posteriormente, los cortes se contrastaron con acetato de uranilo y citrato de plomo. Las secciones fueron examinadas y se obtuvieron microfotografías en un

microscopio electrónico de transmisión JEOL® 1400 Plus, equipo de la Fundación Santa Fé de Bogotá, Colombia.

3. Resultados

El 6 de marzo de 2023, al equino se le aplicó la eutanasia por compasión en una granja en la Sabana de Bogotá (Latitud norte 4,653, Longitud oeste 74,097), Colombia. Un caballo afectado de 57 en el lote total. La morbilidad y mortalidad fue de 1,8% (1/57). Los caballos continuamente pastorearon *Cenchrus clandestinus* (kikuyo), suplementado dos raciones de 1,5 kg por día de concentrado Campeón® adulto, sal mineralizada y agua a voluntad.

3.1. Patología

El equino, macho castrado de raza Silla Argentina y color negro presentó mala condición corporal establecida por las protuberancias óseas evidentes, la atrofia muscular severa, escasas reservas adiposas subcutáneas, mesentéricas y en el surco coronario. Externamente, se observó palidez e ictericia moderadas en la mucosa palpebral y conjuntival, la mucosa prepucial fue café oscuro. La capa de pelaje se observó hirsuta, larga o afelpada (Figura 1a), junto con material descamado, blanquecino, fragmentado de diferentes tamaños, formas, delgado y frágil (similar a caspa o seborrea). La hipófisis aumentada de tamaño protruyó de la silla turca (Figura 1b), cuya morfología fue aplanada por la presión ejercida en la base del encéfalo. El tamaño de la hipófisis fue de 2,3 cm de grosor y 2,8 cm de alto con áreas nodulares exofíticas firmes, al corte sagital, nódulos amarillos con focos café fueron observados en la región media; el diámetro del nódulo mayor tamaño fue 1,3 cm (Figura 1c). En tejido subcutáneo se observó ictericia difusa moderada. La grasa coronaria, mesentérica y en omento fue escasa amarilla parduzca aspecto gelatinoso, y traslúcida (degeneración mucoide de la grasa). En el mesenterio se observaron múltiples lipomas pedunculados, cuyo tamaño varió de 2 cm a 10 cm de diámetro. Además, se observaron nódulos

blancos amarillentos, duros al corte, conteniendo material irregular amarillo o verde, friable al tacto (lipogranulomas). En el hígado se observó atrofia moderada con medidas de 12 cm x 12 cm x 30 cm de bordes redondeados. El tamaño del bazo fue 12 cm x 40 cm x 60 cm. Las glándulas tiroides mostraron hipertrofia moderada de aspecto lobular, al corte, abundante contenido de aspecto mucoso y color negro, el tamaño 2 cm x 4 cm x 8 cm; la glándula paratiroides derecha estaba con aumento de tamaño moderado, medidas de 2,6 cm x 3 cm x 4 cm y la izquierda de 2 cm x 2 cm x 3 cm. En riñones, páncreas, glándulas adrenales, corazón, esófago, linfonódulos, lengua y encéfalo no se apreciaron lesiones.

Los hallazgos microscópicos en la PI de la hipófisis revelaron células neoplásicas sostenidas por tejido conectivo fino y capilares con patrón de crecimiento expansivo parcialmente encapsulado que desplaza y comprime la pars distalis y la neurohipófisis. Arquitectónicamente, las células neoplásicas se organizaron en múltiples nódulos, cordones o nidos delimitados por un fino estroma, en el 60% de la neoplasia (Figura 2a), en el 30% formaron pseudorosetas (crecimiento radiado o empalizada alrededor de vasos sanguíneos) (Figura 2b) y en el 10% restante las células se organizaron alrededor de un contenido de aspecto coloidal formando estructuras similares a folículos de diferente tamaño y forma con distribución aleatoria (Figura 2c). Las células fueron predominantemente poliédricas, periformes, algunas redondas, ovaladas y escasas ahusadas, anisocitosis leve, pleomorfismo leve, citomegalia leve con bordes celulares indistinguibles. El citoplasma granular amplio eosinofílico, microvacuolado, algunas células binucleadas. Los núcleos fueron cromáticos grandes en posición central o parabasal, redondos, ovalados y escasos con bordes agudos, pleomorfismo leve, algunos hendidos, escasos núcleos aberrantes, anisocariosis leve, cariomegalia leve, algunos vesiculados, cromatina granular fina, un nucleolo prominente o dos pequeños, se observaron cuatro mitosis en 10 campos de 400x (2,37 mm^2).

En la piel se observó atrofia epidermal difusa y severa, hiperplasia de folículos pilosos sin glándulas sebáceas, la mayoría en fase anágena y escasos en catágena. En la glándula tiroides dilataciones de los folículos tiroideos de diferente tamaño, escasas quísticas y quiste de origen último-braquial y tirogloso. Las neuronas de la base del encéfalo revelaron cromatolisis central, edema perineuronal, retracción neuronal y satelitosis moderada. En glándula adrenal hiperplasia cortical difusa moderada con nódulos hiperplásicos en la cápsula. En el intestino se observó enterocolitis necrótica neutrofílica difusa severa con pseudomembranas y múltiples colonias bacterianas con morfología de cocobacilos intralesionales. Hepatitis piogranulomatosa multifocal aleatoria severa, crónica activa con fibrosis portal; colecistitis supurativa quística difusa severa subaguda.

Figura 1a. Cadáver de equino de raza Silla Argentina. Se observa mala condición corporal, la capa de pelaje es hirsuto y afelpado.

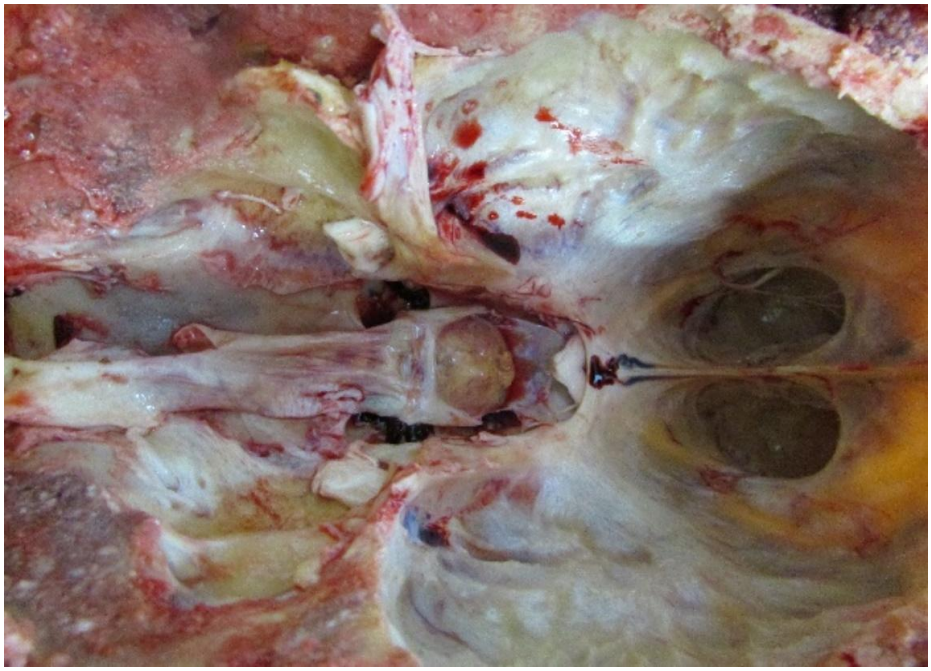

Figura 1b. Cavidad craneana de un equino expuesta. Se observa la glándula hipófisis protruida de la silla turca, aumentada de tamaño de aspecto nodular y consistencia firme.

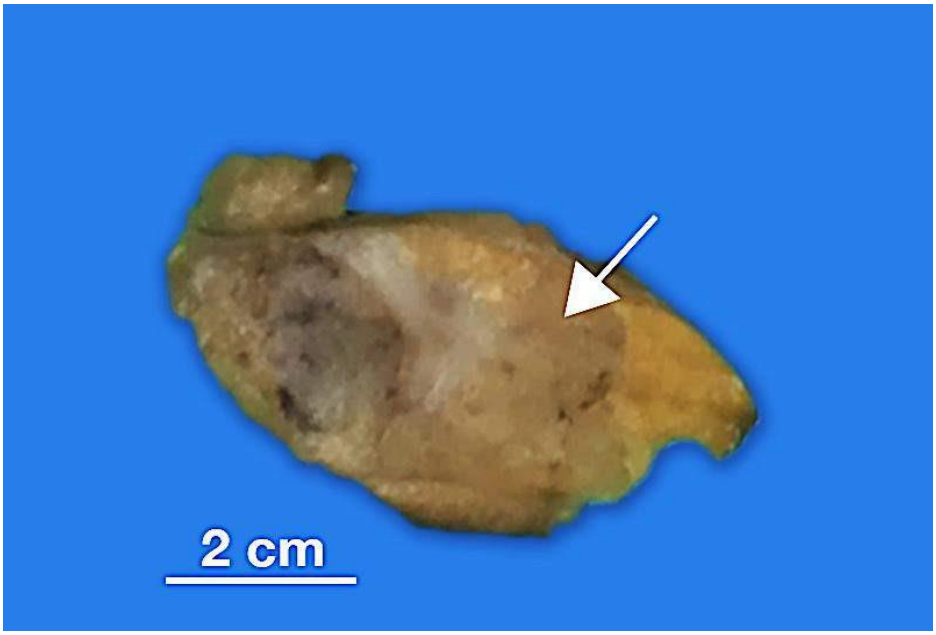

Figura 1c. Corte sagital de la glándula hipófisis de un equino. En la pars intermedia se observan nódulo de color amarillo con manchas café (flecha blanca), sólido y bien delimitado que desplaza los tejidos vecinos y el perfil anatómico superficial.

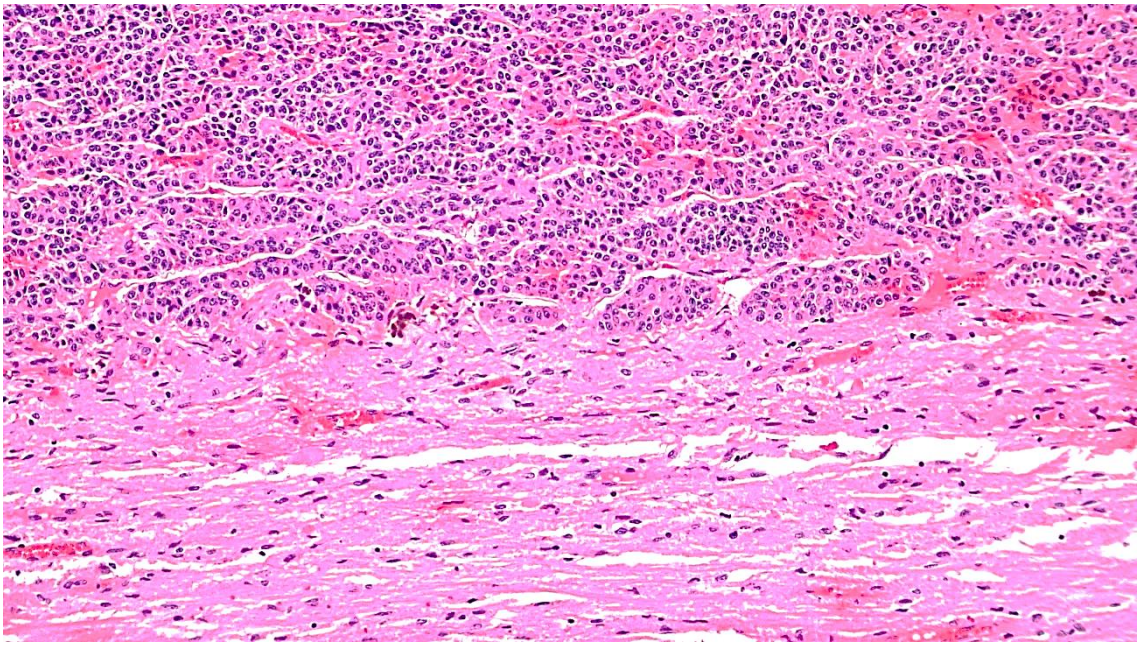

Figura 2a. Hipófisis de un equino. HE, x40. Se observa proliferación neoplásica de la pars intermedia formando cordones, nódulos o nidos bien delimitados por tejido conectivo fino y capilares.

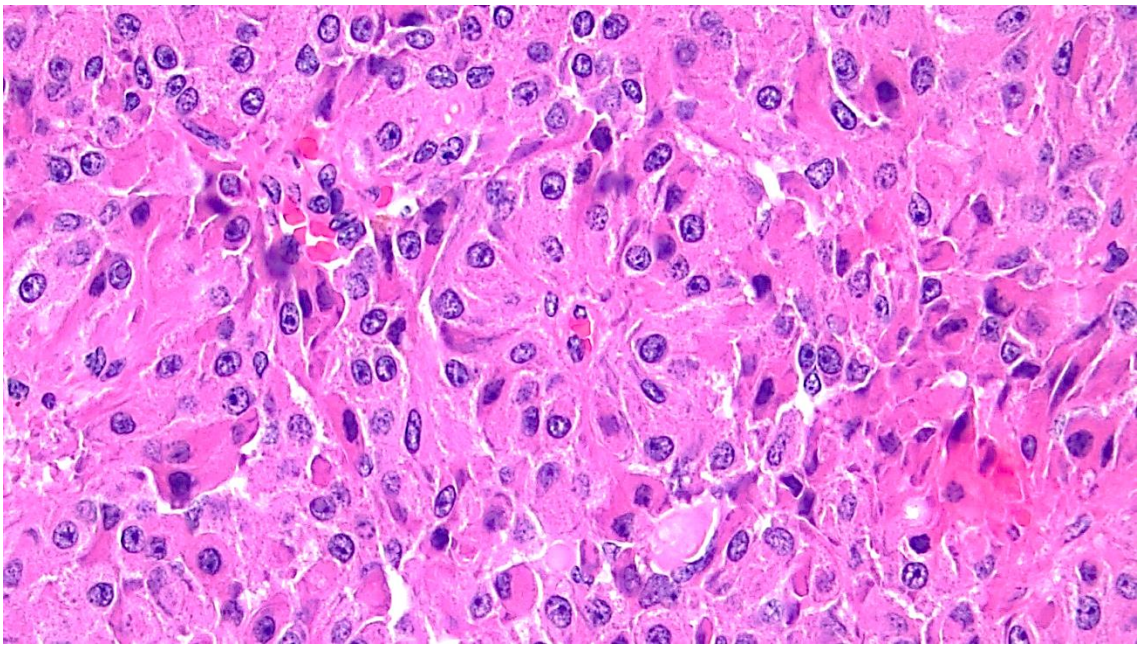

Figura 2b. Pars intermedia de la hipófisis de un equino. HE, x400. Se observan células en empalizada alrededor de vasos sanguíneos formando pseudorosetas.

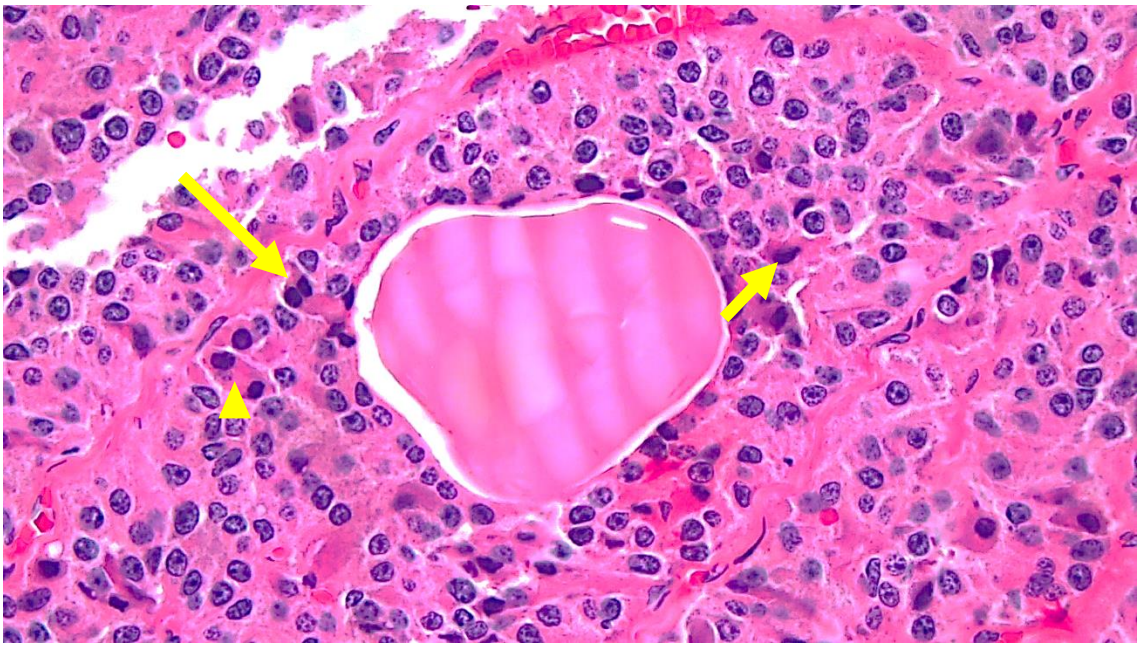

Figura 2c. Pars intermedia de la hipófisis de un equino. HE, x400. Se observa el patrón de crecimiento de estructuras similares a folículos con material coloide. Células binucleadas (flecha larga), núcleos amorfos (flecha corta) y figuras mitóticas (cabeza de flecha).

3.2. Inmunohistoquímica

Las células neoplásicas de la PI de la hipófisis revelaron inmunomarcación intracitoplasmática granular positiva fuerte para ACTH (Figura 3), incluso en focos de células neoplásicas satélites en la pars distalis. Los marcadores para PRL, GFAP y NSE en hipófisis fueron negativos.

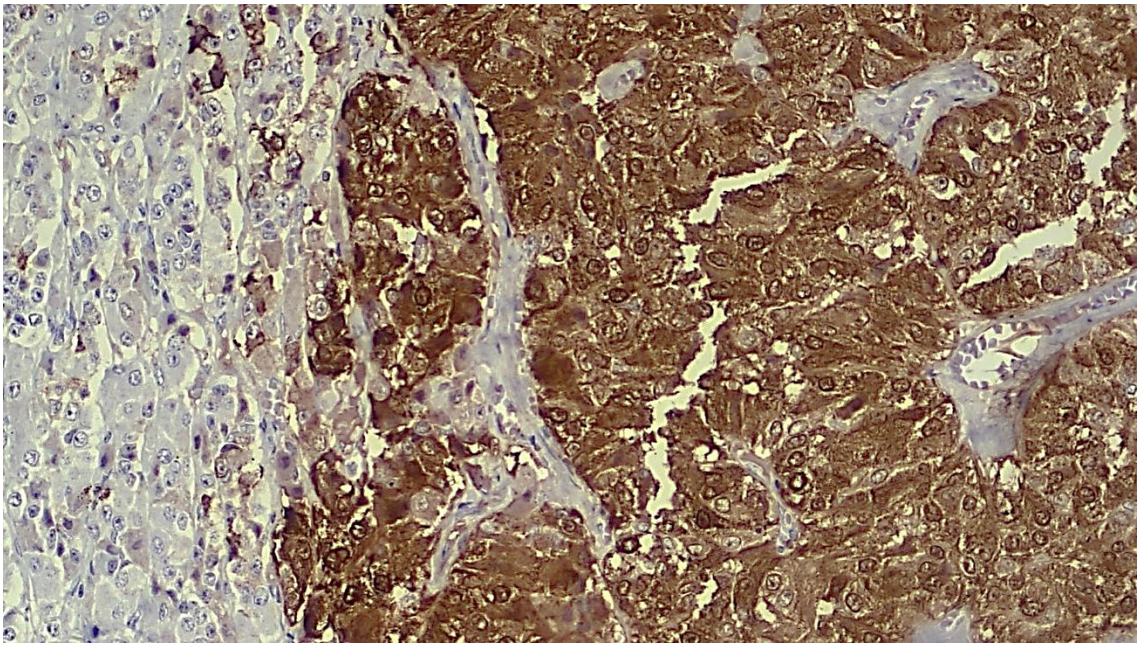

Figura 3. Pars intermedia de la hipófisis de un equino. Anticuerpo ACTH, clon:02A3, 1:800, x200. Se observa inmunomarcación positiva intracitoplasmática difusa y fuerte.

3.3. Microscopía electrónica

En el análisis ultraestructural de las células neoplásicas se observaron células poliédricas, ovaladas, cuboides de diferente tamaño, con bordes citoplasmáticos irregulares o angulosos; el citoplasma de diferente tamaño, en algunas células es amplio y contiene gránulos electrodensos de un diámetro entre 160-250 nm, distribuidos multifocal y aleatoriamente en el citoplasma. También se observaron gránulos electrodensos tenues de aproximadamente 160 nm de diámetro, similares a los antes descritos, la distribución fue multifocal diseminada en el citoplasma. Así mismo, se observaron múltiples mitocondrias, retículo endoplasmático liso y rugoso con abundantes ribosomas, ambos retículos bien desarrollados, los núcleos son redondos u ovales con hendiduras poco profundas, anisocariosis leve, eucromatina abundante distribuida difusamente en el núcleo y heterocromatina unida a la membrana nuclear, algunos nucleolos prominentes (Figuras 4 a y b).

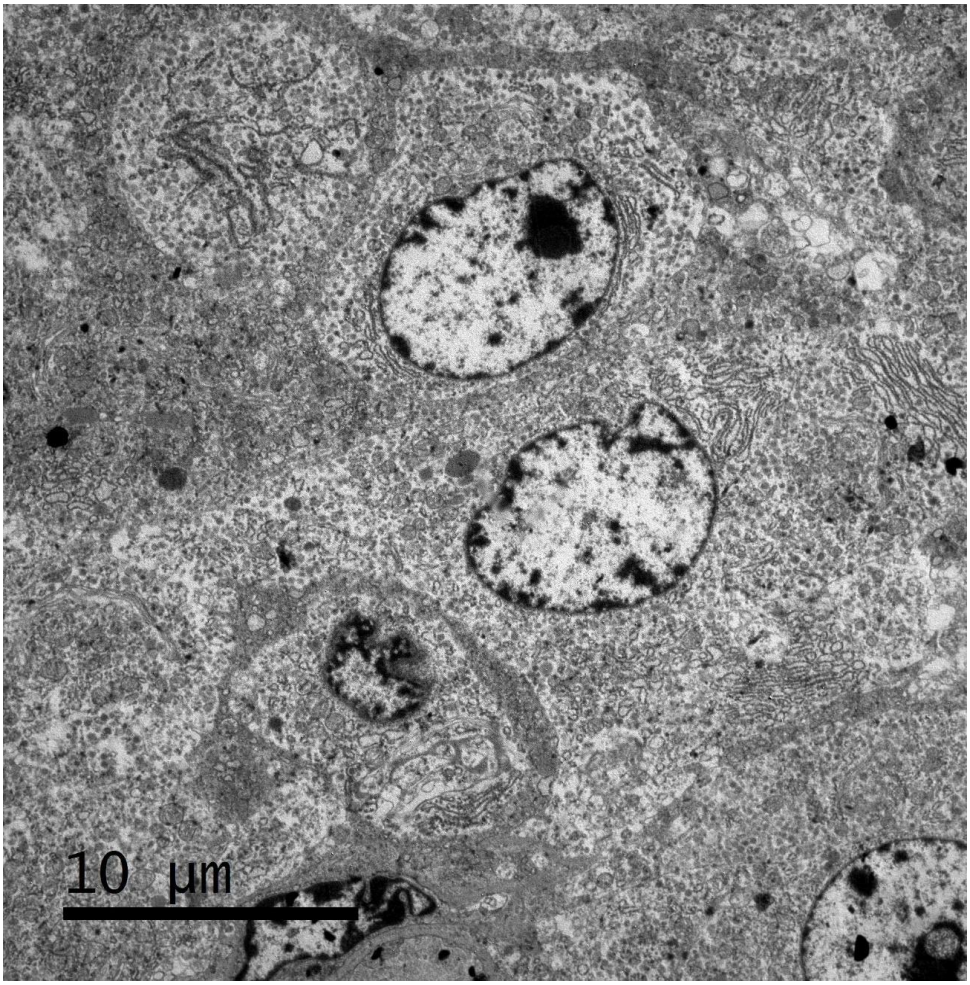

Figura 4a. Ultraestructural de las células tumorales de la pars intermedia de la hipófisis de un equino. TEM, x5000. Células poliédricas, ovaladas, cuboides con bordes citoplasmáticos irregulares. Núcleos hendidos. Mitocondrias y retículos endoplasmáticos rugosos abundantes. Gránulos de diferentes densidades.

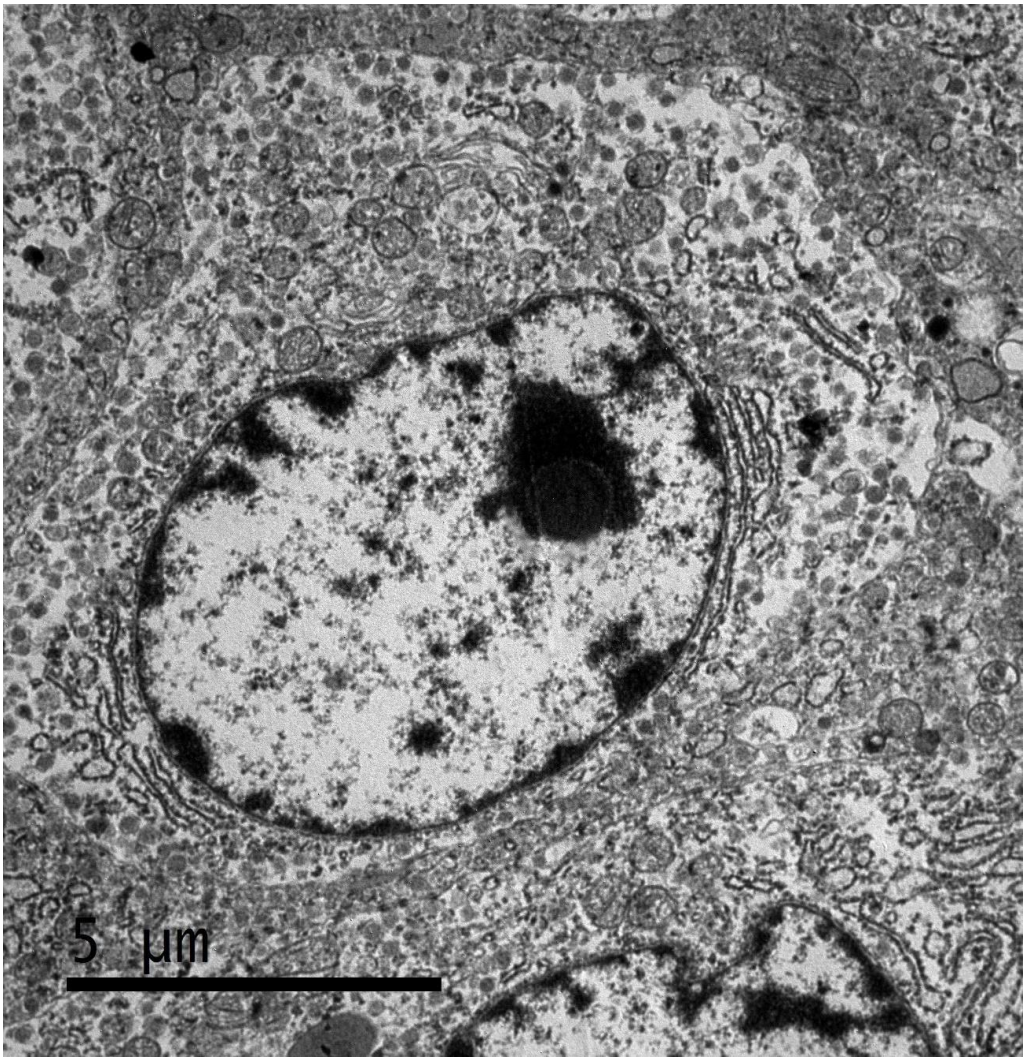

Figura 4b. Ultraestructura de células tumorales de la pars intermedia de la hipófisis de un equino. TEM, x10000. Se observan gránulos secretorios intracitoplasmáticos, algunos más electrodensos con diámetro entre 160-250 nm, distribuidos aleatoriamente en el citoplasma, otros hacia la periferia de la membrana celular y finalmente, gránulos menos electrodensos de tamaño similar. Retículo endoplasmático bien desarrollado con abundantes ribosomas y abundantes mitocondrias.

4. Discusión

El diagnóstico presuntivo de adenoma de la PI, en un equino de raza Silla Argentina en Colombia fue hecho con base en los signos clínicos reportados por el veterinario como mala condición corporal, debilidad crónica y decúbito patológico recurrente; datos anamnésicos como la edad,

morbilidad y mortalidad; hallazgos macroscópicos como el aumento de tamaño de la hipófisis, hirsutismo severo y la atrofia muscular generalizada severa, y confirmado mediante los hallazgos histológicos, IHQ y MET; finalmente, fue clasificado como adenoma productor de ACTH mediante IHQ.

Los hallazgos clínicos en el equino aquí descrito fueron similares a los reportados en otros casos de adenoma de la PI productores de ACTH (Boujon et al., 1993; Gris et al., 2023; Yoshikawa et al., 2001).

Con base en la morfología macroscópica de la hipófisis y el tamaño de 2,8 cm de alto, esta lesión se propuso como un adenoma. Este hallazgo concuerda con los autores que describieron adenomas de la PI de la hipófisis en cuatro caballos; en tales hipófisis, la altura en promedio fue mayor de 1,6 cm (Miller et al., 2008).

De acuerdo con el tamaño de la hipófisis de 2,3 cm de grosor y el nódulo de 1,3 cm de diámetro, el cualmicroscópicamente se confirmó la ubicación en la PI, la lesión fue clasificada histológicamente como grado cinco (adenoma, > 0,5 cm de diámetro). Los autores describieron los criterios para la clasificación histológica de la glándula pituitaria, lesiones con diámetro mayor de 0,5 cm fueron clasificadas como adenomas por su naturaleza expansiva (Miller et al., 2008).

Los hallazgos histológicos con patrones morfológicos aquí descritos fueron similares a los reportados en otros adenomas de la PI (Miller et al., 2008; Rosol y Meuten, 2017). En el presente caso se contabilizaron cuatro figuras mitóticas, morfología celular, homogeneidad en tamaño celular y nuclear, de modo similar a descrito en otros reportes (Boujon et al., 1993; Rosol y Meuten, 2017; Yoshikawa et al., 2001). Se encontraron algunas células binucleadas, megalocitosis leve, megalocariosis leve y escasos núcleos aberrantes.

Los hallazgos morfológicos en la piel se describen en dermatosis hormonal (Rosol y Meuten, 2017) y en equinos con el PPID (Gris et al., 2023; Spelta, 2015). No obstante, se desconoce el mecanismo por el cual ocurre este fenómeno, se ha sugerido que la sobreproducción de POMC, y consecuente incremento de la ACTH que influye el desarrollo folicular en su fase anágena (Morgan et al., 2018). Otras lesiones descritas son hiperplasia adrenocortical y adenomas tiroideos (Glover et al., 2009); en el presente caso se observaron como lesiones no hipofisiarias en órganos endocrinos hiperplasia adrenocortical, dilatación de folículos tiroideos, hiperplasia y quistes de origen último braquial y tirogloso.

Histológicamente se encontró enterocolitis necrótica, neutrofílica y fibrinosa con bacterias intralesionales y hepatitis piogranulomatosa. Ambos eventos se explicaron por infecciones bacterianas y/o parasitarias (no se recolectaron muestras para microbiología y parasitología), sin embargo, el caballo no presentó signos clínicos asociados específicamente a estas condiciones. Quizás ambos eventos fueron procesos infecciosos o parasitarios en curso o enfermedades subclínicas. Algunos autores describen en adenomas de la PI de la hipófisis, las infecciones secundarias son frecuentes y explicadas por la pérdida en la regulación del sistema inmune o influencia de ACTH (McFarlane et al., 2015). El adenoma acá descrito fue productor de ACTH.

Las infecciones secundarias, ocurren en aproximadamente el 35% de equinos con PPID, las principales infecciones reportadas son gastrointestinales, dermatológicas y respiratorias, caracterizadas por mostrar escasos síntomas debido a la reducida respuesta inflamatoria característica de la enfermedad (Miller et al., 2016). Las hormonas α-MSH, β-endorfina y ACTH tienen efectos inmunosupresores, su incremento reduce la actividad quimiotáctica y el estrés oxidativo de los neutrófilos proporcionando un ambiente permisivo para los patógenos (Miller et al., 2016). Así mismo, se ha encontrado un incremento en la susceptibilidad a las infestaciones

parasitarias en tracto gastrointestinal de equinos con PPID versus equinos sanos (McFarlane et al., 2015).

El adenoma de la PI de la hipófisis descrito aquí fue productor de ACTH, confirmado mediante el uso de anticuerpos a través de IHC para identificar la hormona predominante y la capacidad secretora (Boujon et al., 1993; Yoshikawa et al., 2001).

Los hallazgos ultraestructurales de las células neoplásicas fueron en parte similares a los descritos para detectar la actividad secretora y producción de ACTH, utilizados en los adenomas de la adenohipófisis en humanos; los cuales además de revelar los gránulos electrodensos, se destacan los retículos endoplasmáticos rugosos con abundantes ribosomas adheridos (Horvath y Kovacs, 1976; Osamura et al., 2008). A diferencia de algunos tumores silentes productores de ACTH con organelas poco desarrolladas, escasas mitocondrias o de aspecto anormal y escasos gránulos secretores (Mete et al., 2016). En esta investigación diagnóstica, se encontraron gránulos de similar tamaño entre 160-250 nm de diámetro, citados para ACTH (Boujon et al., 1993; Yoshikawa et al., 2001) con electrodensidad variable. Se propone que son corresponden poblaciones granulares en estadio de secreción diferentes, similar a lo descrito en otros adenomas (Horvath y Kovacs, 1976); adicional, el retículo endoplasmático rugoso y el aparato de Golgi están bien desarrollados con abundantes mitocondrias, coincidiendo con los autores que citan hallazgos similares en adenomas de la PI productores de ACTH (Boujon et al., 1993). No obstante, la actividad secretora en relación con la microscopía electrónica es multifocal, la visualización de gránulos y su electrodensidad dependerá de la actividad secretora de las células (Mete et al., 2016). En el caso acá presentado además de los hallazgos de ultraestructura, el estudio IHQ resultó positivo para el marcador de ACTH. Los autores recomiendan precaución al analizar neoplasias del PI de la hipófisis en caballos

mediante MET, se debe correlacionar con otras pruebas diagnósticas, los gránulos suelen ser escasos en adenomas no funcionales con baja o nula secreción de ACTH en diferentes regiones de la neoplasia (Mete et al., 2016; Yoshikawa et al., 2001). En la muestra analizada de la hipófisis aquí presentada se observaron escasos gránulos electrodensos pero numerosos gránulos de densidad variable de similar tamaño coincidiendo con la inmunomarcación intracitoplasmática de ACTH. Este comportamiento biológico de la actividad secretora depende de la región anatómica de la colecta de la muestra.

La neoplasia PI pituitaria se ha descrito en varias razas de caballos (Boujon et al., 1993; Gris et al., 2023; Miller et al., 2016; Yoshikawa et al., 2001). De acuerdo con el conocimiento de los autores, la neoplasia no ha sido descrita en caballos de raza Silla Argentina. Por tal razón, esta investigación diagnóstica constituye el primer reporte en la raza. En el mundo son escasos los reportes de la neoplasia que incluyen estudio morfológico integral y confirmación por IHQ y análisis ultraestructural, este es primer adenoma de la PI de la hipófisis en un equino en Colombia y el hemisferio sur.

5. Conclusión

Esta investigación diagnóstica representa el primer reporte de un adenoma hipofisario de la PI productor de ACTH, en un equino de la raza Silla Argentina y primer diagnóstico integral en Colombia y Suramérica. Las herramientas diagnósticas disponibles para los profesionales dedicados a los caballos.

6. Declaraciones

6.1. Fondos

Este estudio no recibió financiación externa ni ninguna subvención específica de agencias de financiación de los sectores público, comercial o sin fines de lucro. Fue financiado por el LPV-UNAL, Sede Bogotá.

6.2. Contribuciones de autor

Necropsia, histopatología, revisión de literatura y redacción del primer manuscrito: DGG y BDD. Inmunohistoquímica, microscopía electrónica y revisión crítica del manuscrito: DGG, PCEC y BDD. Todos los autores revisaron y aprobaron la versión final.

Bibliografía

Boujon CE, Bestetti GE, Meier HP, Straub R, Junkerf U, Rossi GL. 1993. Equine pituitary adenoma: a functional and morphological study. Journal Comparative Pathology. 109(2): 163-78 https:// doi.org/ 10.1016/s0021-9975(08)80260-5

Fortin JS, Hetak AA, Duggan KE, Burglass CM, Penticoff HB, Schott HC. 2021. Equine pituitary pars intermedia dysfunction: a spontaneous model of synucleinopathy. Scientific Reports. 11(1). https://doi.org/10.1038/s41598-021-95396-7

Glover CM, Miller LM, Dybdal NO, Lopez A, Duckett WM, McFarlane D. 2009. Extrapituitary and pituitary pathological findings in horses with pituitary pars intermedia dysfunction: a retrospective study. Journal of Equine Veterinary Science. 29(3): 146–153. https://doi.org/10.1016/j.jevs.2009.01.004

Gris AH, Bianchi RM, Schwertz CI, Piva MM, Richter G, Sonne L, Driemeier D, Pavarini SP. 2023. Pituitary pars intermedia dysfunction in horses associated to pituitary adenoma. Pesquisa Veterinaria Brasileira. 43. https://doi.org/10.1590/1678-5150-PVB-7117

Horvath E, Kovacs K. 1976. Ultrastructural classification of pituitary adenomas. Canadian Journal of Neurological Sciences. Journal Canadien Des Sciences Neurologiques. 3(1): 9–21. https://doi.org/10.1017/S0317167100025944

Kirkwood NC, Hughes KJ, Stewart AJ. 2022. Pituitary pars intermedia dysfunction (PPID) in horses. Veterinary Sciences. 9(10): 556. https://doi.org/10.3390/vetsci9100556

McFarlane D. 2007. Advantages and limitations of the equine disease, pituitary pars intermedia dysfunction as a model of spontaneous dopaminergic neurodegenerative disease. Ageing Research Reviews. 6(1): 54–63. https://doi.org/10.1016/j.arr.2007.02.001

McFarlane D. 2011. Equine pituitary pars intermedia dysfunction. Veterinary Clinics of North America - Equine Practice. 27(1): 93–113. https://doi.org/10.1016/j.cveq.2010.12.007

McFarlane D, Hill K, Anton J. 2015. Neutrophil function in healthy aged horses and horses with pituitary dysfunction. Veterinary Immunology and Immunopathology. 165(3–4): 99–106. https://doi.org/10.1016/j.vetimm.2015.04.006

Mete O, Gomez-Hernandez K, Kucharczyk W, Ridout R, Zadeh,G, Gentili F, Ezzat S, Asa SL. 2016. Silent subtype 3 pituitary adenomas are not always silent and represent poorly differentiated monomorphous plurihormonal Pit-1 lineage adenomas. Modern Pathology. 29(2): 131–142. https://doi.org/10.1038/modpathol.2015.151

Miller MA, Pardo ID, Jackson LP, Moore GE, Sojka JE. 2008. Diagnostic pathology correlation of pituitary histomorphometry with adrenocorticotrophic hormone response to domperidone

administration in the diagnosis of equine pituitary pars intermedia dysfunction. Veterinary Pathology. 45(1):26-38. https://doi.org/10.1354/vp.45-1-26

Miller MA, Moore GE, Bertin FR, Kritchevsky JE. 2016. What's new in old horses? postmortem diagnoses in mature and aged equids. Veterinary Pathology. 53(2): 390–398. https://doi.org/10.1177/0300985815608674

Morgan RA, Keen JA, Homer N, Nixon M, McKinnon-Garvin AM, Moses-Williams JA, Davis SR, Hadoke PWF, Walker BR. 2018. Dysregulation of cortisol metabolism in equine pituitary pars intermedia dysfunction. Endocrinology.159(11): 3791–3800. https://doi.org/10.1210/en.2018-00726

Osamura RY, Kajiya H, Takei M, Egashira N, Tobita M, Takekoshi S, Teramoto A. 2008. Pathology of the human pituitary adenomas. Histochemistry and Cell Biology. 130 (3): 495–507. https://doi.org/10.1007/s00418-008-0472-1

Rosol TJ, Meuten DJ. 2017. Tumors of the Endocrine Glands. In Meuten DJ, Editor. Meuten DJ. Tumors in Domestic Animals. 5th Ed. Ames, Iowa: John Wiley & Sons Inc. Blackwell.

Spelta C. 2015. Equine pituitary pars intermedia dysfunction: current perspectives on diagnosis and management. Veterinary Medicine: Research and Reports. 293. https://doi.org/10.2147/vmrr.s74191

Yoshikawa H, Oishi H, Sumi A, Ueki H, Oyamada T, Yoshikawa T. 2001. Spontaneous pituitary adenomas of the pars intermedia in 5 aged horses: histopathological, immunohistochemical and ultrastructural studies. Journal Equine Science.12(4): 119-126. https://doi.org/10.1294/jes.12.119