

**EL USO POPULAR DE MARAÑÓN
(*ANACARDIUM OCCIDENTALE* L. –FRANZ EUGEN KÖHLER– 1887)
EN TABATINGA (AMAZONAS, BRASIL) Y SU POTENCIAL COMO PLANTA
CICATRIZANTE**

Por:

ANA PAULA PERONE DE ANDRADE

Tesis presentada para optar al grado de:

MAGÍSTER EN ESTUDIOS AMAZÓNICOS

Línea de investigación Ecosistemas, Biodiversidad y Conservación

Maestría en Estudios Amazónicos
Universidad Nacional de Colombia
Sede Amazonia

Escrita bajo la dirección de:
JUAN ÁLVARO ECHEVERRI

Leticia, Amazonas, Colombia
2012

RESUMEN

Esta investigación se enfoca en sentar las bases etnobotánicas para evaluar el potencial del marañón (*Anacardium occidentale* L.) como cicatrizante de heridas y analizar los datos botánicos y antropológicos para el desarrollo del proceso de validación como planta medicinal cicatrizante. El estudio es descriptivo-transversal y observacional; se hicieron cinco estudios de caso clínico con una muestra de la población de Tabatinga-AM residente en el área de la Unidad Básica de Salud Tancredo Neves-Comunicações, quienes utilizan la planta marañón para el tratamiento de heridas. Los resultados demuestran la eficacia de la planta como cicatrizante de heridas abiertas en la piel humana a través de la preparación de la medicina casera y utilización en los tratamientos por los voluntarios de la investigación. La expectativa de la población es mantener la utilización de la medicina casera por los voluntarios del estudio. Las recomendaciones están orientadas a continuar las investigaciones con el fin de completar todos los pasos del trayecto para la validación científica del uso de la planta marañón como cicatrizante de heridas en la piel humana.

Palabras clave: *Anacardium occidentale*; plantas medicinales; cicatrizante; conocimiento tradicional; Amazonia; Tabatinga.

ABSTRACT

This research focuses on laying out the ethnobotanical foundations to assess the potential of cashew (*Anacardium occidentale* L.) as a natural treatment to heal wounds and to analyze the botanical and anthropological data to advance in the process of its validation as a medicinal plant to treat wounds. The methodology is descriptive-transversal and observational; five clinical case studies were conducted from a sample from the population of Tabatinga-AM living in the area of the Basic Health Unit Tancredo Neves-Comunicações who use the plant for treatment of wounds. The results demonstrate the effectiveness of the plant to heal open wounds in human skin. Local population expects to maintain the use of the plant as folk medicine and to transmit this knowledge to future generations. The recommendations are aimed at continuing the research to advance in the process of fulfilling the steps for scientific validation of the use of cashew plant as healing of wounds in human skin.

Keywords: *Anacardium occidentale*; medicinal plants; healing; traditional knowledge; Amazonia; Tabatinga

A mi familia, un homenaje especial por la insustituible presencia en todos los momentos de mi vida.

AGRADECIMENTOS

En primer lugar agradezco a Dios por bendecirme en la conclusión de la maestría y darme fuerzas para continuar y defender la tesis a pesar de tantas dificultades en el camino.

Al director de tesis profesor Dr. Juan Álvaro Echeverri sinceros agradecimientos por la disponibilidad, atención y cordialidad en la orientación para la realización de esta investigación, especialmente por tener espíritu de justicia en los momentos críticos que tuvimos en el desarrollo de la maestría.

A los profesores que se tornaron amigos debido a los buenos y malos momentos vividos en estos años, Germán Ochoa, Germán Palacio, Pablo Palacios, Dany Mahecha, Carlos Zárate, Santiago Duque y Allan Wood, gracias por su presencia en mi vida.

No puedo dejar de mencionar a Sandra Karina y todos los administrativos de la Universidad, que tanto ayudan en todos los momentos desesperados de los alumnos de la maestría.

Agradezco también a los voluntarios de la investigación, así como a los profesionales en salud del Puesto de Salud Tancredo Neves-Comunicações en Tabatinga; si no fuera por ustedes no sería posible este estudio, muchas gracias.

Mi esposo André Luiz y mi hijo Felipe, quienes supieron comprender los momentos de ausencia durante la elaboración de esta tesis.

A los compañeros de maestría que tanto me ayudaron a percibir las solicitudes de la Universidad y de los profesores; en especial a las compañeras

brasileras Raquel y Rosângela, que no me dejaron desistir en los momentos de desánimo.

A todos aquellos que directa o indirectamente colaboraron para que esta investigación fuera concluida.

TABLA DE CONTENIDO

LISTA DE FIGURAS	8
LISTA DE TABLAS	9
LISTA DE FOTOGRAFÍAS.....	10
LISTA DE CUADROS	14
CAPÍTULO I.....	11
INTRODUCCIÓN	11
1. ETNOBOTÁNICA – CONTEXTUALIZANDO EL ASUNTO.....	14
2. EL MARAÑÓN COMO PLANTA MEDICINAL	16
3. ASPECTOS GENERALES SOBRE LA SALUD EN TABATINGA.....	25
4. METODOLOGIA UTILIZADA	29
CAPÍTULO II.....	32
DESCRIPCIÓN DE LA MUESTRA DE LA POBLACIÓN ESTUDIADA.....	32
CAPÍTULO III.....	40
EL USO DE MARAÑÓN (<i>ANACARDIUM OCCIDENTALE</i> L.) COMO CICATRIZANTE DE HERIDAS: LOS ESTUDIOS DE CASO.....	40
1. LA CICATRIZACIÓN DE TEJIDOS VIVOS	40
2. EL MECANISMO DE ACCIÓN DEL MARAÑÓN (<i>ANACARDIUM OCCIDENTALE</i> L.) COMO CICATRIZANTE DE HERIDAS.....	42
3. LOS ESTUDIOS DE CASO	43
A. PRIMER ESTUDIO DE CASO.....	45
B. SEGUNDO ESTUDIO DE CASO	52
C. TERCER ESTUDIO DE CASO.....	60
D. CUARTO ESTUDIO DE CASO	72
E. QUINTO ESTUDIO DE CASO.....	79
CONCLUSIONES	92
GLOSARIO	99
ANEXOS	106
ANEXO I: TERMO DE CONSENTIMIENTO LIVRE E ESCLARECIDO.....	106
ANEXO II – CUESTIONARIO PARA INVESTIGACIÓN ETNOBOTÁNICA DEL USO POPULAR DE <i>ANACARDIUM OCCIDENTALE</i> L.....	109
BIBLIOGRAFÍA	111

LISTA DE FIGURAS

FIGURA 1 - MÉTODOS PARA LA VALIDACIÓN FARMACOLÓGICA DEL USO POPULAR DE PANTAS MEDICINALES.....12

FIGURA 2 - PERFIL DE LAS PERSONAS QUE UTILIZAN EL MARAÑÓN COMO PLANTA CICATRIZANTE, DE ACUERDO CON EL GÉNERO, EN EL PERÍODO DEL ESTUDIO, TABATINGA (AM), 2009.....29

FIGURA 3 – PERFIL DE LAS PERSONAS QUE UTILIZAN EL MARAÑÓN COMO PLANTA CICATRIZANTE, DE ACUERDO CON LA EDAD, EN EL PERÍODO DEL ESTUDIO, TABATINGA (AM), 2009.....29

LISTA DE TABLAS

TABLA 1 - PERFIL DE LOS ENTREVISTADOS EN RELACIÓN AL GRADO DE ESCOLARIDAD – TABATINGA/AM – 2009.....	30
TABLA 2 - NÚMERO Y PORCENTAJE DEL USO POPULAR DE MARAÑÓN COMO CICATRIZANTE DE HERIDAS TABATINGA/AM – 2009.....	30
TABLA 3 - PERFIL DEL ORIGEN DE LAS PERSONAS QUE TRANSMITIERON EL CONOCIMIENTO TRADICIONAL.....	31
TABLA 4 – NÚMERO Y PORCENTAJE DE LA MANERA DE TRANSMISIÓN DEL CONOCIMIENTO DEL USO DE PLANTAS MEDICINALES.....	32
TABLA 5 – NÚMERO Y PORCENTAJE DE LAS INDICACIONES TERAPÉUTICAS CONOCIDAS POR LOS ENTREVISTADOS.....	32
TABLA 6 – NÚMERO Y PORCENTAJE DE LAS MANERAS DE PREPARACIÓN DE LA MEDICINA CASERA.....	33

LISTA DE FOTOGRAFÍAS

Foto 1 – Muestra de <i>Anacardium occidentale</i> L. (Franz Eugen Köhler – 1887).....	21
Foto 2 – Herida KCO antes del tratamiento con <i>Anacardium occidentale</i> L.	48
Foto 3 – Quinto día de tratamiento con el té de <i>Anacardium occidentale</i> L . en KCO.....	50
Foto 4 – Noveno día de tratamiento con el té de <i>Anacardium occidentale</i> L . en KCO.....	50
Foto 5 – Décimo día de tratamiento – apósito hecho en KCO con la cáscara del pedúnculo de <i>Anacardium occidentale</i> L.....	50
Foto 6 – Décimo primer día de tratamiento con <i>Anacardium occidentale</i> L. en KCO.....	51
Foto 7 – Décimo quinto día de tratamiento. Herida de KCO cicatrizada.....	52
Foto 8 – Aspecto de las lesiones antes del tratamiento con el marañón de SNS.....	55
Fotos 9 – El tercer día de tratamiento casero con el <i>Anacardium occidentale</i> L. de SNS.....	58
Fotos 10 –El quinto día de tratamiento con el té de <i>Anacardium occidentale</i> L. por SNS.....	58
Fotos 11 – El séptimo día de tratamiento con el té de <i>Anacardium occidentale</i> L. por SNS.....	58

Fotos 12 – El décimo día de tratamiento con <i>Anacardium occidentale</i> L. Heridas de SNS completamente cicatrizadas.....	59
Fotos 13 – El décimo día de tratamiento con <i>Anacardium occidentale</i> L. Heridas de SNS completamente cicatrizadas.....	59
Fotos 14 – El décimo día de tratamiento con <i>Anacardium occidentale</i> L. Heridas de SNS completamente cicatrizadas.....	60
Foto 15 – Herida en el coxis de ANS al inicio del tratamiento con <i>Anacardium occidentale</i> L.....	63
Foto 16 – Herida en el muslo derecho de ANS, inicio del tratamiento con <i>Anacardium occidentale</i> L.....	66
Foto 17 – Segundo mes de seguimiento del tratamiento al ANS con <i>Anacardium occidentale</i> L.....	66
Foto 18 – Tercero mes de seguimiento del tratamiento al ANS con <i>Anacardium occidentale</i> L.....	67
Foto 19 – Cuarto mes de seguimiento del tratamiento al ANS con <i>Anacardium occidentale</i> L.	67
Foto 20 – Quinto mes de seguimiento del tratamiento al ANS con <i>Anacardium occidentale</i> L.	67
Foto 21 – Sexto mes de seguimiento del tratamiento al ANS con <i>Anacardium occidentale</i> L.	68
Foto 22 – Séptimo mes de seguimiento del tratamiento al ANS con <i>Anacardium occidentale</i> L.	68
Foto 23 –Octavo mes de seguimiento del tratamiento al ANS con <i>Anacardium occidentale</i> L.	69

Foto 24 – Noveno más de seguimiento del tratamiento al ANS con <i>Anacardium occidentale</i> L.	69
Foto 25 – Segundo más de seguimiento del tratamiento al ANS con <i>Anacardium occidentale</i> L.	70
Foto 26 – Tercero más de seguimiento del tratamiento al ANS con <i>Anacardium occidentale</i> L.	70
Foto 27 – Cuarto más de seguimiento del tratamiento al ANS con <i>Anacardium occidentale</i> L.	70
Foto 28 – Quinto más de seguimiento del tratamiento al ANS con <i>Anacardium occidentale</i> L.	71
Foto 29 – Sexto más de seguimiento del tratamiento al ANS con <i>Anacardium occidentale</i> L.	71
Foto 30 – Séptimo más de seguimiento del tratamiento al ANS con <i>Anacardium occidentale</i> L.	72
Foto 31 – Octavo más de seguimiento del tratamiento al ANS con <i>Anacardium occidentale</i> L.	72
Foto 32 – Noveno más de seguimiento del tratamiento al ANS con <i>Anacardium occidentale</i> L.	72
Foto 33 – Herida de ECR antes del inicio del tratamiento con <i>Anacardium occidentale</i> L.....	74
Foto 34 - Evolución del tratamiento de herida vascular de ECR, en el quinto día con té de <i>Anacardium occidentale</i> L.....	76
Foto 35 - Evolución del tratamiento de herida vascular de ECR, en el decimo día con té de <i>Anacardium occidentale</i> L.....	77

Foto 36 - Evolución del tratamiento de herida vascular de ECR, en el decimoquinto día con té de <i>Anacardium occidentale</i> L.....	77
Foto 37 - Evolución del tratamiento de herida vascular de ECR, en el trigésimo día con té de <i>Anacardium occidentale</i> L.....	78
Foto 38 - Evolución del tratamiento de herida vascular de ECR, en el cuadragésimo quinto día con té de <i>Anacardium occidentale</i> L.....	79
Foto 39 — Inicio del seguimiento del tratamiento de TPS con polvo de <i>Anacardium occidentale</i> L.....	81
Foto 40 – Decimoquinto día de tratamiento con polvo de <i>Anacardium occidentale</i> L. en TPS.....	83
Foto 41 – Trigésimo día de tratamiento con polvo de <i>Anacardium occidentale</i> L. en TPS.....	84
Foto 42 – Cuadragésimo quinto día de tratamiento con polvo de <i>Anacardium occidentale</i> L. en TPS.....	85

LISTA DE CUADROS

CUADRO N° 1 – FICHA DE IDENTIFICACIÓN DE LA PLANTA.....	20
CUADRO N° 2 - RELACIÓN DE PROFESIONALES DE SALUD VS POBLACIÓN EN TABATINGA – 2007.....	24
CUADRO N° 3 – EVOLUCIÓN DEL NÚMERO DE LESIONES DE ACUERDO CON LAS PARTES DEL CUERPO DURANTE EL TRATAMIENTO.....	50
CUADRO N° 4 – RESUELTOS DEL TRATAMIENTO CON EL MARAÑÓN DE LAS HERIDAS DEL VOLUNTARIO ANS.....	60
CUADRO N° 5 – RESUELTOS DEL TRATAMIENTO CON EL MARAÑÓN DE LA HERIDA DEL VOLUNTARIO TPS.....	70

CAPÍTULO I

INTRODUCCIÓN

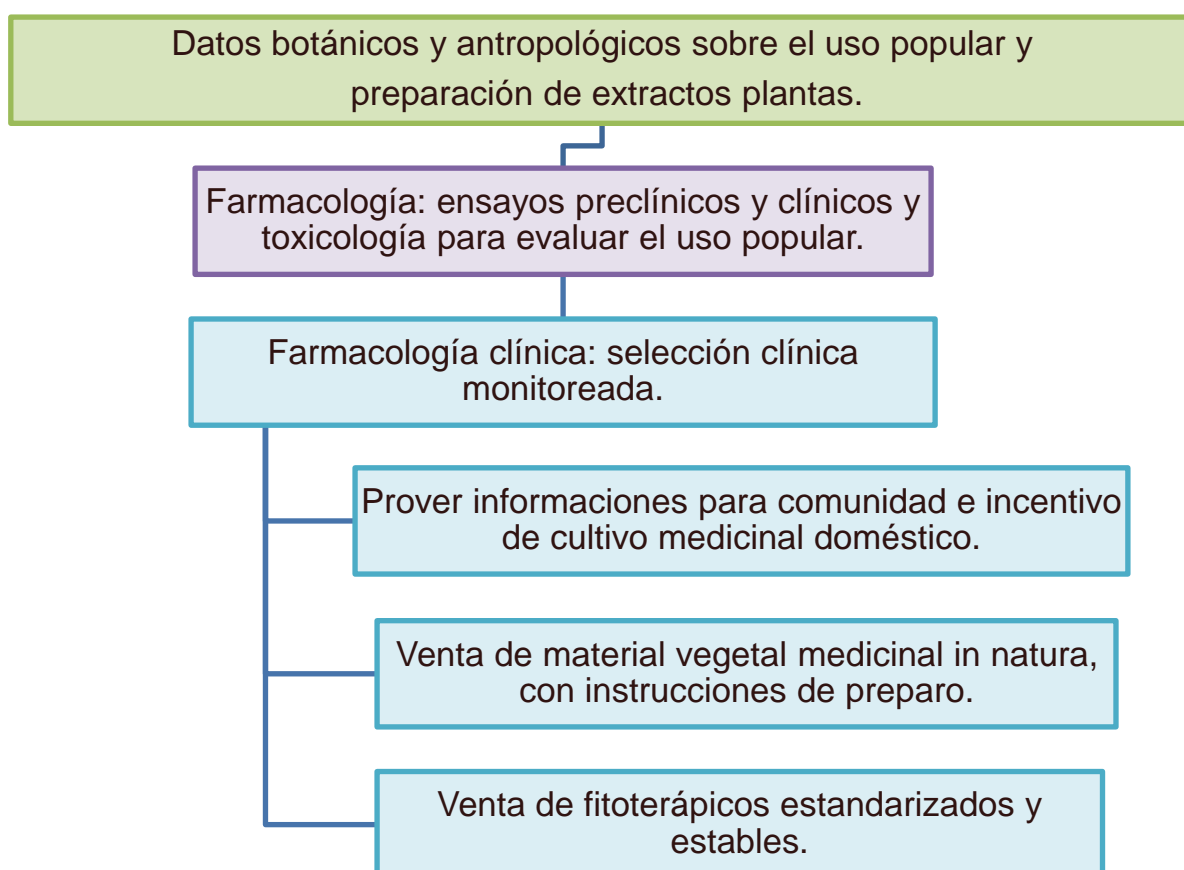
En el curso de la historia el hombre acumuló información sobre el medio ambiente que lo rodea y sin duda ese acervo se apoyó en la observación constante y sistemática de los fenómenos y características de la naturaleza y en la experimentación empírica de los recursos.

He observado en mi práctica profesional en la Amazonia brasilera que la población local, indígenas y no indígenas, utiliza el pseudofruto del “marañón” (*Anacardium occidentale* L., *caju* en portugués) para cicatrizar heridas abiertas. Las buenas respuestas a este tratamiento popular me estimularon a investigar estudios que hayan registrado el uso popular de esta planta medicinal por los habitantes de la Amazonia.

La comprobada utilización en la medicina tradicional de diversas poblaciones sugieren que la planta *Anacardium occidentale* L. tiene todo un potencial para ser reconocida como planta medicinal fitoterapéutica. Esto representa un beneficio a la salud pública que en este momento se encuentra en busca de medicinas alternativas para las poblaciones con dificultades de adquirir medicamentos sintéticos, así como para el pueblo amazónico e indígena que podría utilizar un producto reconocido científicamente y obtener el reconocimiento de su sabiduría sobre la medicina popular, y por último y no menos importante, también la comunidad científica en general resulta

beneficiada por este uso del fruto. Teniendo en cuenta la historia de uso de plantas como medicinas, este estudio busca valorar el conocimiento popular del uso de marañón por la población de Tabatinga, es decir, conocer o reconocer el poder de curar a través de los elementos de la naturaleza utilizando como herramienta la validación científica de esa práctica popular. El estudio busca alcanzar el primer paso de lo que Rates (2001) ha descrito como los métodos para la validación farmacológica del uso popular de plantas medicinales (ver Figura 1). El campo de esta investigación se establece con relación a dos temas: el primero relacionado con el uso de recursos naturales como fuente de medicinas por el pueblo amazónico, y el segundo, con la validación y uso de ese conocimiento por la ciencia, o sea, la incorporación del conocimiento popular por el conocimiento científico.

Figura 1: Metodología para la validación farmacológica del uso popular de plantas medicinales (tomado de Rates 2001: figura 2)



A pesar del potencial curativo de *Anacardium occidentale* L. para tratamiento de diversas enfermedades, hasta ahora no ha sido validada en Brasil como planta medicinal cicatrizante de heridas, o sea, no existe un trabajo científico que pueda comprobar la eficacia, seguridad y control de calidad como preconiza Rates (2001) para uso fitoterápico con este objetivo. Para que eso ocurra, es necesario realizar un estudio preliminar sobre la etnobotánica de la planta, que sería el primer paso de una serie de exigencias para validarla; será hecho un análisis de la botánica de la especie y de los datos sobre el uso popular tales como parte de la planta utilizada para curación, manera de administración, tiempo de tratamiento, entre otros.

Para reconocer una planta como medicinal es necesario, a través de trabajos de campo, registrar cómo la población la maneja, cómo se hace la aplicación de la planta, en qué tipos de heridas, por cuánto tiempo la utilizan, además de conocer qué partes de la planta presentan determinadas sustancias, entre otras indagaciones pertinentes.

El objetivo general de la tesis es conocer los saberes y prácticas del uso de *Anacardium occidentale* L. (marañón) como planta cicatrizante de heridas en voluntarios de la comunidad Tancredo Neves – Comunicações en Tabatinga – Amazonas, Brasil para el desarrollo del proceso de validación como planta medicinal cicatrizante. Los objetivos específicos son: (1) evaluar cómo la población local maneja la planta *Anacardium occidentale* L. desde su colecta hasta su aplicación como medicamento, analizando la posología, manera de administración y tiempo de tratamiento con la planta para cicatrización de heridas. (2) Verificar la eficiencia del marañón como cicatrizante acompañando el uso y la evolución del tratamiento de heridas en voluntarios de la

investigación. (3) Estudiar la relación de beneficio del conocimiento tradicional y del conocimiento científico concerniente al uso de plantas medicinales, especialmente del marañón, en la comunidad investigada que aporte datos para estudios antropológicos y botánicos sobre los objetos de la investigación.

Se discute a continuación el concepto de etnobotánica, que nos permite contextualizar el contenido de la tesis. Luego se aborda la revisión bibliográfica sobre los usos del marañón. En el siguiente apartado se presentan datos sobre el estado de la prestación del servicio público de salud en Tabatinga, y por último se presenta la metodología empleada en el estudio.

1. ETNOBOTÁNICA – CONTEXTUALIZANDO EL ASUNTO

A lo largo de los años el concepto de etnobotánica sufrió cambios y adaptaciones de acuerdo con la evolución de la ciencia, dejando de ser solo una herramienta para el desarrollo de investigaciones científicas, para ser conceptualizada como ciencia que estudia las interrelaciones entre el ser humano y las plantas a través del tiempo y en diferentes ambientes (Xolocotzi 1982).

La historia de la etnobotánica empieza a partir de los trabajos de Carl Linnaeus, en el siglo XVII, pues sus diarios de viaje contenían datos referentes a las culturas visitadas, las costumbres de sus habitantes y la manera de uso de las plantas (Prance 1995). Según Albuquerque (2000), Alphonse De Candolle en 1886 publicó *Origin of cultivated plants*, utilizando datos etnobotánicos para los estudios sobre el origen y distribución de plantas cultivadas.

El término etnobotánica fue formalmente definido en 1895 por el americano J. W. Harshberger como el estudio de plantas usadas por pueblos primitivos y aborígenes, y ese concepto fue entendido así por mucho tiempo. Amorozo (1996) refiere que Harshberger con su concepto solo demostró de qué manera la etnobotánica podría ser útil para la ciencia.

Con el desarrollo de las ciencias naturales y de la antropología, el estudio de las plantas y sus usos por diferentes grupos humanos pasó a tener otra visión. A mediados del siglo XX, la etnobotánica empieza a ser comprendida como el estudio de las interrelaciones que se establecen entre pueblos primitivos y plantas, involucrando el factor cultural y sus interpretaciones.

Ford (1986) definió etnobotánica como el estudio de las interrelaciones directas entre hombres y plantas. Jain (vid. Ming 1995), amplió el concepto, considerando todos los aspectos de la relación hombre-planta, ya sean de orden concreto (uso material, conservación, uso cultural, desuso) o simbólico (símbolos de culto, folclor, tabú, plantas sagradas). Debido a la ampliación del concepto, la etnobotánica necesita de colaboración interdisciplinaria de áreas de la botánica, antropología, ecología, química, ingeniería forestal y agronomía, lo que posibilita mayores progresos en las investigaciones etnobotánicas abordando de forma múltiple la manera como el hombre percibe, clasifica y utiliza las plantas.

Alexíades (1996) defiende que la etnobotánica representa el estudio de las sociedades humanas pasadas y presentes, y todos los tipos de interrelaciones ecológicas, evolutivas y simbólicas. Amorozo (1996) define la etnobotánica como el estudio del conocimiento y de los conceptos

desarrollados por cualquier sociedad con respecto al mundo vegetal, englobando tanto la manera como el grupo social clasifica las plantas como el uso que da a ellas.

La práctica etnobotánica recibió diferentes enfoques con el pasar del tiempo, cada cual expresando la formación académica de los investigadores involucrados. Siendo de naturaleza interdisciplinaria, permitió y permite agregar colaboradores de diferentes ciencias, con enfoque diversos como el social, cultural, de la agricultura, del paisaje, de la taxonomía popular, de la conservación de recursos genéticos, de la lingüística, de la salud entre otros (Ming y Silva 2002).

Actualmente, con base en las investigaciones ya realizadas, se puede entender la etnobotánica como el estudio de las interrelaciones (materiales o simbólicas) entre el hombre y las plantas, sin dejar de lado los factores ambientales y culturales, así como los conceptos locales que son desarrollados con relación a las plantas y al uso que les da.

Al discutir sobre etnobotánica y plantas medicinales, es necesario tener en cuenta la discusión de las cuestiones propias al campo de las ciencias sociales y de la salud. La etnobotánica, incluso cuando es realizada por botánicos o ecólogos, no debe desvincularse de los aspectos propios de las ciencias humanas, y cuando se enfoca en la temática de las plantas medicinales tampoco debe desvincularse de las discusiones en el área de la salud.

2. EL MARANÓN COMO PLANTA MEDICINAL

El marañón (*Anacardium occidentale* L.) es una planta nativa que crece en toda América del Sur, donde se cultiva, en algunos lugares, como planta medicinal e industrial. Pertenece a la familia Anarcadiaceae; es conocida popularmente en Brasil como *cajueiro* y en Colombia como marañón. Es originaria de la Amazonia (ITAL 1978), cultivada en varios países y utilizada en la medicina tradicional en el norte y nordeste brasileiro con los siguientes efectos terapéuticos: aliviar dolor de los dientes, antiinflamatorio para encías y garganta, bronquitis, artritis, cólicos intestinales, ictericia, se usa contra diabetes, asma e incluso como afrodisíaco (Agra 2007, Morais 2005). Según Messias (1994) la primera referencia sobre el árbol del marañón (*Anacardium occidentale* L.) data de 1558, hecha por un monje naturalista llamado André Thevet, en la obra *Singularidade da França Antártica*, conocida por América, la cual relata hechos de la primera dominación francesa en Brasil. La primera ilustración de la planta y sus frutos también es del mismo autor. Hay varios trabajos que refieren el uso popular de esa planta para curación o medicina en diversas poblaciones desde el inicio del siglo XIX hasta la actualidad (García 1995, Vega 2001, Weiduschat 1999). Otros estudios farmacológicos han descrito sus propiedades terapéuticas como antidiabética, antihemorrágica, antiinflamatoria, entre otras (Agra 2007, Falcão 2005).

En la literatura consultada sobre la temática se encontraron trabajos que hacen referencia al potencial cicatrizante de lesiones cutáneas en ensayos experimentales con animales (Viegas 2006).

Moreira (citado por Messias 1994) confirmó la presencia de las siguientes sustancias en su composición: cardol (acción antiinflamatoria), tanino

(acción antihemorrágica), ácido anacárdico (acción antigripal), materiales azotados o aminoácidos (acción cicatrizante), y almidón (acción nutritiva).

Investigaciones que aislaron ácidos anacárdicos demostraron actividades biológicas como inhibidora de la lipoxigenasa (HA 2005), así como las actividades molusquicidas (Kubo, 1986) y antineumatoide (Takaishi 2004). Los ácidos anacárdicos, que son una mezcla de moléculas saturadas e insaturadas relacionadas directamente a la especie de la planta (Nair 1983) encontrados en *Gingko biloba* y *Anacardium occidentale*, han sido objeto de síntesis en laboratorios para aplicaciones en la medicina e industria (Vieira 2007).

Trevisan, 2006 aisló ácido anacárdico, cardol y cardanol del pedúnculo, almendra y del líquido de la cáscara de la semilla de *Anacardium occidentale*. Como resultado de la investigación mostró que los ácidos anacárdicos poseen gran actividad anti-oxidativa relacionada principalmente a inhibición de la generación de los superóxidos y la actividad inhibidora de la xantina oxidase.

Itokawa (1989) y Kubo (1993), demostraron el impedimento de daños oxidativos en la mitocondria del hígado con uso de ácidos anacárdicos, comprobando la actividad antitumoral de *Anacardium occidentale*. Varias investigaciones fueron direccionadas a actividades biológicas de ácidos anacárdicos como inhibidores enzimáticos como prostaglandina endoperóxido sintaxis (Grazzini 1991), α -glucosidasa, invertasa y aldalose reductasa (Toyomizu 1993), tirosinasa (Kubo 1994) e histona acetiltransferasa (Sung 2008).

Otros estudios han comprobado también las actividades bactericidas del extracto del marañón (*Anacardium occidentale* L.) frente a las bacterias Gram

negativas *Proteus morgani*, *P. Aeruginosa*, *E. Coli* y *Salmonella thipy*, sobre las cuales el extracto presentó actividad bactericida en altas concentraciones (Laurens 1992). Otras propiedades farmacológicas comprobadas a través de estudios científicos son: acción antiinflamatoria (Falcão 2005, Olajide 2004); acción antidiabética (Falcão 2005, Kamtchouing 1998, Salto 1989); acción inhibitoria de la enzima acetilcolinesterase (Agra 2007) y sustancias aisladas del fruto demostraron ser inhibitorias de la tirosinasa (Kubo 1994).

En 2002 Paramashivappa observó el uso de ácido anacárdico en preparaciones sintéticas análogas del fármaco sildefanil, conocido comercialmente como Viagra, utilizado para el tratamiento de disfunción eréctil.

Teniendo en cuenta los estudios hechos por Pio Correa (citado por Messias 1994) y confirmados por Moreira (1978), se hace una relación del uso tradicional de *Anacardium occidentale* L. (marañón) para el tratamiento de heridas por la población amazónica de Tabatinga, sin olvidar los criterios definidos por Dealey (1996) para un apósito ideal. El marañón posee cardol, tanino y materiales azotados o nitrogenados con las respectivas acciones terapéuticas: antiinflamatoria, antihemorrágica y cicatrizante (Pio Correa, citado por Messias 1994); la presencia de una o las tres sustancias sería muy útil en el proceso de cicatrización de heridas abiertas.

Anacardium Occidentale L. hay sido investigado debido diversas actividades biológicas observadas que contribuyen al tratamiento de diferentes patologías como hipoglucemiante (Sokeng 2001), antioxidante (Cavalcante 2003, Trevisan 2006), anti-ulcerogénica (Konan 2007), antiofídica (Ushanandini 2009) y antiinflamatoria (Olajide 2004).

Weiduschat (1999), en su tesis de maestría, investigó la etnobotánica de la planta *Anacardium occidentale* L. en el área indígena Raposa Serra do Sol, Roraima – Brasil, y examinó aspectos de la historia reciente del sistema de producción de los indígenas Macuxi y el papel de *Anacardium occidentale* L. en este proceso. La planta también es citada por Vega (2001) en su obra *Etnobotánica de la Amazonía Peruana* y revela que la población amazónica peruana hace uso popular de la planta para curación de diarreas y para alimentación.

En la revisión bibliográfica de las investigaciones en bancos de datos de universidades fueron encontrados trabajos que investigan el potencial cicatrizante de la planta, con enfoque diferente de lo que propone esta investigación, como el caso de Viegas (2006) que investigó el “Efeito do polissacarídeo do *Anacardium occidentale* L. na fase inflamatória do processo cicatricial de lesões cutâneas”, obteniendo como resultado que el uso del “policaju” fue favorable tanto en la respuesta auto-inmune como en el proceso cicatricial de lesiones cutáneas experimentales hechas en ratones.

Otras actividades biológicas de los ácidos anacárdicos son descritos en la literatura, como actividad anti-larvaria (Sullivan 1982), anti-fúngica (Prithiviraj 1987), actividad zoosporicidal contra *Aphanomyces cochlioides* (Begum 2002) e insecticida (Mwalongo 1999), actividades que, en conjunto, motivan nuestra investigación.

DESCRIPCIÓN DE LA PLANTA

De acuerdo con la Embrapa (Instituto de Investigaciones Agropecuarias), excepto la especie *Anacardium microsepalum* Loes., la cual se da solamente en área de várzea, las demás pueden ser confundidas debido a los diversos nombres populares asignados a esta especie. La especie *Anacardium giganteum* es encontrada en el bosque de tierra firme, así como en áreas de cultivo, conocida en Brasil como *cajuaçu*, son árboles grandes con altura de aproximadamente 40 m y un diámetro de 1 m, que difiere de *Anacardium occidentale*, que es un árbol de pequeño porte. Es encontrada en algunas regiones del Estado de Pará – Brasil. Otra especie de *Anacardium* es *A. excelsum* encontrada principalmente en el noroeste de América del Sur y en América Central, en Panamá, Costa Rica, Venezuela y Ecuador, donde es uno de los árboles mayores del bosque.

El Cuadro 1 muestra los datos relativos a la muestra colectada de la especie utilizada por los habitantes de Tabatinga para el tratamiento de heridas, la cual fue depositada en el Herbario Nacional de Colombia.

TAXONOMÍA DE *ANACARDIUM OCCIDENTALE* L. (MARAÑÓN)

REINO: Plantae

DIVISIÓN: Magnoliophyta

CLASE: Magnoliopsida

ORDEN: Sapindales

FAMILIA: Anacardiaceae

GÉNERO: *Anacardium*

ESPECIE: *A. occidentale*

Anacardium occidentale L. es un árbol de hoja perenne de 6 a 12 metros o más de altura, extensión cubierta y tronco ancho y redondeado, generalmente grueso, tortuoso, muy ramificado. La ramificación del tronco comienza muy cerca del suelo y las ramas que se ponen en contacto con el mismo pueden enraizarse. Las ramas son largas, también tortuosas y muy ramificadas. Las hojas son alternas, pecioladas, ovadas o elípticas, coriáceas, simples, con el lado acanalado casi en ángulo recto con el nervio central globoso, de color rosado cuando es nuevo. El marañón produce rápidamente un sistema extenso de raíces laterales que se extiende más allá del borde limitado por la copa (ITAL 1978).

El fruto verdadero (la nuez) tiene forma arriñonada y está constituido por una corteza gruesa (formada por un exocarpo grueso, un endocarpo duro, ambos separados por un mesocarpo resinoso) que rodea al embrión. El fruto es verde al inicio pero se torna carmelita gris paulatinamente. Cuando el fruto se acerca a la madurez, el receptáculo se hincha y desarrolla una pulpa jugosa, amarilla o roja, de 2-4 pulgadas de longitud y que tiene forma de pera (ITAL 1978).

Este pseudofruto es conocido como la “manzana” del marañón. Actualmente se conocen dos tipos de frutos, de manzana roja y amarilla, estas últimas son menos astringentes que las rojas. Hay también diferencias pronunciadas en cuanto a tamaño y forma; por ejemplo, existen frutos de manzana amarilla grande, cuadrada y semilla grande, otro grupo de manzana amarilla grande, cónica y semilla pequeña, y frutos rojos pequeños, achatados, con semilla grande (Vit 2002).

Las flores se presentan en corimbos en un lado en las ramas de una terminal; son erectas, corimbiformes, anchas, fragantes, con flores bisexuales y masculinas presentándose intermezcladas; el panículo es de 15-85 cm de largo. Los cinco sépalos son lanceolados en forma angosta, agudos, de color verde intenso y densamente pubescentes externamente, de color verde-amarillento por dentro y de 0,3-0,4 cm de largo. La floración ocurre en los meses de junio a julio (Vit 2002).

La corteza y las hojas tienen propiedades medicinales (Ofusori 2008, Lima 2002, Kadiri 1999), la composición química del anacardo presenta: agua 5%, hidratos de carbono 29% (fibra 1,5%), proteínas 17%, lípidos 45%, potasio 450 mg/100 g, calcio 75 mg/ 100 g, hierro 18 mg/100 g, fósforo 570 mg/100 g, provitamina A 60 mg/100 g, vitamina C 7 mg/100 g, vitamina B1 0,65mg/100 g, vitamina B2 0,25 mg/100 g, vitamina PP 1,60 mg/100 g (Mestres 2009, Omosuli 2009).

IDENTIFICACIÓN

NOMBRE CIENTÍFICO: ***Anacardium occidentale*** L.

FAMILIA: Anacardiaceae

NOMBRE POPULAR: Marañón, anacardo y merey (español).

Cajú, anacardo, acaju, acajuíba, caja-manso (portugués).

Cashew, cashew nut (Inglés), Cajou (francés).

Anacardio (italiano), Kaju (hindú).

GENERALIDADES: Planta nativa de la Amazonia cultivada en varias regiones tropicales del mundo. Conocida mundialmente.

DESCRIPCIÓN MORFOLÓGICA BREVE: Árbol pequeño 6-12 m de alto, hojas verdes amarillentas, flores pequeñas blancas, con venas o manchas rojas. El fruto tiene diversos tamaños, formas, colores y sabores.

HÁBITAT: Regiones de clima tropical.

USOS MEDICINALES EN TABATINGA: Cicatrizante, anti-diarreico, astringente, antiinflamatorio.

OTRAS INDICACIONES: Aftas, heridas, diarreas, inflamaciones.

PARTE UTILIZADA: Hojas, corteza del árbol y pedúnculo.

CONTRAINDICACIONES: El aceite de las semillas es irritante de piel y ojos.

CUADRO N° 1 – FICHA DE IDENTIFICACIÓN Y USOS MEDICINALES DE LA PLANTA

La muestra Foto 1 fue recolectada del árbol de *Anacardium occidentale* L., en las proximidades de la vivienda de uno de los voluntarios de la investigación de donde obtenía hojas de marañón para su tratamiento.



Foto 1 – Muestra de *Anacardium occidentale* L. (Franz Eugen Köhler - 1887)

3. ASPECTOS GENERALES SOBRE LA SALUD EN TABATINGA

Tabatinga es una ciudad del Estado de Amazonas brasileiro ubicada en medio de la selva amazónica, a la orilla izquierda del río Solimões, y hace frontera con la ciudad colombiana de Leticia y con el Perú. Posee una área total de 3.239,3 km², según el DATASUS¹, la población residente estimada en Tabatinga es de 47.951 habitantes. La ciudad de Tabatinga se originó del

¹ DATASUS – SITIO OFICIAL DEL MINISTERIO DE LA SALUD BRASILEIRA.

poblado São Francisco Xavier de Tabatinga, el cual fue fundado en la primera mitad del siglo XVIII para establecer un destacamento militar proveniente del Yavarí para constituir puesto de frontera entre los dominios del Reino de Portugal y España. Tabatinga fue poblada por civiles y militares para garantizar protección al territorio brasileiro debido a su estratégica localización geográfica.

Por mucho tiempo Tabatinga fue jurisdicción de la ciudad de Benjamín Constant. El 10 de diciembre de 1981 fue declarada como un municipio independiente a través del Acto Constitucional nº 12 del Estado de Amazonas. Con más de veinte años de emancipación la ciudad se ha desarrollado y crecido demográficamente lo que ha traído algunos trastornos, especialmente en lo referente a la asistencia de la salud, la cual no ha tenido el mismo desarrollo.

La población de la ciudad de Tabatinga está formada por personas de origen indígena, en su mayoría de la etnia ticuna, unos pocos cocamas y omaguas, ribereños y extranjeros de nacionalidad colombiana y peruana, en su mayoría, caracterizando una población cabocla mestiza. Además posee una población transitoria, formada por profesionales provenientes de diversas partes del Brasil, los cuales pertenecen a las autarquías públicas como las Fuerzas Armadas, la Policía Federal y Militar entre otras, que permanecen en la ciudad por tiempo determinado.

Como es una ciudad fronteriza, con Colombia por tierra y con Perú por el Río Solimões, el tránsito de personas es muy grande, tanto de los habitantes de estas ciudades que atraviesan la frontera para trabajar, comercializar o divertirse, como de los turistas que llegan a esta región para conocer la Amazonia.

La ciudad está seccionada por la Avenida da Amizade (calle principal) desde el aeropuerto hasta la ciudad colombiana de Leticia y crece al oriente y oeste dividida en pequeños barrios. Las oportunidades de trabajo principales se encuentran en el comercio y en moto-taxi, que no son suficientes para la creciente población, por lo que la ausencia de trabajo favorece el reclutamiento de jóvenes para el tráfico de drogas. En el área de educación Tabatinga ofrece enseñanza desde la fundamental hasta la superior a través de escuelas públicas y privadas y del Centro de Estudios Superiores de la Universidade Estadual do Amazonas (UEA) con algunos cursos del magisterio.

Para la asistencia de salud la ciudad posee un hospital militar de medio porte, el cual fue trasladado de la ciudad de Benjamín Constant el 10 de julio 1982, cinco unidades básicas de salud para la prestación de la atención básica, una clínica especializada, una unidad de apoyo al diagnóstico y terapia, una Unidad de Vigilancia en Salud además de diez equipos de salud de la familia, compuesta por un médico, un enfermero, un agente de salud y un odontólogo que en 2007 hicieron la cobertura asistencial de salud de aproximadamente el 53,20% de la población de Tabatinga (46.186 habitantes/2007).

La ciudad posee también una casa llamada “Casa da Mãe Gestante Ivana Monacelli” para recibir las mujeres embarazadas provenientes del interior. La casa provee abrigo y acogimiento hasta el momento que tengan sus hijos y que puedan volver a sus hogares. Esas unidades de salud prestan asistencia no solamente a los habitantes de la ciudad de Tabatinga, sino a toda la población del Alto Solimões, los ribereños, los indígenas y también a los extranjeros fronterizos. El número de clientes es superior al número de profesionales existentes, conforme muestra el cuadro abajo, y las distancias de

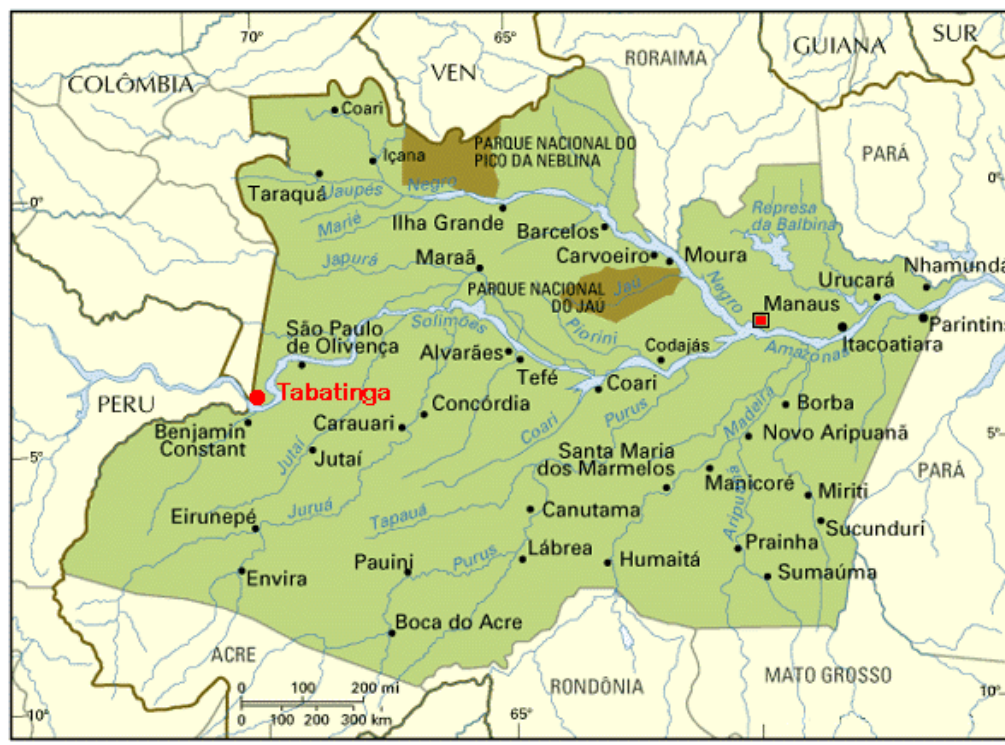algunas comunidades dificultan el acceso a la asistencia de salud. Debido a esas y otras dificultades la población de la ciudad de Tabatinga y cercanías recurre al conocimiento tradicional, principalmente a las plantas medicinales para lograr un mejor cuidado de la salud de la mano de la medicina convencional.

CUADRO Nº 2 RELACIÓN DE PROFESIONALES DE SALUD VS POBLACIÓN
EN TABATINGA – 2007

CATEGORÍA PROFESIONAL	NÚMERO DE LOS PROFESIONALES	PROFESIONALES VS. POBLACIÓN
BIOQUÍMICOS	02	01: 23.093
ENFERMEROS	15	01 :3.079
MÉDICOS	17	01: 2.717
NUTRICIONISTA	01	01: 46.186
ODONTÓLOGOS	17	01: 2.717
AUX DE ENFERMERÍA	32	01: 1.443
ACS (Agente comunitario de salud)	119	01: 388
TEC. DE ENFERMERÍA	08	01: 5.773

El Ministerio de la Salud en Brasil ha desarrollado un proyecto llamado “*Saúde Amazonia*” - *Plano de Qualificação da Atenção à Saúde na Amazônia Legal* – (2003), cuyo objetivo principal es la ampliación y calificación del acceso al Sistema Único de Salud (SUS). Entre las implementaciones está como prioridad la realización del I Taller sobre Plantas Medicinales y Fitoterápicos, en

la conurbación Leticia-Tabatinga y la creación del Grupo de Trabajo Interministerial de Política de Plantas Medicinales y Fitoterapéuticas, para así recuperar y desarrollar el conocimiento tradicional sobre el uso de plantas medicinales, además de facilitar el acceso a las medicinas y terapias.



Fuente: <http://www.webcarta.net>. Acceso en: 28/05/2010.

4. METODOLOGIA UTILIZADA

La investigación se desarrolló por medio de un trabajo de campo que emprendió un estudio etnobotánico con la población amazónica de Tabatinga – Brasil, con los actores involucrados en el manejo y uso del marañón (*Anacardium occidentale* L.). En este se abordó la identificación de la planta y su manejo hasta ser transformada en medicina. Se hicieron cinco estudios de

caso clínicos con una muestra de la población de Tabatinga residente en el área de la Unidad Básica de Salud Tancredo Neves-Comunicações que utilizan la planta para tratamiento de heridas, a través de los métodos sugeridos por Martin (1995) en su obra *Ethnobotany: a Methods' Manual*, los cuales proporcionan facilidades de confluencia entre áreas científicas relacionadas.

El área de actuación de la Unidad Básica de Salud Tancredo Neves-Comunicações fue elegida como muestra de la población de la ciudad de Tabatinga por ser la Unidad de Salud de mayor amplitud y la facilidad de comunicación con la comunidad, por intermedio de los profesionales de salud; además, sin esa aproximación no se habrían logrado.

Durante el trabajo de campo se hicieron 50 encuestas (ver formato de la encuesta en el Anexo II) con personas que conocían y/o utilizaban el marañón para fines medicinales como cicatrizante de heridas. Estas personas fueron contactadas a través de una red de relaciones, en la que la primera persona fue indicada por los profesionales de salud pública del área de la Unidad Básica de Salud Tancredo Neves-Comunicações del municipio de Tabatinga, y al fin de cada entrevista el entrevistado indicaba una nueva persona, que también utilizara plantas medicinales para tratamiento de enfermedades. Ese método consiste en un proceso donde “cada informante remite al investigador a otros miembros de su red para investigaciones subsecuentes” (Victoria 2000). A partir de esas entrevistas fueron seleccionadas cinco personas que en aquel momento estaban tratando heridas con el marañón, para el seguimiento de esos casos. Las entrevistas fueron hechas de diciembre del 2008 a enero del 2009, en horas de la tarde. Se llevó un diario de campo y las entrevistas fueron grabadas en un dispositivo MP3. Con tal recurso y la integración hecha con la

comunidad fue posible identificar personas que conocían, utilizaban o ya habían utilizado en algún momento la planta en estudio como cicatrizante de heridas.

En el período de marzo del 2009 a enero del 2010 se hizo el seguimiento de cinco estudios de casos clínicos con voluntarios residentes en la ciudad de Tabatinga (área de actuación de la USB Tancredo Neves-Comunicações). Estas personas participaron voluntariamente en el estudio, pues ya estaban utilizando la planta para cicatrización de heridas y creían en su poder curativo. Todos los voluntarios firmaron el Termo de esclarecimiento libre e informado (ver Anexo I) después de que la investigadora les expuso los objetivos de la investigación y les aclaró que en cualquier momento el voluntario podría desistir de participar en ella.

Como la intención de la investigación es estudiar el uso popular de la planta *Anacardium occidentale* L. (marañón) y conocer su potencial cicatrizante, los estudios de caso fueron seleccionados de manera aleatoria, pues no es objetivo determinar en cuáles tipos de heridas la planta tiene un mejor desempeño. Para eso, y con propósito, fueron estudiados cinco casos clínicos con variantes diferentes tales como: edad, género, etiología de las heridas y condiciones de salud del voluntario que son relatados en el capítulo III de esta tesis. Pero antes, en el capítulo II, se hace una descripción de la muestra total de la población entrevistada sobre el uso medicinal del marañón en Tabatinga.

CAPÍTULO II

DESCRIPCIÓN DE LA MUESTRA DE LA POBLACIÓN ESTUDIADA

Este capítulo presenta las informaciones obtenidas en las entrevistas llevadas a cabo en la comunidad Tancredo Neves-Comunicações en Tabatinga-AM, tales como datos de los informantes, dosis (cantidad de las preparaciones o de las fórmulas tradicionales a partir de la planta) y frecuencias de uso de la medicina casera.

Participaron en la investigación varias personas entre profesionales de salud de la Unidad Básica de Salud Tancredo Neves-Comunicações, los entrevistados, los voluntarios del estudio de caso y familiares de los mismos. Cincuenta personas fueron encuestadas, cinco participaron del estudio de caso, diez son profesionales de la salud, colaboradores de la investigación, y los demás son familiares de las personas involucradas en la investigación, las cuales participaron activamente del seguimiento de los casos con el uso del marañón. Son alrededor de ochenta personas, todas habitantes de la ciudad de Tabatinga en el barrio de Tancredo Neves-Comunicações, quienes participan en la transmisión del conocimiento sobre el uso del marañón y otras plantas medicinales.

Se utilizaron abreviaturas de los nombres de las personas que participaron como voluntarias en el estudio de caso para protección de su identidad, debido a la demostración a través de fotos de partes de sus cuerpos.

Los cinco voluntarios de los estudios de caso fueron detectados por medio de las encuestas; en el momento de la encuesta ellos tenían heridas abiertas en tratamiento con marañón y aceptaron participar de la investigación después de conocer los objetivos de la misma.

La primera persona encuestada fue indicada por la enfermera de la Unidad de Salud del barrio y a partir de esa persona cada una, al final de la encuesta, indicaba otra persona conocedora de plantas medicinales. Todas las personas, excepto tres profesionales de salud (el médico, la enfermera y el odontólogo), son amazonenses de origen indígena, ribereño y extranjero, con conocimiento sobre el uso del marañón para tratamiento de heridas.

Los resultados demuestran que la mayoría de las personas conocedoras del marañón como planta medicinal indicadas por la red de relaciones son de sexo femenino, y corresponden casi el 80% de los entrevistados (Figura 2).

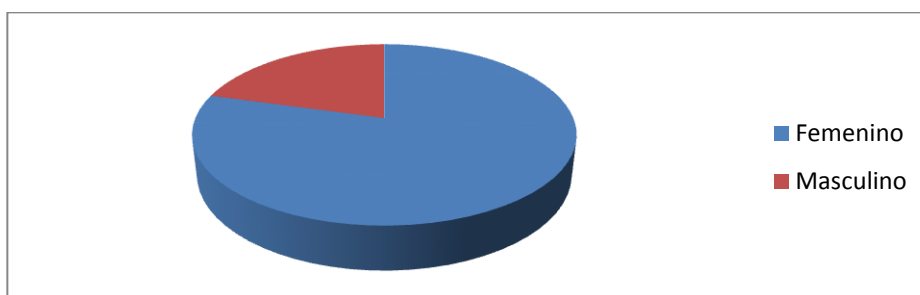


Figura 2 – Perfil de las personas entrevistadas que utilizan el marañón como planta cicatrizante, de acuerdo con el género, en el período del estudio, Tabatinga (AM), 2009.

Creemos que la prevalencia del género femenino se debe a que la mujer es culturalmente la cuidadora del hogar y diseminadora de la cultura a sus herederos. El cuidado de la salud hace parte de las responsabilidades asumidas por las madres y amas de hogar.

La edad de las personas estuvo entre 23 a 90 años, con un promedio de 49,5 años. La mayoría de los entrevistados tiene entre 35 y 50 años, lo que equivale a un 73,7% del total (Figura 3).

Percibimos a través de la clasificación etaria que jóvenes, adultos y ancianos conocen y utilizan el *Anacardium occidentale* L. como medicina, corroborando la perpetuación del conocimiento tradicional.

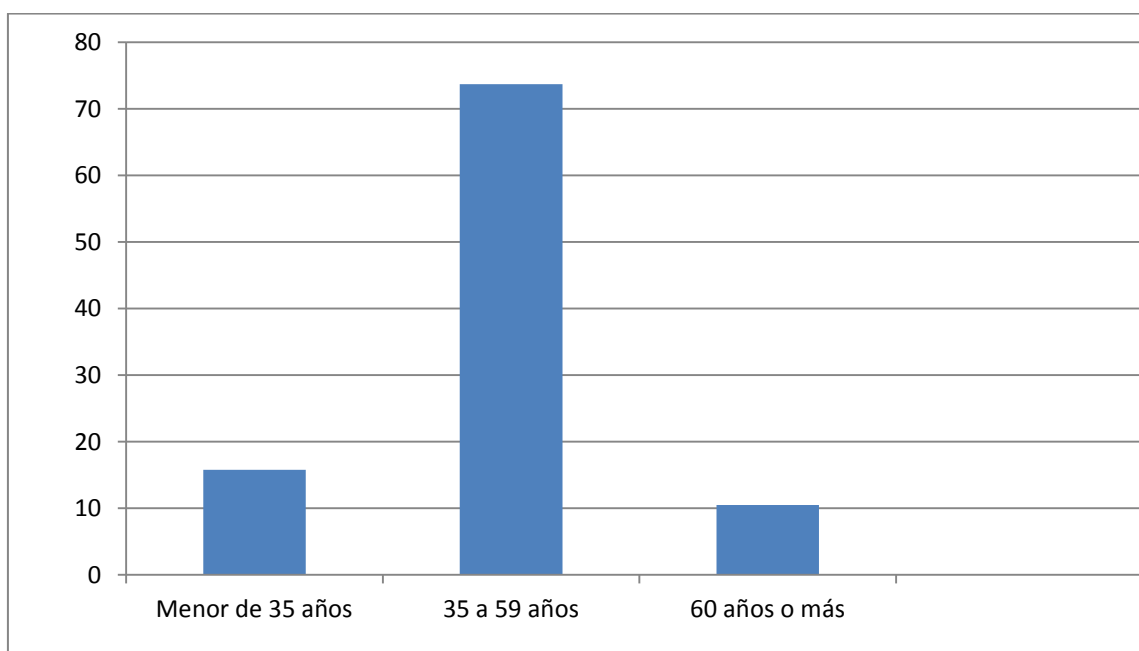


Figura 3 – Perfil de las personas que utilizan el marañón como planta cicatrizante, de acuerdo con la edad, en el período del estudio, Tabatinga (AM), 2009.

Con relación a escolaridad de los entrevistados, fue observado que la mayoría de las personas entrevistadas (46%) tienen el nivel de enseñanza primaria completa, como puede mostrar la Tabla 1. Según INEP (Instituto Nacional de Estudios y Pesquisas Educacionais), en el año de la investigación en Tabatinga 15.103 personas estaban matriculados en la enseñanza primaria, 3.000 personas en el bachillerato y solamente 1.559 personas cursaban la enseñanza superior, lo que corrobora los hallazgos de la investigación y delinea el perfil académico de los habitantes de Tabatinga.

TABLA 1 - PERFIL DE LOS ENTREVISTADOS EN CUANTO EL GRADO DE ESCOLARIDAD – TABATINGA/AM - 2009

GRADO ESCOLARIDAD	Nº	%
Semianalfabetos	13	26
Primaria completa	23	46
Bachillerato	9	18
Pregrado	5	10
TOTAL	50	100

Primaria completa: 8 años de estudio.

Bachillerato: 3 años de estudio.

Pregrado: 4 años (mediana) de estudio – Nivel universitario.

El análisis del uso de la planta como cicatrizante de heridas demostró que la mayor parte de los entrevistados (48) conocían esa propiedad terapéutica del *Anacardium occidentale* L. y que ya habían hecho uso personal o en otra persona de la familia, lo que corresponde al 96% de los entrevistados (Tabla 2).

TABLA 2 - NÚMERO Y PORCENTAJE DEL USO POPULAR DE MARAÑÓN COMO CICATRIZANTE DE HERIDAS TABATINGA/AM - 2009

USO POPULAR	Nº	%
SÍ ¹	48	96
NO ²	2	4
TOTAL	50	100

1 – Uso popular medicinal personal o en otra persona conocida.

2 – No conoce la propiedad cicatrizante del marañón.

El 80% de la muestra contestó positivamente a la pregunta sobre la utilización regular de medicina casera de origen vegetal mientras que el 20% no admitió el uso regular de este tipo de medicina. Al preguntar sobre la confianza en las medicinas caseras, 98% contestó positivamente y apenas 2% negativamente, lo que refleja un alto índice de aprobación en el uso de plantas medicinales.

En Tabatinga está ubicada la mayor comunidad indígena del Brasil en número de indígenas de la etnia ticuna, lo que explica el mayor porcentaje de origen del conocimiento transmitido para la población sobre el uso de plantas para tratar enfermedades. Los ribereños que normalmente viven lejanos de la asistencia de salud, a través de las prácticas tradicionales, desarrollaron maneras de curación utilizando la naturaleza y también tuvieron importante participación en la transmisión del conocimiento de tales prácticas. Como la población estudiada es fronteriza con Colombia y Perú, el conocimiento tradicional de esos pueblos es compartido a través de la movilización de las personas entre la frontera.

TABLA 3 - PERFIL DEL ORIGEN DE LAS PERSONAS QUE TRANSMITIERON EL CONOCIMIENTO TRADICIONAL

ORIGEN	Nº	%
INDÍGENAS	35	70
RIBEREÑOS	12	24
EXTRANJEROS	03	06
TOTAL	50	100

Otra pregunta pertinente fue la manera en que enseñaron el conocimiento tradicional a las personas entrevistadas, pues solamente a través de estudios etnobotánicos podemos divulgar científicamente datos significativos de poblaciones en estudio, y así entender los diversos comportamientos de diferentes grupos étnicos. Percibimos que la transmisión del conocimiento se establece a través del uso de la planta propiamente dicho, o sea por la experiencia adquirida, a pesar de que la transmisión del conocimiento por comunicación oral es también significativa (Tabla 4).

Como dijo la joven voluntaria del estudio de caso KCO "... mi abuela usaba el marañón como cicatrizante de heridas y para curar diarrea, mi mamá aprendió con ella y yo aprendí viendo a las dos utilizar la planta para tratar las enfermedades...".

TABLA 4 – NÚMERO Y PORCENTAJE DE LA MANERA DE TRANSMISIÓN DEL CONOCIMIENTO DEL USO DE PLANTAS MEDICINALES

MANERAS DE TRANSMISIÓN DEL CONOCIMIENTO	N°	%
Comunicación oral	22	44
Utilizando las plantas medicinales	28	56
TOTAL	50	100

Está descrito en la literatura que el marañón (*Anacardium occidentale* L.) tiene varias propiedades terapéuticas (Fenner 2006); a través de las encuestas

hechas a las personas de la ciudad de Tabatinga fueron identificadas dos acciones terapéuticas: tratamiento de heridas y para combatir la diarrea.

TABLA 5 – NÚMERO Y PORCENTAJE DE LAS INDICACIONES TERAPÉUTICAS CONOCIDAS POR LOS ENTREVISTADOS

INDICACIONES TERAPÉUTICAS	Nº	%
TRATAMIENTO DE HERIDAS	48	96
DIARREAS	15	30

La parte de la planta más mencionada fueron las hojas y el tallo del árbol, y la forma farmacéutica más utilizada es el té y el emplasto hecho con la película del pseudofruto del marañón. Las hojas, corteza y el pseudofruto son cocinados a tiempo variados.

TABLA 6 – NÚMERO Y PORCENTAJE DE LAS FORMAS DE PREPARACIÓN DE LA MEDICINA CASERA

Maneras de preparación de la medicina	Nº	%
Cocción de hojas por 15 minutos	08	16
Cocción de hojas por 30 minutos	30	60
Cocción de corteza por 50 minutos	17	34
Cocción del pseudofruto 15 minutos	16	32

A través de las encuestas fue posible identificar que la mayoría de las personas relatan que aprendieron a utilizar el marañón para tratar heridas en la niñez con sus padres u otro pariente próximo. Es posible evidenciar eso en el relato del señor A.R, que relata que “creció viendo sus familiares tratando las heridas con el marañón y hasta hoy continúa utilizando la planta” transmitiendo su conocimiento a sus hijos.

“...Quando eu era pequeno e vivia lá no rio via minha mãe, minha vó, meu pai cuidando de feridas com o caju e aprendi assim... E vendo que resolvia e que curava por isso uso até hoje...” (AAR).

Las personas participantes de la investigación accedieron a colaborar con el estudio pues creen que el marañón puede ser reconocido por la ciencia y ayudar a otras personas que no conocen sus beneficios, que ellos creen medicinales debido a su experiencia.

“... Eu não tenho dúvidas que essa fruta é um remédio e cicatriza feridas grandes... Eu já vi tratar várias feridas com o chá do caju... Minha mãe sempre cuidou de meus machucados e de meus irmãos e sempre deu certo... Quero que as pessoas possa(m) conhecer esse remédio do povo amazonense...” (EAT).

Fue posible percibir que las personas estaban felices de tener una investigadora interesada en lo que ellas conocen. Todos fueron solícitos en contribuir con las informaciones e indicar a otras personas conocedoras del uso del marañón como medicina. Esas personas pertenecen a una comunidad

simple con dificultades de acceso a la ciencia, pero reconocen la importancia de la misma para el crecimiento del pueblo.

“... Nunca vieram aqui para perguntar prá gente porque a gente usa plantas para tratamento de doenças, nem se preocupavam se faz bem ou mal e porque não usamos remédios de farmácia... Isso é importante porque valoriza o saber do povo...” (FXA).

CAPÍTULO III

EL USO DE MARAÑÓN (*ANACARDIUM OCCIDENTALE L.*) COMO CICATRIZANTE DE HERIDAS: LOS ESTUDIOS DE CASO

1. LA CICATRIZACIÓN DE TEJIDOS VIVOS

La piel es una barrera mecánica de protección del cuerpo, y está constituida por tres capas: epidermis, dermis y tejido conjuntivo subcutáneo; cualquier interrupción en su continuidad, o sea, ruptura en uno de los tejidos, constituye una herida.

El tratamiento de una herida es hecho con técnica aséptica, con o sin uso de medicamentos con el objetivo de evitar o disminuir los riesgos de complicaciones y facilitar la cicatrización.

Las heridas pueden ser clasificadas de acuerdo con la causa, época de ocurrencia y capa de piel lesionada. Según la causa pueden ser clasificadas en

intencionales (herida pos-cirugía) y no intencionales; según el tiempo de duración, en agudas o crónicas; según la capa de piel lesionada en: fase I (alcanza la epidermis), II (alcanza la dermis), III (alcanza el subcutáneo) y IV (alcanza los músculos y la estructura ósea). Las heridas también pueden ser clasificadas por su grado de contaminación en heridas limpias, potencialmente contaminadas, contaminadas e infectadas o sucias (Dealey 1996).

El proceso de cicatrización de una herida puede ocurrir de tres maneras distintas: por primera intención, donde los bordes de las heridas son aproximados, o sea, cuando ocurre pérdida mínima de tejido, ausencia de infección y edema mínimo; por segunda intención, ese proceso es más demorado y complicado, pues ocurre pérdida excesiva de tejido y presencia de infección; y de tercera intención cuando la herida es suturada por dos veces debido a que ocurre una abertura después de haber sido suturada anteriormente (Dealey 1996).

El apósito es el tratamiento utilizado para la cicatrización de heridas, y proporciona un medio adecuado para ese proceso. La designación de ese apósito depende del tipo de herida. El apósito ideal fue definido por Turner, citado por Dealey (1996), quien especifica los criterios que un apósito debe tener para propiciar la cicatrización de heridas; ellos son mantener alta humedad entre el apósito y la herida, remover el exceso de exudación, permitir el intercambio gaseoso, proporcionar aislamiento térmico, ser impermeable a las bacterias, estar libre de partículas o sustancias tóxicas y permitir su remoción sin ocasionar lesiones por adherencia.

Actualmente en la medicina alopática varias sustancias de origen vegetal, mineral y animal son utilizadas en el tratamiento de heridas tales como

los alginatos derivados de algas marinas, carbón activado con plata, películas de poliuretano, papaína, ácidos grasos esenciales entre otros. Todos ellos tienen resultados eficaces cuando son utilizados de manera correcta en heridas que tienen su indicación. Como varios de los medicamentos comercializados en gran escala son derivados de los recursos naturales o sintetizados en laboratorios a partir de ellos (Pinto, 2002), hay que señalar que la sabiduría de los pueblos amazónicos que utilizan no solamente el marañón sino también una infinita cantidad de recursos de la naturaleza para propiciar la salud, es un asunto con implicaciones económicas, sociales y culturales que debe ser discutido en el medio académico, especialmente en lo que concierne a la salud pública.

2. EL MECANISMO DE ACCIÓN DEL MARAÑÓN (*ANACARDIUM OCCIDENTALE* L.) COMO CICATRIZANTE DE HERIDAS

El *Anacardium occidentale* L. posee taninos, sustancias terapéuticas que ya habían sido descritas en el siglo XVIII por el monje Pío XII en sus trabajos botánicos, y últimamente han sido relacionadas con el potencial cicatrizante de la planta.

Los taninos vegetales son compuestos fenólicos que poseen las propiedades de precipitar alcaloides y proteínas; además tienen reacciones características de los fenoles (Haslan 1996). Plantas ricas en taninos han sido prescritas en la fitoterapia para tratamiento de heridas, quemaduras, problemas renales, gástricos e inflamatorios, así como para el tratamiento de diarreas e hipertensión arterial (Haslan 1996).

Las acciones farmacológicas de los polifenoles (taninos) parecen derivar de su capacidad de formar complejos con proteínas y polisacáridos; de esta forma contribuyen a la curación de heridas y quemaduras formando una película de polifenoles asociados a las proteínas o a los polisacáridos y por debajo de esta asociación ocurre el proceso natural de cura. Esta afinidad de los polifenoles desempeña una importante acción en la inhibición de las enzimas, impidiendo de esta manera el crecimiento de algunos microorganismos (Haslan 1996).

3. LOS ESTUDIOS DE CASO

A través del método de observación participativa se acompañó cinco personas que ya tenían la tradición de utilizar el marañón como cicatrizante, desde la recolección de la planta hasta la cicatrización completa de la herida, pasando por la aplicación de la medicina. Se obtuvo la autorización de las personas a través del consentimiento informado (Anexo 1), conforme las resoluciones 196 y 251 del Consejo Nacional de Salud para la relación del trabajo de campo. Todo el proceso fue registrado en el diario de campo y en fotografías. Las personas fueron visitadas todos los días durante el proceso de cicatrización de la herida para la realización de la curación. A todas las personas involucradas en la investigación se les realizaron exámenes de sangre y evaluación de las condiciones de salud antes del inicio y durante el uso de la planta en el Hospital de Guarnição de Tabatinga con ayuda de los colaboradores del Laboratorio de Análisis Clínico, para obtener un perfil de la salud de cada voluntario.

El primer caso ocurrió durante una entrevista hecha el 27 de febrero de 2009 con una abuelita de 90 años en su hogar, cuando llegó su nieta (KCO) de 23 años de edad, quien tenía una herida abierta en su tobillo provocada por quemadura debido a un accidente de moto ocurrido el 04 de febrero de 2009. La joven también conocía la utilización del marañón como cicatrizante; a pesar de estar con la herida abierta aproximadamente un mes, sin mejora, no se había acordado de utilizar la planta medicinal.

KCO ya había utilizado en la herida medicinas alopáticas tales como Sulfadiazina de plata 1%, polvo específico para tratamiento de heridas, y Rifocina Spray (antibiótico), pero sin buenos resultados. Entonces, a partir del conocimiento de su abuela sobre el efecto terapéutico del marañón como cicatrizante de heridas y después de acordarse de eso, aceptó ser voluntaria para participar de la investigación y empezó a tratar su quemadura con el extracto bruto de hojas hecho artesanalmente del *Anacardium occidentale* L.

Cabe aclarar que no es objetivo de esta investigación analizar en qué tipo de herida la planta es más o menos eficaz, o si produce efectos más o menos rápido que las medicinas alopáticas, pero sí analizar cómo el pueblo utiliza el *Anacardium occidentale* L. como tratamiento cicatrizante de heridas. Por eso ciertas variables no fueron tenidas en cuenta, tales como etiología de las heridas o edad y género de las personas, a pesar de haber sido hecho el registro de esta variable para su control.

El voluntario del segundo estudio de caso es SNS, un señor de 44 años, con diagnóstico médico de lepra desde hace aproximadamente dos años; presentaba lesiones circunscritas y difusas característica de lesiones dimórficas

(Candido 2006). No estaba utilizando ningún tratamiento alopático tópicamente, solo la planta, y presentó un buen resultado con el uso del marañón.

El tercer estudio de caso fue el más difícil, pues se trataba de un señor parapléjico como consecuencia de un accidente motociclístico ocurrido en noviembre de 2008. Después de permanecer hospitalizado en la ciudad de Manaus aproximadamente tres meses, ANS, de 40 años, adquirió tres lesiones en el coxis, y la parte externa de los muslos, muy extensas y profundas, llamadas “úlceras por presión”, que actualmente presentan una buena evolución con el uso del *Anacardium occidentale* L., pero como la causa de las lesiones permanece presente, el tratamiento es más largo y en consecuencia más difícil, a pesar de los resultados positivos.

El cuarto estudio de caso es ECR, 89 años, señora diabética, muy enferma, con una lesión en la pierna izquierda conocida como úlcera vascular, debido a la dificultad en la circulación sanguínea.

El último estudio de caso, muy interesante por tratarse de una herida rara conocida como gangrena de Fournier, el señor TPS, 48 años, presentaba una lesión profunda en la región inguinal derecha.

A. PRIMER ESTUDIO DE CASO

Voluntario: KCO.

Edad: 23 años.

Escolaridad: Bachiller incompleto.

Lugar de nacimiento: Tabatinga- AM- Brasil.

Condiciones de salud: Saludable.

Origen de la herida: Quemadura por accidente con moto.

Inicio de herida: 04 de febrero de 2009.

Tiempo de la herida: 27 días (en tratamiento alopático con Sulfadiazina y Rifampicina, sin éxito).

Descripción de la herida: Quemadura de 2º grado en tobillo externo derecho de causa traumática, con presencia de señales de infección (edema, rubor, calor, dolor) y puntos de necrosis, herida bastante seca sin presencia de tejido de granulación, de 3,5 x 2,5 cm².

QUEMADURAS

Se consideran quemaduras las lesiones producidas por calor, líquidos cáusticos, gases irritantes, superficies calientes, frío, por atrito o por radiación, e implican algunos riesgos a la salud del individuo relacionado principalmente con la extensión del área quemada (Gomes 1995).

La lesión provocada por la quemadura puede ser definida conforme a la profundidad y extensión, siendo clasificada en primer grado cuando compromete solamente la epidermis, presentando eritema y dolor, de segundo grado cuando afecta la epidermis además parte de la dermis, provocando la formación de flictenas y de tercer grado cuando alcanza todas las estructuras de la piel, presentándose blanca o negra, poco dolorosa y seca (Gomes 1995).

Las principales alteraciones fisiológicas que ocurren en el organismo como consecuencia de lesiones de quemaduras son el aumento de la permeabilidad capilar y el edema. La lesión térmica determina la exposición del colágeno en el tejido traumatizado propiciando la liberación de histamina; esta, juntamente con la liberación de otras cininas, activa el sistema del ácido araquidónico, liberando así prostaglandinas. Todos esos mediadores

inflamatorios aumentan la permeabilidad capilar a los líquidos, ocasionando consecuentemente el edema.

Complicaciones frecuentes en pacientes víctimas de quemaduras son infección del área quemada, complicaciones pulmonares y cardiovasculares. La infección en el área quemada es un problema importante en el tratamiento de las quemaduras, inclusive pudiendo amenazar la vida (Cabrera 1996).

El tratamiento establecido para los casos de quemadura depende del grado de comprometimiento del organismo, así como de la clasificación de las lesiones, pero las medidas iniciales más comunes son la reposición del volumen de líquido, profilaxis contra el tétano y analgesia. Las heridas son tratadas con limpieza mecánica utilizando agentes tópicos y en algunos casos apósitos oclusivos.

El termo-agente tópico es una sustancia aplicada en la superficie externa de la piel, que puede o no tener acción antimicrobiana e incluso puede hacer desbridamiento químico. En la literatura específica es indicado el uso de Sulfadiazina de Plata 1% para el tratamiento tópico de quemaduras con el fin de desbridar tejidos con necrosis y combatir las infecciones locales. La Sulfadiazina de Plata es un compuesto de nitrato de plata y sulfadiazina del sodio, muy eficaz contra una larga microbiota de Gram-negativas tales como *Escherichia coli*, *Enterobacter*, *Klebsiella sp.* y *Pseudomonas aeruginosa*, y bacterias Gram-positivas como *Stafilococcus aureus* y *Candida albicans* (Ward 1995).

Otras cremas utilizadas en el tratamiento de las heridas son el acetato de Sulfonamida 10%, la Crema de Gentamicina 0,1% y la Nitrofurazona 0,2%; esta última no se utiliza ya en los EEUU, pero en algunos servicios de salud en

Brasil aún es usado con eficacia bacteriostática, aunque menor que de la Sulfadiazina de Plata 1%.

Entre otras opciones para el tratamiento de heridas relatadas la literatura recomienda el uso de pomadas enzimáticas y de Ácidos Grasos Esenciales (AGE), los cuales son compuestos por ácido linoléico, ácido caprílico, vitamina A, E y lecitina de soja que actúan cambiando reacciones inflamatorias e inmunológicas, alterando funciones de los leucocitos y acelerando el proceso de granulación de los tejidos (Subrahmayam 1996).

Productos naturales como miel y papaína también son usados en el tratamiento de quemaduras, propiciando rapidez en la disminución de la congestión pasiva y el edema local, estímulo de la epitelización y granulación tisular y acción antibacteriana (Subrahmayam 1996).

TRATAMIENTO Y SEGUIMIENTO

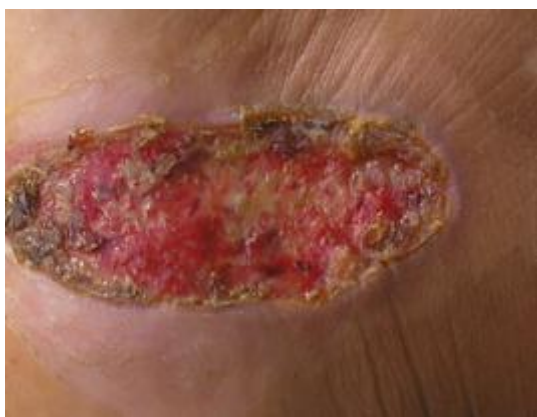

Foto 2 – Herida KCO antes del tratamiento con el té de *Anacardium occidentale* L.

El 03 de marzo de 2009, después de la realización de los exámenes de sangre y evaluación de la salud de la voluntaria, así como la formalización de la autorización para la investigación y la orientación de cómo sería hecha la misma, KCO empezó a tratar la herida solamente con *Anacardium occidentale*

L. de acuerdo con la manera y la costumbre del pueblo amazónico de Tabatinga y con la ayuda de su abuela.

La planta *Anacardium occidentale* L. fue recolectada del árbol localizado en el patio de la casa de la abuelita de KCO; ella recolectó seis hojas pequeñas y nuevas (jóvenes) y las lavó en agua corriente; después las puso a cocinar en aproximadamente 300 ml de agua por 15 minutos en fuego bajo con la olla cubierta y dejó enfriar. Después coló y puso el líquido en un recipiente seco y limpio. Con este té me dijo que bañaría la herida todos los días hasta cicatrizar y lo almacenaría en la nevera hasta el término.

Todos los días a las 5:00 pm. se acompañaba la realización de la curación por la abuela de la paciente con el té hecho del marañón. La herida se lavaba con solución salina 0,9%, se secaba y después se colocaba el té sobre el lecho de la herida; se cubría con gasa y amarras hasta el día siguiente. Ese procedimiento continuó por nueve días, al décimo día la abuela puso un emplasto hecho con la cáscara del pedúnculo del marañón, lo cual presentó una respuesta muy buena; al día siguiente la parte de la herida donde fue depositado el emplasto estaba completamente cicatrizada, como se observa en las fotos (Fotos 5 y 6).

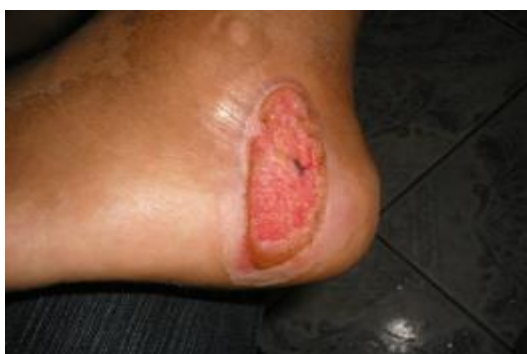

FOTO 3 - Quinto día de tratamiento con té de *Anacardium occidentale* L. en KCO.

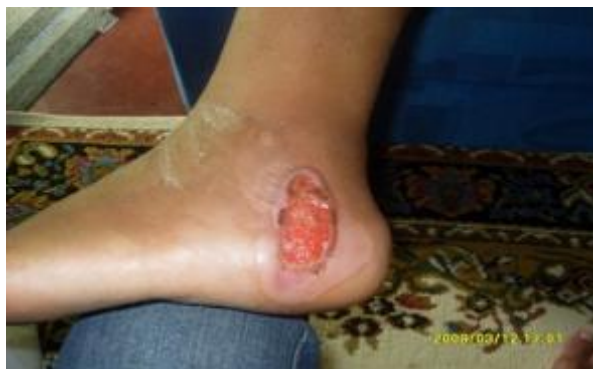

FOTO 4 – Noveno día de seguimiento del tratamiento con el té de *Anacardium occidentale* L. en KCO.

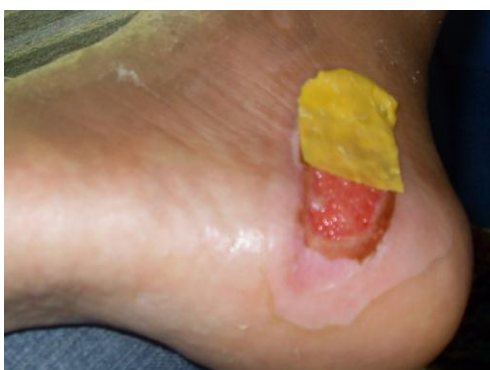

FOTO 5 - Décimo día de tratamiento – apósito hecho en KCO con la cáscara del pedúnculo de *Anacardium occidentale* L.

En el decimoprimer día se sugirió que no aplicase más el extracto acuoso de *Anacardium occidentale* L., pues la herida ya había producido mucho tejido de granulación y podría ultrapasar los bordes de la piel ocasionando una cicatrización antiestética. A partir de este día la herida se lavaba con solución salina 0,9% y se cubría con apósito. Al decimoquinto día la herida estaba completamente cicatrizada por segunda intención (Foto 7).

El proceso de cicatrización fue acompañado todos los días hasta el término del tratamiento desde el punto de vista clínico, observando señales de infección tales como presencia de edema, dolor, calor, así como la medición del lecho del área de la herida, utilizando un paquímetro.

La contracción de la herida fue evaluada a través de la ecuación propuesta por Prata (1988): $A = p.R.r$, donde A representa el área, R el radio mayor y r el radio menor de la herida. El cálculo del área de contracción de la herida fue expresado a través de porcentaje, así como el índice de cicatrización, utilizando las ecuaciones propuestas por Ramsey (1995): $100 \times (W_o - W_i) / W_o = M \pm dp$, donde W_o = área inicial de la herida en el primer día de curación y W_i = área del lecho de la herida en el 5º, 9º y 13º día de tratamiento. Los resultados obtenidos fueron expresados como media (+/-) desvío padrón (M +/- dp).

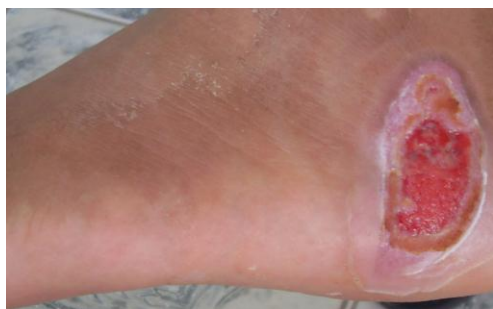

FOTO 6 – Décimo primer día de tratamiento con *Anacardium occidentale* L. en KCO.

La evaluación macroscópica de la herida permitió evidenciar después de 24 horas de la aplicación del emplasto de *Anacardium occidentale* L. la formación de costras en los bordes de la herida y presencia de tejido de granulación en el centro de la misma, así como la disminución de los signos de flogosis. La utilización de polisacáridos como biomateriales es ventajosa, pues interfieren favorablemente en la respuesta inmune, así como en el proceso

cicatricial (Ratner 2004). La cáscara del pedúnculo presenta en su composición polisacáridos (Fujita 2008) factor que favoreció la inmediata respuesta orgánica.

Resultados en el área de contracción del lecho de la herida pueden demostrar que el proceso de cicatrización en comparación con el tratamiento anterior usado por la paciente fue más eficaz. El primer día el área mediana era de $2,50 \pm 0,41 \text{ cm}^2$, a partir del quinto día se observó una reducción gradual en el área de la herida y en el noveno día el área media era $2,14 \pm 0,48 \text{ cm}^2$. Se observó contracción de los tejidos con el porcentaje de 6,35% y 14,38% respectivamente. Las heridas presentaron tejido de granulación y total repitelización del área afectada hasta la cicatrización total en el decimoquinto día de tratamiento.

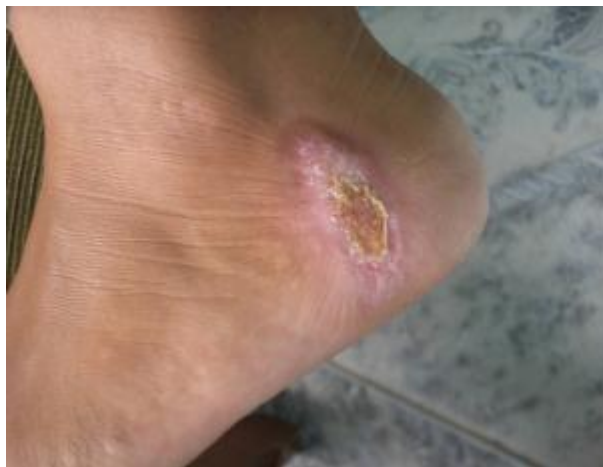

FOTO 7 – Decimoquinto día de tratamiento. Herida de KCO cicatrizada.

B. SEGUNDO ESTUDIO DE CASO

Voluntario: SNS

Edad: 44 años.

Escolaridad: Analfabeto.

Lugar de nacimiento: Santa Helena (Río Yavarí) - AM- Brasil.

Condiciones de salud: Portador de lepra.

Tipo de lesiones: Úlceras lepromatosas.

Inicio de herida: 20 de marzo de 2009.

Tiempo de la herida: 45 días

Descripción de la herida: Varias lesiones difusas con aspecto circunscrito. Piel con color herrumbre y presencia de nódulos.

LEPRA

Lepra es una enfermedad infecciosa, producida por el *Mycobacterium leprae*, que se desarrolla de forma crónica; es poco contagiosa y afecta la piel, las mucosas y el sistema nervioso periférico. Es una dolencia endémica en el Brasil y de relevancia para la salud pública por causar deformaciones físicas permanentes (Foss 1999).

La enfermedad puede presentar diversas manifestaciones cutáneas tales como máculas hipocrómicas con presencia de alteraciones de la sensibilidad táctil y dolorosa, lesiones circunscritas y difusas, pudiendo presentar infiltraciones no uniformes y formación de pequeños nódulos y placas, placas eritematosas, edema y piel de coloración marrón o herrumbre (Candido 2006).

Por las características de las alteraciones cutáneas o aspectos específicos es posible indicar la lepra: lesión macular indica la fase inicial de la enfermedad; el aspecto circunscrito revela lesión tuberculosa; la característica difusa es indicativa de lesión virchowiana; el aspecto circunscrito y difuso caracteriza la lesión dimórfica y la coloración de la piel indica el aspecto virchoviano o dimorfo-virchoviano (Talhari 1997).

En las lesiones cutáneas es posible la aparición de complicaciones secundarias como la infección local. En este caso es imprescindible el tratamiento tópico, además del tratamiento clínico con el esquema poli-quimioterápico, prevención de incapacidades físicas, supresión de surtos reaccionales, rehabilitación física y psicosocial (Talhari 1997).

Para el tratamiento tópico varias sustancias son utilizadas de acuerdo con la evolución y clasificación de la enfermedad tales como: Sulfadiazina Ag, nitrato cérico, colagenase, fibrinolisisina, ácido linoléico, ácido ricinoléico, papaína, hidrogel y alginato de calcio (Candido 2006).

TRATAMIENTO Y SEGUIMIENTO

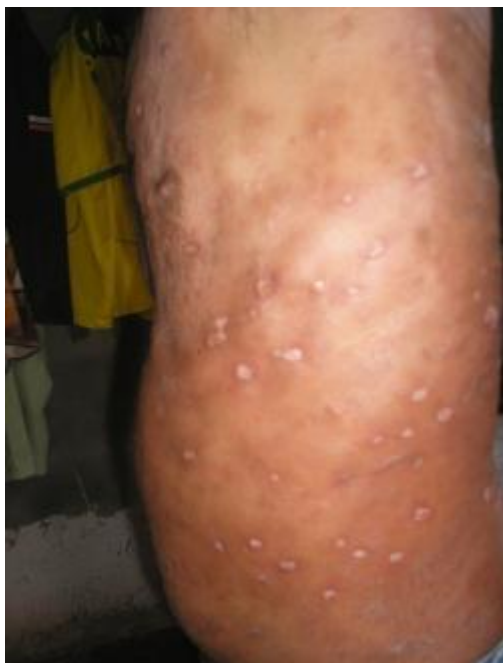

FOTO 8 – Aspecto de las lesiones SNS antes del tratamiento con el marañón.

SNS es una persona muy activa en sus labores domésticas, pero se encuentra recibiendo beneficio del gobierno debido a su enfermedad. En los momentos de actividad de la enfermedad que en él se manifiesta, casi siempre

con dolor en las piernas, dolores de cabeza, fiebre y heridas generalizadas por el cuerpo, se queda sin fuerzas para el trabajo y desanimado.

Utiliza para el tratamiento de lepra la quimioterapia específica y prednisona 20mg al día y para las heridas ocasionadas por la lepra siempre utilizó el marañón para cicatrizarlas. Refiere que aprendió a utilizar el marañón para cicatrizar heridas cuando aún era un niño, pues siempre que él o sus hermanos se herían su madre hacía un té con la cáscara del árbol de marañón y bañaba la herida con la medicina casera por la mañana y por la noche antes de acostarse.

Hace dos años que su dolencia fue diagnosticada como lepra por los médicos de la Unidad Básica de Salud – Tancredo Neves-Comunicações y a lo largo de este tiempo ha abandonado el tratamiento por varias veces; además ya pasó por varias recaídas.

Se encontraba muy debilitado, cansado, la piel oscurecida (herrumbre) y presencia de varias lesiones lepromatosas diseminadas por el cuerpo, con aspecto circunscrito y presencia de señales de flogosis. SNS en este momento no estaba tratando las heridas porque no tenía disposición para preparar el té de marañón, además no tenía disponible el árbol para coger la cáscara.

Su hermana NNA se presentó para ayudar a tratar de manera tradicional las lesiones de su hermano de acuerdo como aprendió con su madre, ya que SNS no tenía condiciones en el momento de preparar la medicina casera. A continuación de las formalidades para el registro de ese tratamiento, NNA, hermana del voluntario, empezó a cuidar de las heridas de SNS con *Anacardium occidentale* L.

La hermana de SNS consiguió cáscaras del árbol de marañón en el patio de la casa de una vecina que prontamente le cedió la cantidad necesaria para preparar la medicina tradicional y tratar las heridas de SNS. NNA sacó del árbol tres pedazos de 3x3 cm. Para cada día utilizaba un pedacito recolectado para hacer el té, después de lavada la cáscara del árbol la dejaba secar al sol por una mañana y por la tarde preparaba el té cocinando la cáscara del árbol de *Anacardium occidentale* L. durante aproximadamente treinta minutos en medio litro de agua. Ya frío lo colaba, dejaba enfriar y lo almacenaba en un recipiente de vidrio limpio.

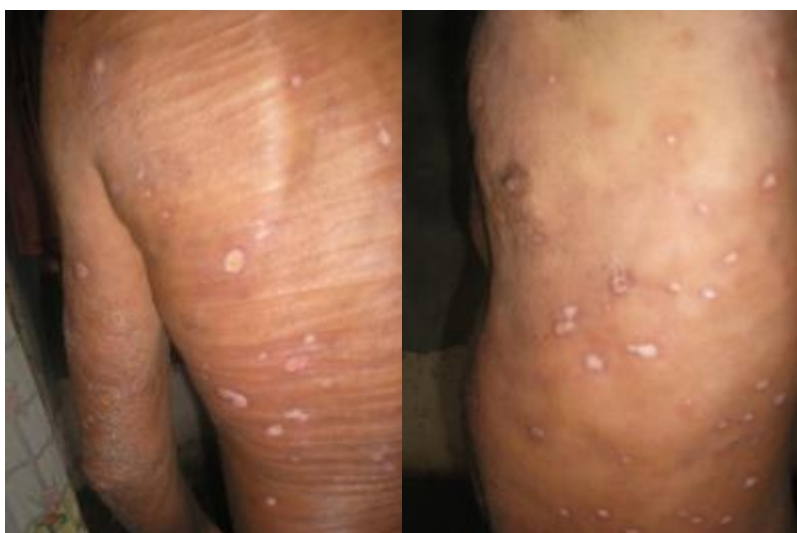El señor afligido de la lepra se bañaba con el té del marañón por la mañana y por la noche antes de acostarse. El tratamiento continuó por diez días hasta que las heridas estaban completamente cicatrizadas.

El seguimiento del caso fue diario a través de visita para registrar la evolución cicatricial después de los baños con el marañón. Fueron tenidos en cuenta la presencia de señales de flogosis, el estado general del voluntario y la disminución de las heridas circunscritas por el cuerpo, las cuales fueron medidas por cantidades de heridas por unidad de acuerdo con la parte del cuerpo acometido (brazos, piernas, abdomen, espalda).

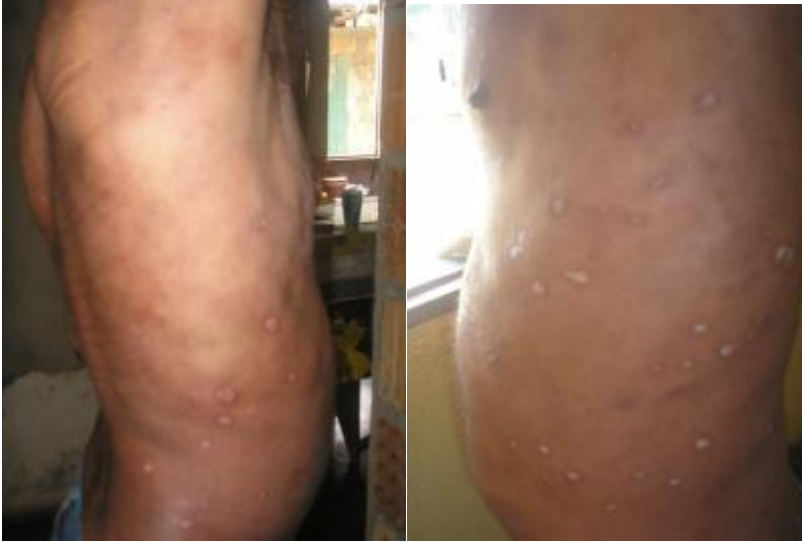En los tres primeros días del tratamiento casero con el marañón, SNS presentó fiebre, edema y dolores en las piernas, las heridas estaban sin señales de flogosis y humores. A partir del quinto día de tratamiento la presencia de heridas empezó a disminuir hasta la completa cicatrización en el décimo día (Ver fotos nº 12, 13 y 14).

Número de lesiones por parte del cuerpo antes del tratamiento	Días de tratamiento con el té de marañón	Número de lesiones por parte del cuerpo en el transcurso del tratamiento
28 p/campo (brazo izquierdo)	03 días	21 p/campo (brazo I)
36 p/campo (brazo derecho)	05 días	23p/campo (brazo D)
41p/campo (espalda)	07 días	16p/campo (espalda)
48 p/campo (abdomen)	10 días	00p/campo (barriga)

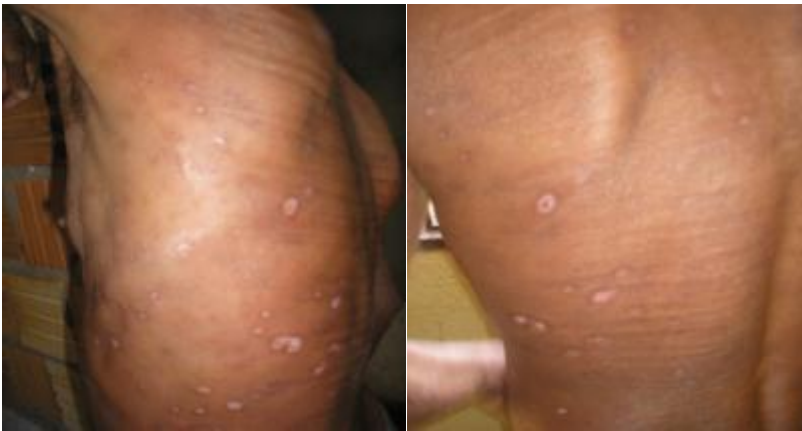Cuadro nº 3 –Seguimiento del número de lesiones por campo (diámetro de 10 cm) de partes del cuerpo durante el tratamiento.



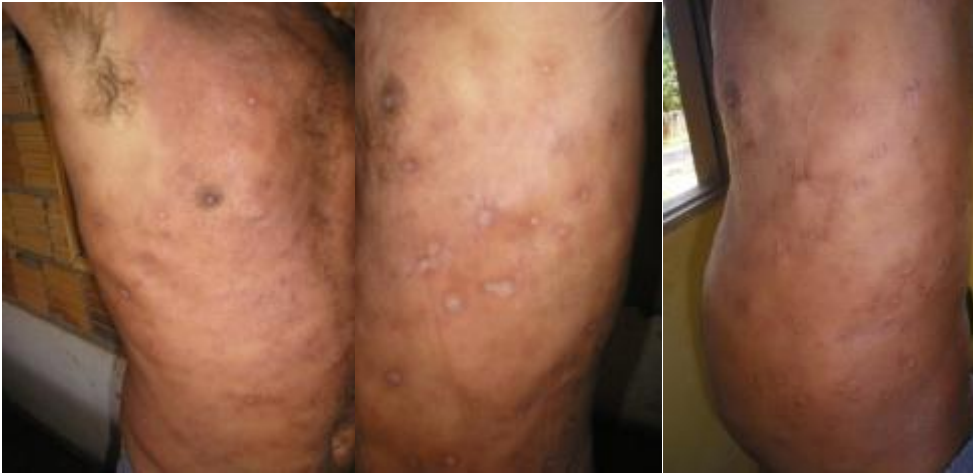FOTOS 9 - El tercer día de tratamiento casero con el té de *Anacardium occidentale* L. a SNS.



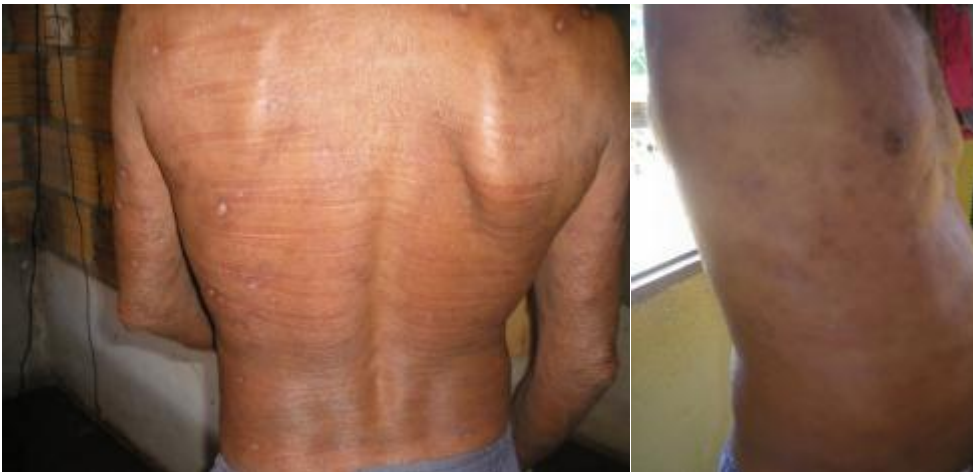FOTOS 10 - El quinto día de tratamiento con el té de *Anacardium occidentale*
L. a SNS.



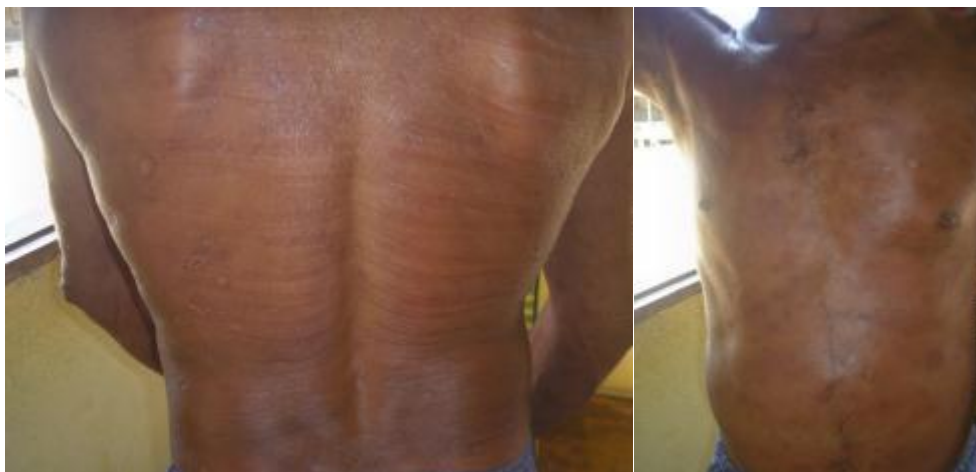FOTOS 11 - El séptimo día de tratamiento con el té de *Anacardium occidentale*
L. a SNS.



FOTOS 12 – El décimo día de tratamiento con el té de *Anacardium occidentale*
L. Heridas de SNS completamente cicatrizadas.



FOTOS 13 – El décimo día de tratamiento con el té de *Anacardium occidentale*
L. Heridas de SNS completamente cicatrizadas.



FOTOS 14 – El décimo día de tratamiento con el té de *Anacardium occidentale*
L. Heridas de SNS completamente cicatrizadas.

C. TERCER ESTUDIO DE CASO

Voluntario: ANS

Edad: 40 años.

Escolaridad: Primaria completa

Lugar de nacimiento: Tabatinga - AM- Brasil.

Condiciones de salud: Paraplejía.

Origen de las heridas: Úlceras por presión.

Inicio de heridas: diciembre de 2008.

Tiempo de las heridas: Más de seis meses.

Descripción de la herida: Lesiones profundas, largas con bordes irregulares en el coxis, y la parte externa de los muslos. Presenta señales de necrosis.

ANS vive con su esposa, dos hijos y su hermano en una casa en el barrio Tancredo Neves-Comunicações en la ciudad de Tabatinga – AM. Su

historia de vida es muy triste, pero como en todo acontecimiento él pudo sacar enseñanzas importantes.

El voluntario de este estudio de caso sufrió un accidente que lo dejó parapléjico. Trabajaba como mototaxista para mantener a su familia y en la noche del 25 de noviembre del 2008, cuando ANS volvía borracho para su vivienda, sufrió un accidente de moto al hacer una curva próxima a su casa.

Al intentar levantarse ya no sentía las piernas, entonces fue encaminado al hospital, donde permaneció dos días y fue trasladado a la ciudad de Manaus para hacer los exámenes más complejos. Allá fue diagnosticada lesión en la médula cervical y quedó hospitalizado por tres meses, en los que desarrolló las heridas en su cuerpo debido la permanencia prolongada en la cama.

Después del acontecimiento ANS quedó dependiente de su esposa e hijos para cuidarlo. Adelgazó, se sentía feo y deprimido. Su esposa tuvo que empezar a trabajar para mantener la familia junto al hijo mayor, además pasó a cuidar de su esposo como un niño, con mucho cariño y amor.

Hoy ANS llora cuando cuenta su historia, cree que un día volverá a andar por la misericordia de Dios. Vive sus días en casa viendo televisión, alternando entre la silla y la cama, y su objetivo actual es curar las heridas con el marañón para que pueda salir de casa en silla de ruedas y obtener una mejor calidad de vida.

El señor ANS posee tres heridas profundas, largas con bordes irregulares en el coxis y en los músculos externos, lugares que quedan en contacto directo con la cama; la presión continua ejercida por el cuerpo sobre la superficie disminuye la circulación sanguínea ocasionando las lesiones, las cuales son de difícil tratamiento debido a que la causa de origen persiste.

ÚLCERAS DE PRESIÓN

Las úlceras de presión son ocasionadas por la permanencia prolongada del individuo en una misma posición, debido al déficit de la movilidad, pudiendo agravar cada día si no disminuye la presión. Las preeminencias óseas del cuerpo son los sitios frecuentemente afectados. La úlcera es causada por isquemia de las estructuras subyacentes de la piel, grasa y muslos, como resultado de la presión constante y prolongada (Fernandes 2000).

La fisiología de las úlceras de presión consiste en presión, anoxia e isquemia de los tejidos, con posterior necrosis de las células ocasionando ulceración, infección, sepsis, acometimiento de la estructura subyacente, condición de rápida evolución.

Varios son los factores responsables del surgimiento de esas lesiones, tales como: inmovilidad, edad avanzada, presión prolongada, fricción, traumatismos, desnutrición, edema, infección, deficiencia de vitaminas entre otros (Fernandes 2000).

Las ulceraciones son clasificadas en cuatro niveles: primero, cuando la piel se encuentra intacta, pero con la presencia de rubor y discreta maceración; el segundo nivel presenta pérdida de la espesura de la piel, con presencia de abrasión, ampolla o ulceración superficial; en el tercer nivel la epidermis, dermis y tejido subcutáneo son acometido, y en el cuarto nivel, más grave, la lesión presenta necrosis, destrucción de los músculos, huesos y estructuras de soporte como ligamentos y cápsula articular (Fernandes 2000).

Para establecer el tratamiento de una úlcera de presión es necesario previamente la correcta evaluación y clasificación de la lesión. En el mercado

hay varias medicinas disponibles para el tratamiento de lesiones, desde los simples protectores cutáneos hasta curas con base en alginato de calcio, hidrocoloides, etc., pero el costo de estos tratamientos es demasiado alto, lo que estimula a las personas a buscar alternativas para los largos tratamientos de ese tipo de heridas. En la literatura se encuentran referencias del uso de azúcar, miel, clara de huevo y papaína para tratamiento de lesiones en la medicina tradicional a partir del conocimiento popular, lo que estimuló el desarrollo de la investigación sobre el uso del marañón como cicatrizante de este tipo de heridas.

TRATAMIENTO Y SEGUIMIENTO

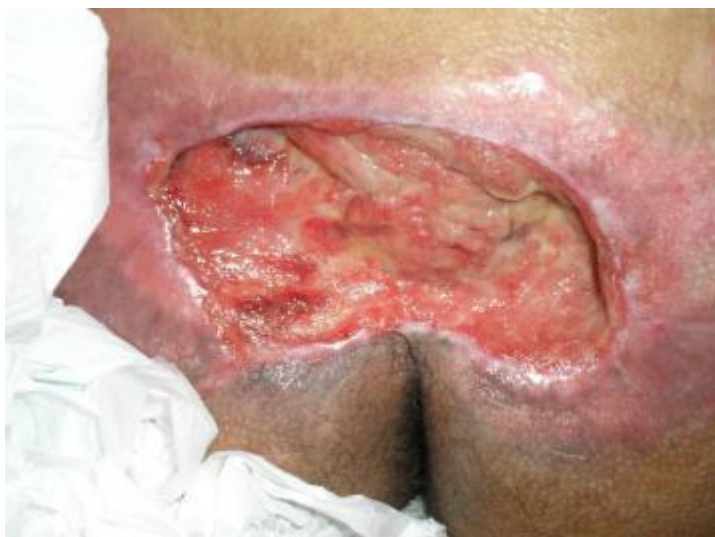

FOTO 15 – Herida en el coxis de ANS al inicio del tratamiento con *Anacardium occidentale* L.

Este sin duda fue el estudio de caso más largo y más difícil de acompañar, pues a pesar de poder comprobar la eficacia del marañón como

facilitador de la cicatrización de las heridas del voluntario ANS, participar de la rutina diaria de la familia del voluntario, de los momentos de tristeza, desánimo y deseos de desistir de la vida, fue una experiencia conmovedora en estos nueve meses.

Para ANS el marañón no es solamente una planta que puede ser usada como medicina, es sinónimo de esperanza, de cura y libertad. ANS refiere que ser parapléjico limita su vida, pero las heridas lo imposibilitan de ir y venir en silla de ruedas; entonces, para él la planta está siendo liberadora, aunque el tiempo del tratamiento sea largo. Llorando, ANS dijo: “Tenho certeza que poderei sair de minha cama usando o caju em minhas feridas... vejo que ele resolve que cicatriza minhas feridas... é demorado porque são muito grandes... mas tenho certeza que vai curar”.

El voluntario necesita apoyo de la familia para la preparación de la medicina con el marañón, como también para la realización de las curaciones. Su mujer, junto a los dos hijos, son las personas que cuidan de él, desde la preparación de la medicina hasta la realización de las curaciones.

Fueron aproximadamente nueve meses en que diariamente se pudo acompañar la vida diaria de esta familia y percibir la importancia de esta planta en la vida de ellos. Todos los días por la mañana la señora prepara la medicina después de su hijo recoger hojas o partes del tallo del árbol del marañón en el patio de la casa de una vecina. A veces hacía el té con las hojas del marañón cocinando de 15 a 20 minutos, y otras cocinaba el tallo del árbol por 40 minutos aproximadamente y dejaba descansar y enfriar hasta la hora de la realización de la curación de las heridas.

Ellos creen que utilizando partes diferentes de la planta pueden conseguir más beneficios, o sea, aun sin conocer la distribución de los principios activos en las plantas, aciertan a través del saber popular. La cura de las heridas del señor ANS es hecha un día con té de las hojas y al día siguiente con el té del tallo del árbol del marañón. El color del té cambia de acuerdo con la parte de la planta utilizada, el de las hojas es claro y límpido y el de los tallos rojizo.

Los materiales que utilizan para la curación son gasas esterilizadas, suero fisiológico y la medicina casera hecha con el marañón; la herida se limpia con el suero y es bañada con el té de marañón, después son colocadas gasas esterilizadas embebidas con el té y cubiertas con esparadrapos.

El acompañamiento de la evolución de las heridas fue hecho a través de la medición del área del lecho de las heridas del segundo al noveno mes de tratamiento.

También se realizó registro fotográfico de la evolución de las heridas; las fotos no fueron manipuladas, solo se realizó disminución proporcional del tamaño.

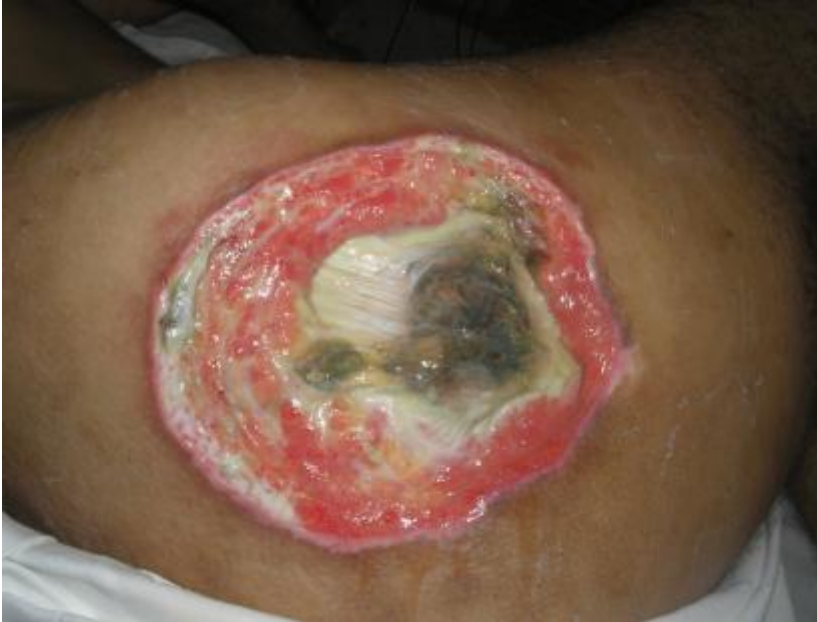

FOTO 16 – Herida en el muslo derecho de ANS, inicio del tratamiento con *Anacardium occidentale* L.

Las heridas del voluntario ANS son graves y de difícil curación, clasificadas en el cuarto nivel por presentar destrucción de las capas superficiales y profundas de la piel y de los músculos, además de la presencia de necrosis. El tratamiento es complicado debido a que la causa de las heridas permanece durante el mismo, o sea, la condición de inmovilidad del señor.

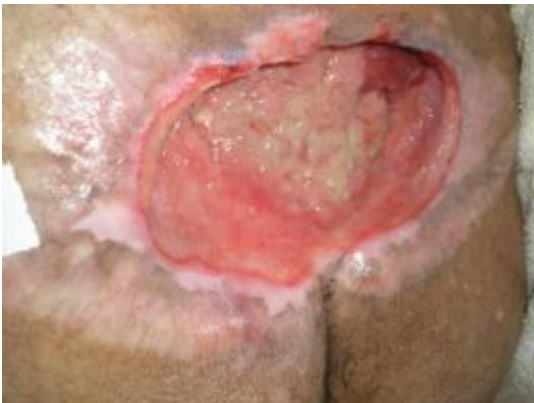

FOTO 17 – Segundo mes de seguimiento del tratamiento al ANS con *Anacardium occidentale* L.

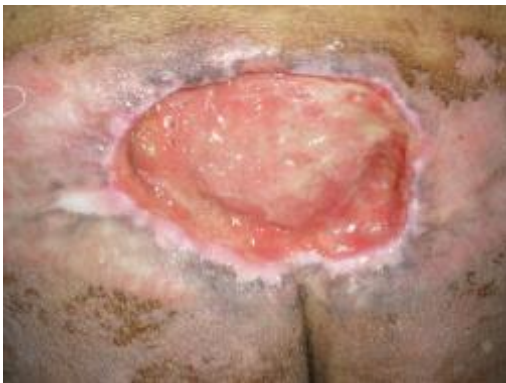

FOTO 18 – Tercero más de seguimiento del tratamiento al ANS con *Anacardium occidentale* L.

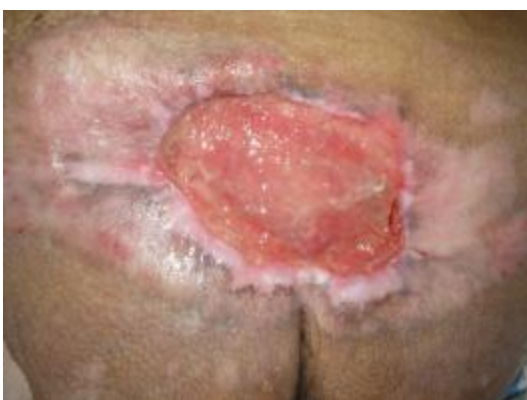

FOTO 19 – Cuarto más de seguimiento del tratamiento al ANS con *Anacardium occidentale* L.

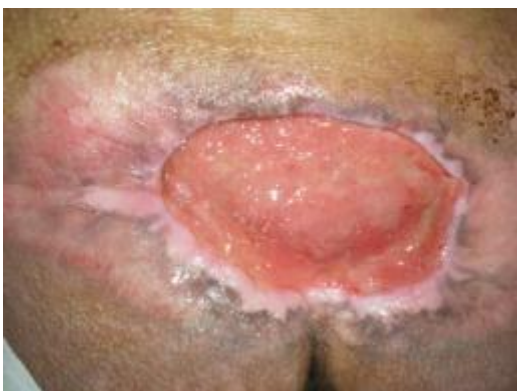

FOTO 20 – Quinto más de seguimiento del tratamiento al ANS con *Anacardium occidentale* L.

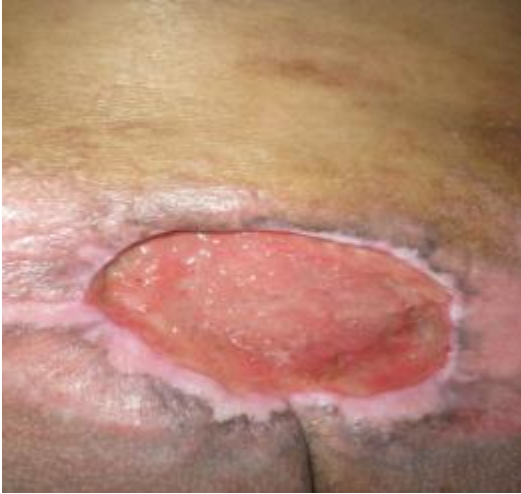

FOTO 21 – Sexto mes de seguimiento del tratamiento al ANS con *Anacardium occidentale* L.

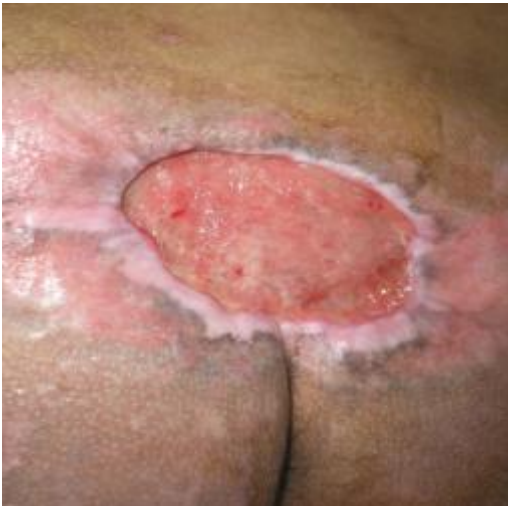

FOTO 22 – Séptimo mes de seguimiento del tratamiento al ANS con *Anacardium occidentale* L.

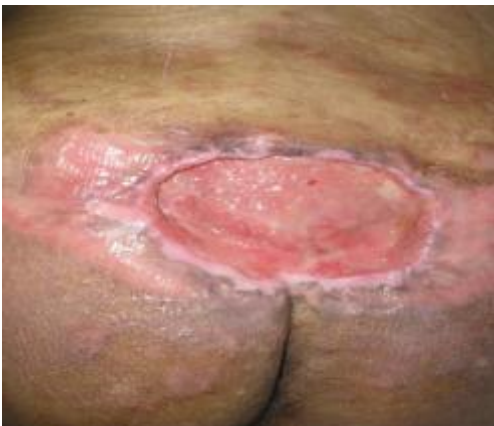

FOTO 23 – Octavo mes de seguimiento del tratamiento al ANS con *Anacardium occidentale* L.

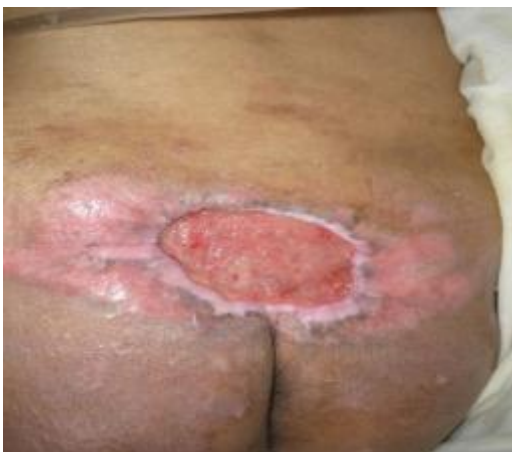

FOTO 24 – Noveno más de seguimiento del tratamiento al ANS con *Anacardium occidentale* L.

4 – Evolución de la herida del muslo externo (ANS).

Localización de la herida	Inicial	2° mes	3° mes	4° mes	5° mes	6° mes	7° mes	8° mes	9° mes
Coxis	9.0 cm ²	8.6 cm ²	7.9 cm ²	6.3 cm ²	7.2 cm ²	5.9 cm ²	4.4 cm ²	3.6 cm ²	2.0 cm ²
Muslo externo	7.8 cm ²	6.9 cm ²	8.4 cm ²	7.3 cm ²	6.4 cm ²	5.5 cm ²	4.7 cm ²	2.9 cm ²	1.5 cm ²

Cuadro n° 4 – Resultados del tratamiento con el marañón de las heridas del voluntario ANS.

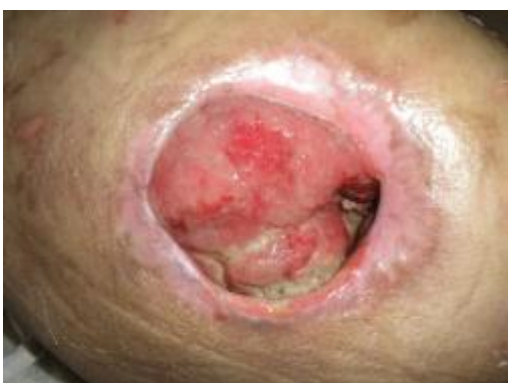

FOTO 25 – Segundo más de seguimiento del tratamiento al ANS con *Anacardium occidentale* L.

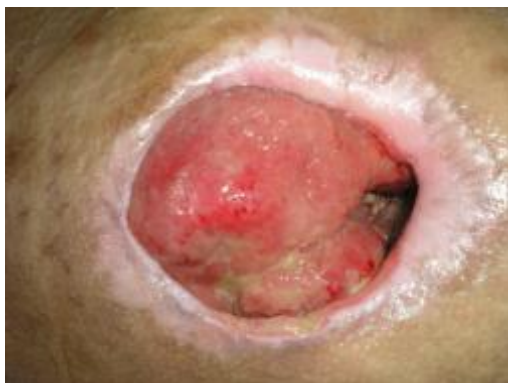

FOTO 26 – Tercero más de seguimiento del tratamiento al ANS con *Anacardium occidentale* L.

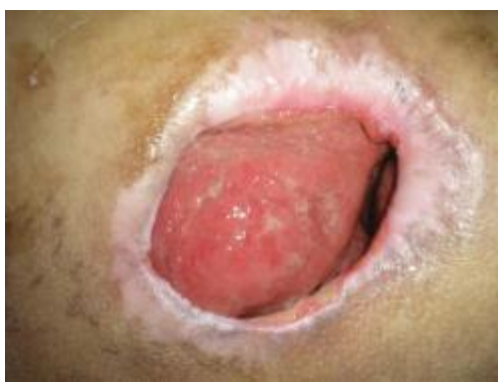

FOTO 27 – Cuarto más de seguimiento del tratamiento al ANS con *Anacardium occidentale* L.

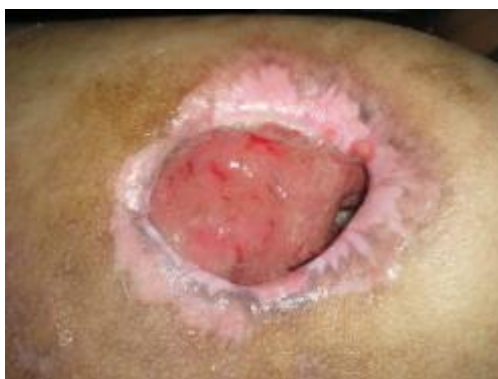

FOTO 28 – Quinto más de seguimiento del tratamiento al ANS con *Anacardium occidentale* L.

Durante la evolución del tratamiento con la medicina casera hecha con el té de marañón se observó que las heridas en el coxis y en el muslo externo

mejoraron considerablemente, no solo por la disminución de la talla, sino también por la ausencia de señales de infección y ausencia de necrosis. Es evidente la acción cicatrizante del extracto de hojas y cáscara del árbol, comprobada por la presencia de tejidos de granulación y contracción del área de la herida (Fotos nº15-32 y Cuadro 4).

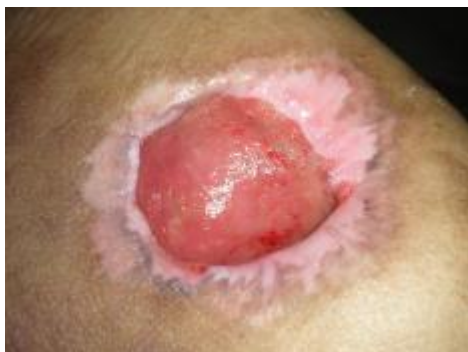

FOTO 29 – Sexto mes de seguimiento del tratamiento al ANS con *Anacardium occidentale* L.

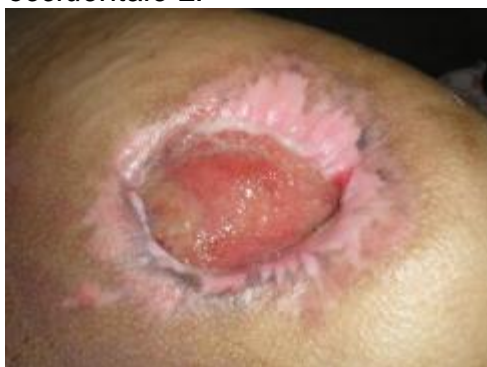

FOTO 30 – Séptimo mes de seguimiento del tratamiento al ANS con *Anacardium occidentale* L.

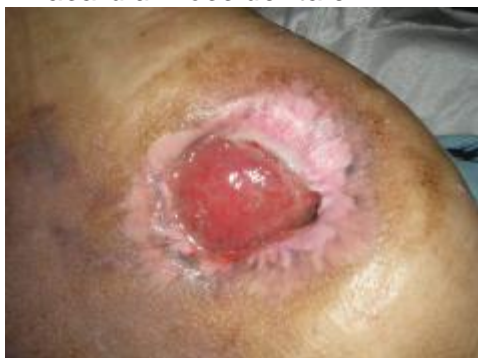

FOTO 31 – Octavo mes de seguimiento del tratamiento al ANS con *Anacardium occidentale* L.

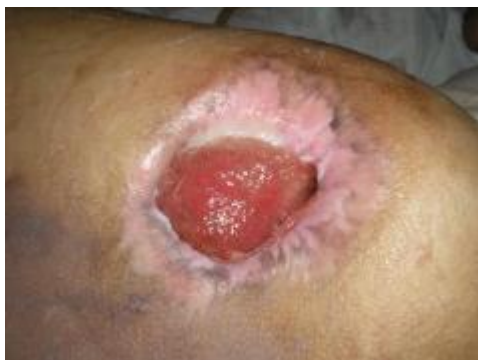

FOTO 32 – Noveno mes de seguimiento del tratamiento al ANS con *Anacardium occidentale* L.

D. CUARTO ESTUDIO DE CASO

Voluntaria: ECR

Edad: 89 años.

Escolaridad: Analfabeta

Lugar de nacimiento: Tabatinga - AM- Brasil.

Condiciones de salud: Enfermiza.

Origen de las heridas: Dificultad vascular.

Inicio de heridas: Marzo del 2008.

Tiempo de las heridas: Cinco meses.

Descripción de la herida: Herida de origen vascular en la pierna izquierda, presentando bordes irregulares, exudado, signos de infección y necrosis.

La voluntaria del cuarto estudio de caso, ECR, tenía 89 años cuando inició el tratamiento de la herida de origen vascular con el té de marañón. Estaba en cama, desorientada, portadora de diabetes e insuficiencia vascular,

atestada de exámenes médicos y de laboratorio, a causa de la herida en la pierna. La herida tenía una mala evolución de aproximadamente cinco meses antes del inicio del tratamiento con el marañón y presentó una mejora considerable después del tratamiento casero hecho por su hija mayor, que volvió del interior del Amazonas para cuidar a su mamá.

No pudimos establecer un contacto mayor con la voluntaria porque no respondía a los estímulos verbales, por causa de su enfermedad, pero a través de su familia pudimos saber que cuando la señora estaba saludable utilizaba plantas medicinales para tratamiento de varias enfermedades en personas de su familia; entre esas plantas ya había utilizado el marañón para tratar heridas, y fue así como su hija recibió el conocimiento popular sobre el tema y ahora lo elige como tratamiento para las heridas de su madre.

Se observó que la herida de la señora ECR estaba respondiendo al tratamiento casero con el marañón, pues las características negativas de la herida cambiaron, no presentaba más necrosis, exudación ni signos de infección como podemos observar a través de las fotos y seguimiento de la curación haciendo las mediciones pertinentes. Desafortunadamente la señora estaba cada día más enferma, empeorando su cuadro clínico general y la familia decidió no llevar a la señora al hospital para no prolongar más su sufrimiento, y en medio del estudio de caso, por motivos ajenos al tratamiento de la herida, la señora murió.

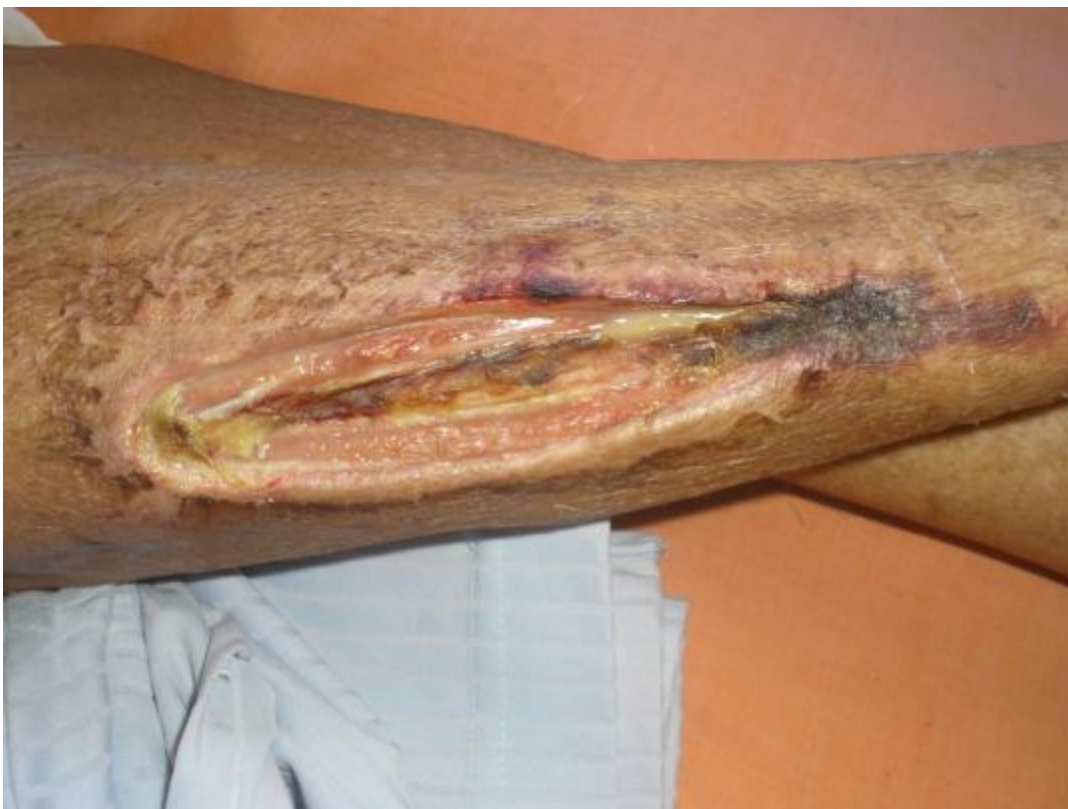

Foto nº 33 – Herida de ECR antes del inicio del tratamiento con *Anacardium occidentale* L.

HERIDAS DE ORIGEN VASCULAR

Las úlceras venosas son lesiones de difícil cicatrización y de fácil recurrencia, principalmente si son manejadas de manera errónea. La úlcera se origina por un deterioro de micro-circulación cutánea y según su etiología se clasifica en venosa y arterial.

Los factores etiológicos son varios, tales como: insuficiencia venosa crónica, antecedentes de várices, trombosis venosa profunda y superficial, hipertensión arterial, dislipemia. La mayoría de las úlceras de los miembros inferiores son ocasionadas por enfermedades venosas o arteriales, la mayor

prevalencia son las causas venosas, 60 a 70% de los casos, mientras que 10 a 25% de los pacientes son diagnosticados con insuficiencia arterial, pudiendo coexistir enfermedad venosa asociada (úlceras mixtas) y en otros 3,5% la causa de las ulceraciones no es identificada (Abbade 2005).

Las lesiones causan dolor que dificulta la movilidad y altera la propia imagen corporal y la calidad de vida de los portadores. Presenta mayor incidencia en mujeres mayores de 65 años con insuficiencia vascular.

Es importante hacer el diagnóstico diferencial entre los distintos tipos de úlceras vasculares para mejor conducción del tratamiento, el cual puede ser prolongado y en muchos casos su evolución es difícil de apreciar.

El tratamiento local de la úlcera es mantener limpia e hidratada la piel perilesional y en general los pies y piernas, pero para la cura de las lesiones vasculares es necesario la corrección de la patología de base, o sea la causa promotora.

Poliuretano, espumas poliméricas, hidrogeles, hidrocoloides, apósitos de silicona, carbón o plata y alginatos, son productos indicados para el tratamiento local de las úlceras de origen vascular de acuerdo con el grado de la herida (Arroyo 2003).

TRATAMIENTO Y SEGUIMIENTO

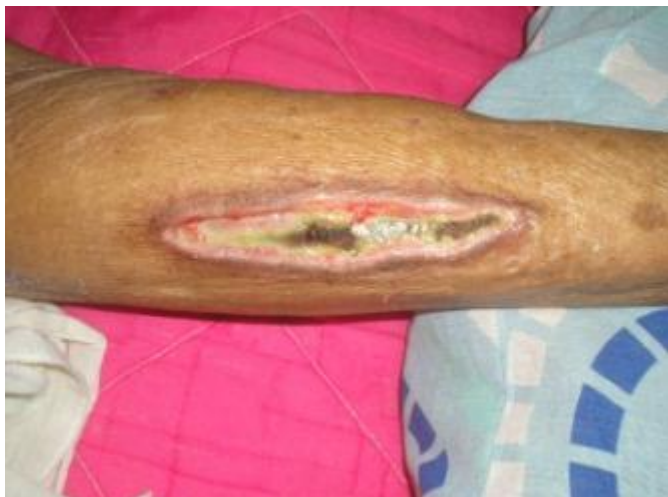

Foto nº 34 - Evolución del tratamiento de herida vascular de ECR, en el quinto día con té de *Anacardium occidentale* L.

Para la hija mayor de ECR el marañón es una planta milagrosa, pues dijo que hacía cinco meses que la madre estaba con la herida en la pierna y día tras día la herida solo empeoraba. Lamenta que su madre no alcanzara a ver la herida curada, pero admite que quedó muy feliz con la evolución del tratamiento con el marañón. Se culpa por haber estado lejos de su madre durante mucho tiempo, en el cual podría haber estado tratando la herida con la planta medicinal.

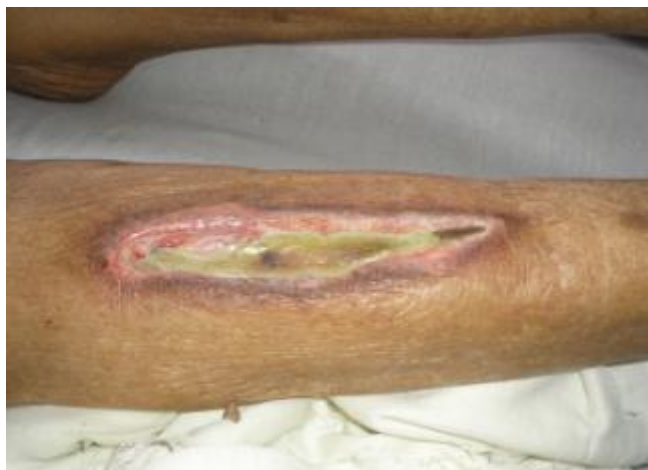

Foto n° 35 - Evolución del tratamiento de herida vascular de ECR, en el décimo día con té de *Anacardium occidentale* L.

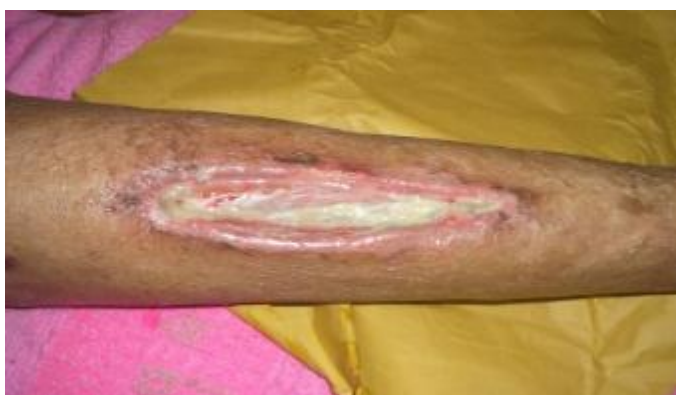

Foto n° 36 - Evolución del tratamiento de herida vascular de ECR, en el decimoquinto día con té de *Anacardium occidentale* L.

El marañón estuvo presente en la vida de ella desde la niñez. Ella y sus hermanos jugaban debajo de un árbol de marañón y su madre siempre les dijo que respetasen la naturaleza, pues según ella la naturaleza era la doctora de su vida.

Fueron 45 días de tratamiento casero con el marañón, en los que la hija de la voluntaria todos los días hacía dos veces el apósito de la herida de su madre, preparaba el té del tallo del marañón el día anterior, dejaba descansar

por aproximadamente 24 horas en la nevera y bañaba la herida con el té helado.

En el seguimiento del tratamiento hecho con el té de marañón se observó estímulo de la cicatrización de la herida, surgimiento de tejido de granulación, ausencia de signos de infección y necrosis antes presentes.

Macroscópicamente fue observado que después de cinco días de aplicación del té los tejidos necrosados desaparecieron, y que poco a poco fueron surgiendo fibrina y sucesivamente tejido de granulación.

La medición del lecho de la herida siguió los mismos patrones de los estudios de caso anteriores, utilizando como herramienta el paquímetro y las ecuaciones propuestas por Prata (1988): $A=p.R.r$ y Ramsey (1995): $100 \times (W_o - W_i) / W_o = M \pm dp$. El primer día de seguimiento del estudio de caso el área media de la herida era de 4.2 cm²; después de cinco días permaneció en la misma medida a pesar de la mejora en calidad de los tejidos, y ya en el décimo día de tratamiento el área media de la herida era de 3,9 cm², la medición en el decimoquinto día fue de 3,5 cm² y en el día 30 el lecho del área herida fue 2,5 cm².

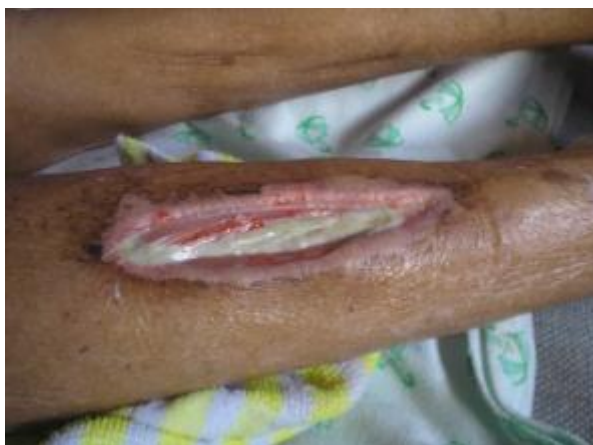

Foto nº 37 - Evolución del tratamiento de herida vascular de ECR, en el trigésimo día con té de *Anacardium occidentale* L.

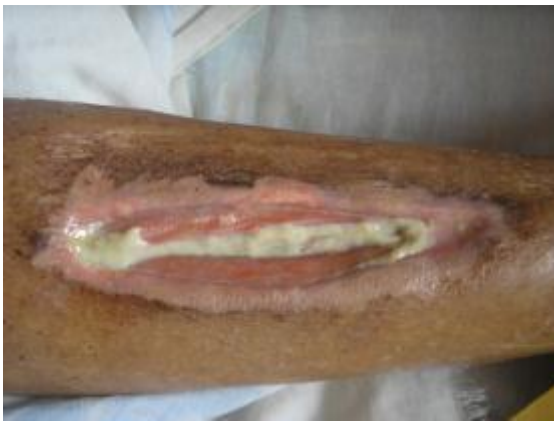

Foto nº 38 - Evolución del tratamiento de herida vascular de ECR, en el cuadragésimo quinto día con té de *Anacardium occidentale* L.

E. QUINTO ESTUDIO DE CASO

Voluntario: TPS

Edad: 48 años.

Escolaridad: Bachiller completo

Lugar de nacimiento: Tabatinga - AM- Brasil.

Condiciones de salud: Enfermo.

Causa de las heridas: Gangrena de Fournier

Inicio de heridas: Enero de 2009.

Tiempo de las heridas: Dos meses.

Descripción de la herida: Herida pos-síndrome de Fournier en la región inguinal derecha, presentando bordes irregulares y exudados.

TPS es un hombre de 48 años, casado, padre de seis hijos, tabatinguense, pensionado hace dos años debido a la presencia de una enfermedad diagnosticada como gangrena de Fournier. Estuvo hospitalizado

en Manaus por más de nueve meses para el tratamiento del síndrome, enfrentó dos cirugías plásticas, pero al volver a Tabatinga aún permanecía con la herida abierta en la región inguinal derecha.

Él dijo que cuando llegó a la ciudad de Tabatinga todos los días el equipo de profesionales de salud de la Unidad Básica lo visitaba para hacer el apósito de su herida, pero después de dos meses dejaron de ir debido a la falta de materiales. Fue cuando sus familiares tuvieron que empezar a cuidar de la herida. Todos tenían mucho miedo de manejar la herida, por ser grande, pero como no había otra manera, tuvieron que costear los materiales y su sobrina empezó a cuidar la herida como los profesionales de salud le orientaron, utilizando suero fisiológico y colagenaza, pero la sobrina no tenía mucho compromiso y dejó de hacer los apósitos regularmente.

Entonces su madre, una señora de 64 años, descendiente de indígenas de la etnia ticuna, se ofreció para cuidar la herida de su hijo, pero con la condición de que la iba a tratar a su modo, como trataba las heridas de él y sus hermanos cuando eran niños. TPS contó que tuvo mucha desconfianza y miedo de que la herida empeorara y de que él tuviera que enfrentar una nueva cirugía y volver a Manaus, pero confió en la sabiduría de su madre y permitió que ella empezase a tratar la herida con medicina casera.

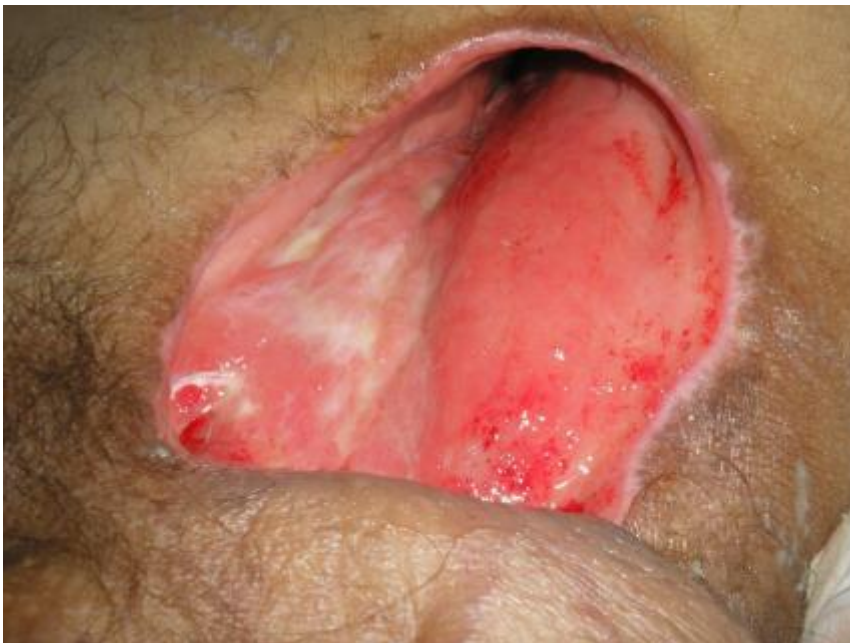

Foto nº 39 — Inicio del seguimiento del tratamiento de TPS con polvo de *Anacardium occidentale* L.

Cuando se inició el seguimiento del estudio de caso del voluntario TSP su madre ya estaba tratando la herida hacía un mes con el polvo de marañón; quedé muy sorprendida, pues fue la primera persona en Tabatinga que refirió el uso del marañón en polvo. Solamente había visto el uso del marañón en polvo por los indígenas colombianos de la comunidad de Ronda, cerca de la ciudad de Leticia. El voluntario del estudio de caso fue indicado por los profesionales de salud de la Unidad Básica del barrio Tancredo Neves-Comunicações y después de cumplir las formalidades del consentimiento, de los objetivos del presente estudio y firmar el término del consentimiento libre e informado, se empezó a acompañar el tratamiento casero y popular hecho por su madre, la señora MSP.

El seguimiento se realizó todos los días para acompañar la preparación de la medicina casera y la aplicación del apósito; fueron tomadas fotos y

mediciones de la herida como se hizo en los casos anteriores, y además grabaciones en MP4 de las entrevistas hechas al voluntario y a su madre.

GANGRENA DE FOURNIER

La gangrena de Fournier es una infección progresiva y grave que afecta las regiones genital, perineal y/o perianal. Esta lesión necrótica e infecciosa cutánea se caracteriza por progresión rápida de la infección de tejidos blandos, causada por la acción sinérgica de varios microorganismos que se extienden a lo largo de planos faciales, causando la necrosis subfacial de estos tejidos y su destrucción (Chawla 2003).

Como origen del proceso infeccioso es posible encontrar una causa urogenital, colorrectal o cutánea. La presentación clínica de la gangrena de Fournier es muy variable, no obstante lo más frecuente es que se presente con dolor e hipersensibilidad en la zona genital. Las manifestaciones cutáneas empiezan con un ligero edema, eritema y endurecimiento de los tejidos superficiales. Posteriormente surgen zonas de equimosis y la clásica placa necrótica que suele acompañarse de crepitación, para terminar en drenaje purulento.

El diagnóstico rápido y el inicio del tratamiento quirúrgico temprano está directamente relacionado con el pronóstico favorable de la infección, considerando la velocidad del desarrollo de la gangrena de los tejidos de hasta 2- 3 cm/h. Este diagnóstico se basa en la historia clínica y exploración física del paciente, estudios de imágenes radiográficas y de ecografías son útiles para el diagnóstico diferencial con otras enfermedades urológicas así como para definir la extensión de la infección a través de la presencia de gas en los tejidos blandos del enfermo.

La base del tratamiento es la estabilización clínica del paciente, una precoz intervención quirúrgica con desbridamiento radical de todos los tejidos necróticos, siendo necesario, en algunos casos, realizar los desbridamientos en varios tiempos dependiendo de la extensión de la necrosis, terapia antibiótica de amplia cobertura. Durante la convalecencia del proceso agudo, generalmente son necesarias posteriores intervenciones quirúrgicas con plastias para el cierre y mejora estética de la herida.

TRATAMIENTO Y SEGUIMIENTO

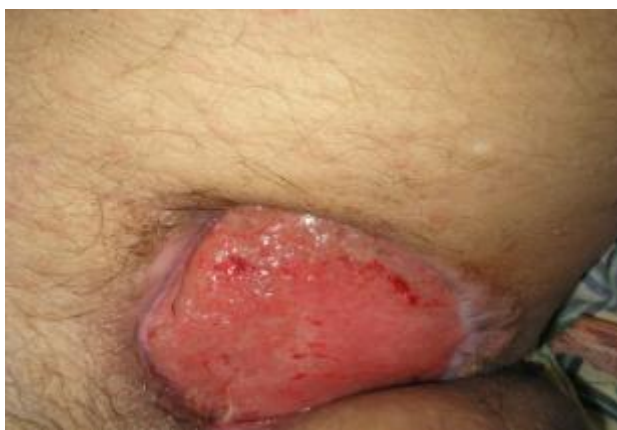

Foto n° 40 – Decimoquinto día de tratamiento con polvo de *Anacardium occidentale* L. en TPS.

La herida del voluntario TPS el día en que se inició el seguimiento del tratamiento podría clasificarse como una herida limpia, con bordes irregulares y presencia de locales hondos, donde podría almacenar microorganismos por la dificultad en hacer una limpieza adecuada. La medición fue realizada con el paquímetro y la herida medía 4,2 cm².

La medicina casera era preparada para una semana de tratamiento. La mamá del voluntario seleccionaba las hojas del marañón, las lavaba y ponía a

secar al sol. Después de secas las llevaba al horno por cerca de veinte minutos. Cuando las hojas ya estaban frías eran molidas en un triturador y almacenadas en un frasco limpio y seco.

La madre de TPS limpiaba la herida con agua hervida y después esparcía aproximadamente una cuchara pequeña de polvo de hoja de marañón sobre el lecho de la herida y cubría con gasas esterilizadas.

El seguimiento del tratamiento hecho por la señora duró dos meses. La herida presentó la formación de fibrina y tejido de granulación visto macroscópicamente.

Las mediciones de la herida se realizaron al inicio del tratamiento, a los 15, 30, 45 y 60 días utilizando el paquímetro como instrumento de medición (Cuadro n° 5). Así como en los otros estudios de caso, fue posible observar la eficacia del tratamiento casero a través del resultado del proceso de cicatrización.

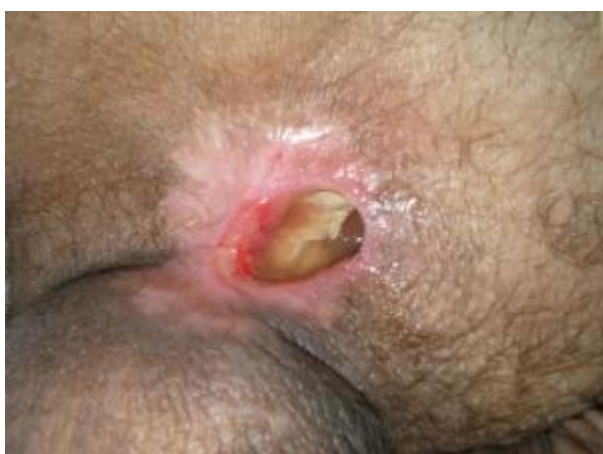

Foto n° 41 – Trigésimo día de tratamiento con polvo de *Anacardium occidentale* L. en TPS.

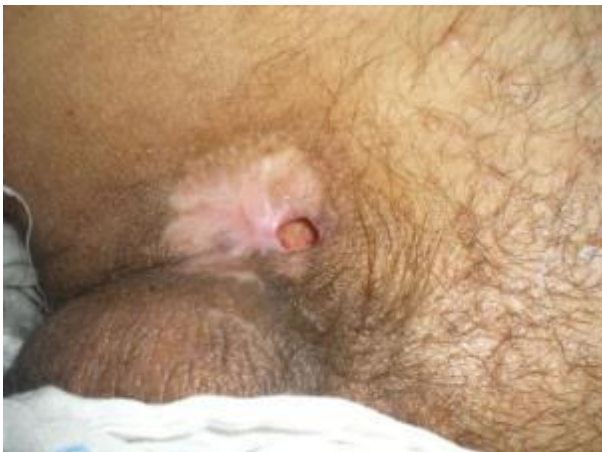

Foto n° 42 – Cuadragésimo quinto día de tratamiento con polvo de *Anacardium occidentale* L. en TPS.

Localización de la herida	Inicio	15 días	30 días	45 días	60 días
Región inguinal derecha	4,2cm ²	3,7cm ²	2,6cm ²	2,2cm ²	1,4cm ²

Cuadro n°5 – Resultados del tratamiento de la herida del voluntario TPS con hojas pulverizadas de marañón.

EL CONOCIMIENTO CIENTÍFICO SOBRE LAS ACTIVIDADES BIOLÓGICAS DE *ANACARDIUM OCCIDENTALE* L.

La medicina popular utiliza plantas en el tratamiento de varias enfermedades como inflamación, dolores, cicatrización, pero existe la necesidad de validación a través de investigaciones científicas que utilicen modelos adecuados de experimentación para comprobación de los efectos farmacológicos y luego proceder al aislamiento, purificación y caracterización de los principios activos y mecanismos de acción para la formulación del agente fitoterapéutico seguro para el uso humano. El estudio de la dosis,

concentración y modo de la administración también son necesarios (Rodrigues 2008).

Anacardium occidentale L., el marañón, pertenece al género *Anacardium*, de la familia Anacardiceae, utilizada popularmente como planta medicinal, indicada para aliviar dolor de los dientes, antiinflamatorio, bronquitis, diarrea, diabetes, asma y artritis (Agra 2007, Morais 2005). Por ser ampliamente utilizada en la medicina popular es objeto de investigaciones científicas, que comprobaron las actividades biológicas antiinflamatorias del extracto de la cáscara del tallo (Olajide 2004), anti-ulcerogénicas del extracto de las hojas (Konan 2007) y antioxidante del jugo de marañón (Cavalcante 2003).

Silva (2007) comprobó, a través de la investigación científica, la actividad antimicrobiana con muestras resistentes de *Staphilococcus aureus* de origen humano resistentes (MRSA) y sensibles a meticilina (MSSA), concluyendo que el marañón es una alternativa terapéutica eficaz en casos de infecciones provocadas por esos agentes biológicos. A través de bioensayos, Souza (1992), demostró la acción molusquicida del extracto hexano de *Anacardium occidentale* sobre *Biomphalaria glabata*, agente etiológico de schistosomiasis, en el laboratorio y campo con aguas estancadas.

El efecto de polisacáridos de *Anacardium occidentale* L. (POLICAJU) fue observado por Schirato 2006, como actividad antiinflamatoria a través de los resultados obtenidos en lesiones experimentales en ratones. La fase inflamatoria de cicatrización se dio con menos señales de flogosis y la presencia de tejido de granulación y fibras colágenas con relación a un grupo control.

Estudios hechos por Gonçalves (2005), con extracto de pseudofruto de *Anacardium occidentale* L., presentaron resultados satisfactorios como agente antibacteriano en el análisis de diez linajes de bacterias donde cuatro fueron sensibles a los efectos de la planta (*Proteus mirabilis*, *Shigella sonnei*, *Staphylococcus aureus* y *Staphylococcus* spp. Coagulase) y otras se presentaron resistentes (*Escherichia coli*, *Enterobacter aerogenes*, *Streptococcus pyogenes*, *Klebsiella pneumoniae*, *Providencia* spp., *Pseudomonas aeruginosa*).

La comprobada actividad biológica antiinflamatoria y antimicrobiana de *Anacardium occidentale* L. justifica la investigación de la actividad cicatrizante, debido a la presencia de fase inflamatoria en lesiones durante el proceso de cicatrización y por combatir la infección por bacterias patogénicas.

FASE INFLAMATORIA EN LA CICATRIZACIÓN

De acuerdo con el consenso sobre cicatrización de heridas de la Sociedad Argentina de Dermatología (2008), la reparación de una herida es una integración de procesos interactivos y dinámicos, cuya secuencia se superpone en el tiempo. El proceso de cicatrización se divide en tres fases: inflamatoria, proliferativa y de remodelación tisular.

Producida la lesión aguda del tejido, hay disrupción de vasos sanguíneos con la consiguiente extravasación de plasma, células sanguíneas y otros factores hacia el intersticio. El proceso se inicia con la activación de los elementos formes de la sangre y llega a la formación del coágulo o tapón

hemostático, para lo cual intervienen la cascada de coagulación y el fenómeno de agregación plaquetaria.

La fase inflamatoria se caracteriza por la llegada de los neutrófilos al sitio de la herida. A las seis horas de producida la lesión aparecen los neutrófilos atraídos por estímulos quimiotácticos específicos tales como el GM-CSF (factor estimulador de colonias de granulocitos/macrófagos), la calicreína y los fibrinopéptidos, que aumentan la expresión del complejo dimérico CD11/CD18 facilitando la marginación vascular y la posterior diapédesis. Una vez que los neutrófilos salen al intersticio, suceden las interacciones “célula-célula” y “célula-matriz” favorecidas por las integrinas o receptores de superficie de los neutrófilos. Así se inicia la función de fagocitosis de bacterias y proteínas de la matriz por medio de la liberación de enzimas (hidrolasas, proteasas y lisozimas) y la producción de radicales libres de oxígeno. Finalmente, los neutrófilos agotados quedan atrapados en el coágulo y se disecan con él, y los que permanecen en tejido viable mueren por apoptosis y posteriormente son removidos por los macrófagos o fibroblastos (Collins 2000).

Dos o tres días después de la lesión, se produce el cúmulo de monocitos que reemplazan a los neutrófilos. La presencia de los monocitos está estimulada por factores quimiotácticos, algunos compartidos con los neutrófilos y otros específicos; los últimos incluyen fragmentos de colágeno, elastina, fibronectina, trombina enzimáticamente activa, TGF β 1, calicreína y productos de degradación de la matriz.

Al llegar al tejido los monocitos de los vasos se transforman en macrófagos y se unen a proteínas de la matriz extracelular mediante receptores de integrina, promoviendo la fagocitosis. Así se produce la descontaminación

del foco y el desbridamiento autolítico facilitado por la liberación de enzimas como las colagenasas. Las endotoxinas bacterianas activan la liberación de IL-1 por parte de los macrófagos, que a su vez estimula la liberación de IL-8 que atraerá más neutrófilos, aumentando así la destrucción tisular. Los procesos descritos permiten la inducción de la angiogénesis y la formación de tejido de granulación (SAD 2008).

Los macrófagos, cuando están unidos a la matriz extracelular, sufren un cambio fenotípico y de células inflamatorias se transforman en células reparadoras que liberan citoquinas o factores de crecimiento (TGF α y β , PDGF, FGF y IGF-1) con un importante papel en la neoformación tisular.

A medida que el proceso de cicatrización avanza en la fase proliferativa con sus procesos de fibroplasia, angiogénesis, reepitelización y contracción de la herida, continúa juntamente con la fase de remodelación tisular, esta última comienza junto al proceso de fibroplasia y perdura por meses hasta el cierre.

Una inflamación es mediada de forma secuencial e integrada con fenómenos generales. Inicialmente, dentro de la primera hora ocurre la liberación de histamina, serotonina y bradicinina, seguida por el aumento de las prostaglandinas como resultado la lesión, y se presenta edema, dolor, calor e hiperemia. Los seguimientos de tratamiento con el *Anacardium occidentale* L. mostraron que estos síntomas disminuyeron o desaparecieron. La actividad antiinflamatoria de extractos de *Anacardium occidentale* (Olajide 2004, Ojewole 2004), así como los efectos de polisacáridos de *Anacardium occidentale* L. (POLICAJU) en la fase inflamatoria del proceso cicatricial de lesiones cutáneas (Schirato 2006) ya fueron demostrados.

Delante de los resultados obtenidos se sugiere que la acción cicatrizante se debe, al menos en parte, a la acción antiinflamatoria de los ácidos anacárdicos.

Los ácidos anacárdicos presentan ácido graso linoleico y además modulan el metabolismo del ácido araquidónico (HA & Kubo 2005). Por consiguiente, así como los AGE, los ácidos anacárdicos son susceptibles de presentar propiedades hidratantes y cicatrizantes para la piel humana, factores que justifican las observaciones de esta investigación.

El conocimiento científico corrobora que el *Anacardium occidentale* L. actúa como cicatrizante de heridas a través de la actividad biológica antiinflamatoria cuando la cicatrización se encuentra en la fase inflamatoria, acelerando este proceso. Otra evidencia de la actividad cicatrizante de *Anacardium occidentale* L. es la comprobada actividad biológica antimicrobiana, con su acción tópica, la cual impide la colonización y/o riesgo de infección del lecho de la herida.

EN LA CICATRIZACIÓN DE HERIDAS ES NECESARIO REDUCIR LA CARGA BACTERIANA

La perfusión inadecuada de los tejidos o la isquemia aumentan el riesgo de infección de la herida, ya que el oxígeno es esencial para que los leucocitos destruyan las bacterias y se estimule la síntesis de fibroblastos. Cuando se produce la contaminación de una herida, la carga bacteriana puede progresar hacia la colonización, luego a la colonización crítica y finalmente a la infección (SAD 2008).

Todas las heridas contienen bacterias, pero no es dicha presencia el único factor que interfiere en la cicatrización, sino la interacción que tengan con el huésped. Existe un delicado equilibrio entre la resistencia del huésped y las distintas bacterias que determina la posibilidad de cicatrización de una herida.

La presencia de bacterias en el lecho de una herida puede manifestarse en cuatro categorías, basándose en la respuesta que inducen en el huésped. Ellas son: 1. Contaminación: presencia en la herida de microorganismos incapaces de replicarse, por lo tanto las defensas del huésped rápidamente los eliminan. La mayoría de los microorganismos del lecho están en este estado. 2. Colonización: los microorganismos adheridos a la superficie de la herida se replican aunque no causan daño celular en el huésped, sino que funcionan como comensales sin alterar el proceso de cicatrización. 3. Infección local o colonización crítica (Bioburden): categoría intermedia entre colonización e infección. Durante esta fase solamente tenues síntomas de infección local pueden aparecer; los signos y síntomas de esta etapa son retardo en la cicatrización, dolor, incremento del exudado seroso, cambios en el color del lecho y tejido de granulación friable. 4. Infección: tiene lugar cuando se rompe el equilibrio entre la resistencia del huésped y las bacterias presentes en la herida (SAD 2008).

No solamente es necesaria la existencia de microorganismos, sino que resulta crucial la virulencia de los mismos y la inmunocompetencia del huésped. El diagnóstico de infección puede ser clínico. Los signos y síntomas locales de infección son eritema, calor, edema, dolor, olor y supuración. Pueden cursar con fiebre, leucocitosis y/o neutrofilia. Sin tratamiento puede desencadenar sepsis con falla multiorgánica y muerte. Los cultivos

bacteriológicos cuantitativos permiten diferenciar entre colonización e infección de la herida: para ello se debe limpiar la superficie, tomar una biopsia profunda del lecho y hacer un recuento del número de bacterias por gramo de tejido. Un recuento superior a 100.000 colonias por gramo de tejido indica infección. Los cultivos deben realizarse tanto en medios aerobios como anaerobios para identificar la especie bacteriana con el correspondiente antibiograma. El hisopado de superficie carece de valor ya que siempre se encuentra contaminado por flora cutánea y enterobacterias propias del paciente (Collins, 2000).

El *Anacardium occidentale* L. como agente antimicrobiano (Akinpelu 2001) tiene como objetivo remover barreras que retardan e impiden la normal cicatrización reduciendo la carga bacteriana patogénica y/u hospedera del lecho de la herida y promoviendo una cicatrización más eficiente. Impide que bacterias como *Staphylococcus* spp. Coagulase, *Staphylococcus aureus* de origen humana resistentes (MRSA) y sensibles a meticilina (MSSA) contaminen la lesión en tratamiento.

CONCLUSIONES

Esta investigación tuvo como finalidad principal conocer los saberes y prácticas del uso de *Anacardium Occidentale* L. (marañón) como planta medicinal cicatrizante de heridas por parte de los voluntarios de la comunidad Tancredo Neves-Comunicações en Tabatinga – AM – Brasil.

El estudio tuvo como base de análisis el conocimiento del propio ser humano, resultante de su cotidianidad, experiencia y vivencia, pues los

voluntarios participantes de la investigación permitieron que elementos importantes acerca de sus conocimientos sobre el uso de *Anacardium occidentale* L. (marañón) como cicatrizante fueran decodificados, teniendo en cuenta que al entrevistar y observar a la comunidad fue descubierto un mundo de significados, experiencias y peculiaridades fundamentales para la construcción de las conclusiones de la presente investigación.

Conclusiones sobre los usuarios de la planta como fitoterápico

De acuerdo con los resultados obtenidos en el período de estudio, la mayoría de las personas entrevistadas y que utilizan o han utilizado *Anacardium occidentale* L. como cicatrizante de heridas en la ciudad amazónica de Tabatinga está representada por mujeres entre 35 y 59 años. Ribeiro (2005) ya había registrado que las mujeres hacen más uso de fitoterápicos, lo que se traduce en una mayor aceptabilidad de esta terapéutica por el género femenino.

En relación al grado de escolaridad de los usuarios de la planta que participaron de las encuestas, poseen la primaria completa o están cursando el bachillerato; este indicador evidencia que la población que utiliza recursos naturales como medicina en Tabatinga son los que no están en el medio académico, pero son personas poseedoras del conocimiento tradicional relacionado con las plantas medicinales locales y que poseen consciencia de la importancia de su preservación tanto para las futuras generaciones como para el medio ambiente. Además, el conocimiento de la planta y su eficacia continúa en el siglo XXI, al ser transmitido oralmente de generación en generación.

Teniendo en cuenta la conocida relación directa entre escolaridad y renta (Ribeiro 2005), es posible inferir que la muestra estudiada, o sea los usuarios de medicinas caseras, poseen menor poder adquisitivo.

La investigación indica que varias personas del universo estudiado prefieren cultivar su árbol de marañón para tener seguridad de la procedencia del material utilizado en la fabricación de la medicina casera.

También fue descubierto que la población estudiada tiene el sentimiento de perpetuar el conocimiento popular sobre el uso del marañón para tratamiento de heridas, pues consideran que los productos elaborados con plantas medicinales son menos perjudiciales a la salud que los medicamentos alopáticos. Es un hecho que los más jóvenes no presentan el mismo interés en el cultivo, enseñanza y uso de las plantas medicinales que las personas mayores.

Conclusiones sobre la eficacia terapéutica del marañón

La eficacia de *Anacardium occidentale* L. como cicatrizante pudo ser verificada en el desarrollo de los estudios de caso. Además, la experiencia de la población con relación al uso de plantas medicinales refuerza la importancia del estudio etnobotánico para una posible validación científica de la planta como cicatrizante y en el futuro tal vez pueda formar parte de la farmacopea brasilera con tal indicación.

Es evidente la acción cicatrizante de *Anacardium occidentale* L. asociada a factores como las actividades biológicas antiinflamatoria, antibacteriana y la composición química como ácidos grasos, vitaminas,

proteínas, factores estos indispensables para la promoción de una eficiente cicatrización de heridas.

La investigación comprobó por medio del tratamiento y seguimiento de los casos estudiados la acción cicatrizante de *Anacardium occidentale* L., utilizando hojas, tallo y cáscara del pseudofruto, en heridas abiertas con etiologías diferentes. Se asoció el conocimiento tradicional del uso de *Anacardium occidentale* L. por personas involucradas en la investigación al conocimiento científico que lo reconoce en la literatura como planta medicinal.

En el primer estudio de caso fue curada una lesión de quemadura de segundo grado en el tobillo externo derecho de la voluntaria, la cual fue sometida a un tratamiento de 15 días consecutivos con el extracto bruto hecho con las hojas de *Anacardium occidentale* L. y con el emplasto hecho con la cáscara del pseudofruto. El resultado fue muy eficaz, no solamente por la cura de la herida, sino principalmente por la felicidad proporcionada a la usuaria de la planta que dijo que estaba desanimada del tratamiento, sin éxito, con las medicinas convencionales. Se pudo verificar en este estudio de caso que la medicina tradicional fue más eficaz que la medicina convencional.

En el segundo estudio de caso la parte de la planta utilizada fueron las cáscaras del árbol de marañón. En ese caso el tratamiento y seguimiento con la planta tuvo como finalidad cicatrizar las heridas hechas en la piel por la lepra. El voluntario, muy debilitado por la enfermedad, ponía sus esperanzas en la planta para la cura de las heridas hechas en la piel por la patología infecciosa. Se bañó dos veces al día con el extracto bruto hecho de la cáscara del *Anacardium occidentale* L. por diez días hasta que todas las heridas diseminadas por el cuerpo estaban totalmente cicatrizadas.

Úlcera de presión fue el tipo de herida tratada en el tercer estudio de caso. Esa etiología de heridas es de difícil cura debido a la causa de su origen, que generalmente persiste durante todo el tratamiento. El seguimiento del estudio de caso se dio por nueve meses, acompañando el tratamiento de dos úlceras de presión localizadas en el coxis y en el muslo externo. La familia del voluntario utilizaba dos maneras para la preparación de la medicina casera, bien sea utilizando las hojas o las partes del tallo del árbol *Anacardium occidentale* L. para la preparación de un té que era utilizado para bañar las heridas.

Durante el seguimiento del tercer estudio de caso pudimos observar que aun sin tener los parámetros de aislamiento de los principios activos de la planta en las diversas partes de la misma, fue notable la presencia de facilitadores de la cicatrización en las partes del marañón utilizado, pues fue comprobada la presencia de tejido de granulación y la contracción del área de las heridas diariamente ocasionando la mejora de las heridas del voluntario.

Una de las voluntarias de la investigación fue una señora que trataba una herida de origen vascular localizada en su pierna izquierda. A pesar de que el tratamiento con el marañón para la cicatrización de la herida presentó buenos resultados con surgimiento de tejido de granulación, ausencia de signos de infección y necrosis, la mujer estaba cada día más enferma debido las patologías asociadas, e infortunadamente en medio del estudio de caso la voluntaria falleció.

La herida tratada en el quinto estudio llama la atención sobre la gravedad del caso. La gangrena de Fournier ocasiona una lesión de origen infeccioso en las regiones genital, perineal o perianal. No obstante, el resultado

del tratamiento hecho con el polvo de las hojas del marañón durante dos meses fue muy satisfactorio y disminuyó considerablemente el área de la herida y las condiciones clínicas de la misma.

Todos los tratamientos y seguimiento de los casos permitieron comprobar la eficacia de *Anacardium occidentale* L. en promover la cicatrización de tejidos humanos. Las etiologías diferenciadas de las heridas, las diversas partes y diferentes formas de preparación de *Anacardium occidentale* L. utilizadas por los voluntarios enriquecieron la investigación y ayudaron a concluir que posee principios activos cicatrizantes presentes en toda la planta.

Con fundamento en los hallazgos, se concluye que las diversas formas de preparación de la medicina casera elaborada con el marañón por los voluntarios del estudio favorecen la cicatrización de heridas abiertas en la piel humana, considerando aspectos macroscópicos como la talla de las heridas, señales de infección y presencia de necrosis.

La investigación termina con algunos aportes nuevos sobre el uso del *Anacardium occidentale* L.: la utilización del extracto en forma de emplasto, té y polvo para cicatrización de diferentes etiologías de heridas con diversas partes de la planta (hojas, tallo, cáscara del pseudofruto) y resultados satisfactorios para los voluntarios habitantes de Tabatinga - Amazonia con seguimiento por profesionales de salud; la comprobada mejora de los aspectos macroscópicos del lecho de la herida con disminución de talla, signos de infección y cuadro clínico general de los voluntarios; las personas involucradas en la investigación perpetúan el conocimiento tradicional transmitiendo de forma oral y práctica el tratamiento con *Anacardium occidentale* L. (marañón) para la generación más

joven; la importancia de la medicina tradicional para la construcción del conocimiento científico en el área de salud, especialmente en el campo de fitoterápicos; y la contribución de las actividades biológicas, ya comprobadas, antiinflamatoria y antimicrobiana de *Anacardium occidentale* L. como factores favorables para cicatrización de heridas. Son conclusiones parciales, pero importantes, que señalan el primer paso del trayecto para la validación científica del uso de la planta *Anacardium occidentale* L. (marañón) como cicatrizante de heridas en tejido humano. La búsqueda por el conocimiento popular a través de estudios relevantes sobre plantas medicinales evidencia la importancia de la investigación para el conocimiento científico en este campo de estudio.

En esta investigación, como en otras parecidas llevadas a cabo en distintas partes del mundo (Mulet 1995, Blanco 1999, Sharma 2001), también se manifiesta la paradoja del uso popular de una determinada planta y el desconocimiento de su composición química, por lo que su uso no está respaldado científicamente y la eficacia y seguridad de la planta medicinal no es reconocida, a pesar de su aval tradicional.

Los resultados de este estudio etnobotánico contribuyen a orientar futuras investigaciones farmacológicas con *Anacardium occidentale* L. y a la identificación de los principios activos cicatrizantes.

GLOSARIO

Ácido linoleico - ácido graso esencial para el organismo humano, es decir, que el organismo no puede sintetizarlo y tiene que ser ingerido en la dieta. Es un ácido graso poliinsaturado, con dos dobles enlaces.

Alginato de calcio - sal del ácido algínico proveniente de algunas variedades de algas, en la medicina es utilizado para el tratamiento de heridas exudativas.

Anoxia - falta de oxígeno en tejidos vivos.

Antibiótico - sustancia química producida por un ser vivo o derivada sintética de ella que a bajas concentraciones mata o impide el crecimiento de ciertas clases de microorganismos sensibles, generalmente bacterias.

Antiinflamatoria – sustancia que prevé o combate la inflamación.

Antidiabético - medicamento usado para reducir los niveles de glucosa en la sangre, por lo que se indica en el tratamiento de la diabetes *mellitus*.

Antimicrobiano - sustancia que mata o inhibe el crecimiento de microbios, tales como bacterias, hongos, parásitos o virus.

Apoptosis - muerte celular programada; es parte integral del desarrollo de los tejidos tanto de plantas como de animales pluricelulares. Cuando una célula muere por apoptosis, empaqueta su contenido, lo que evita que se produzca la respuesta inflamatoria característica de la muerte accidental o necrosis.

Apósito - diferentes productos sanitarios empleados para cubrir y proteger una herida.

Astringente - sustancias que con su aplicación externa local (tópica), retraen los tejidos y pueden producir una acción cicatrizante, antiinflamatoria y antihemorrágica.

Cicatrización - proceso natural que posee el cuerpo para regenerar los tejidos que han sufrido una herida.

Curación - es el acto o proceso de curarse o el restablecimiento de la salud.

Dermis - es la capa de piel situada bajo la epidermis y firmemente conectada a ella.

Desbridamiento - es la eliminación del tejido muerto, dañado o infectado para mejorar la salubridad del tejido restante.

Desnutrición - es un estado patológico provocado por la falta de ingestión o absorción de alimentos o por estados de exceso de gasto metabólico.

Diarrea - es una alteración de las heces en cuanto a volumen, fluidez o frecuencia en relación anormal a la fisiológica.

Dolor - es una experiencia sensorial (objetiva) y emocional (subjetiva), generalmente desagradable, que pueden experimentar los seres vivos que disponen de sistema nervioso. Es una experiencia asociada a una lesión tisular o expresada como si esta existiera.

Edema - es la acumulación de líquido en el espacio tisular intercelular o intersticial, en las cavidades del organismo.

Enterobacteria - grupo de bacterias heterótrofas Gram negativas con forma de bastón, con metabolismo aerobio facultativo, capaces de fermentar la glucosa. Algunas son patógenos de plantas y animales.

Epidermis - capa externa de la piel.

Equimosis - coloración causada por el sangrado superficial dentro de la piel o de las membranas mucosas como la boca, debido a la ruptura de vasos sanguíneos como consecuencia de haber sufrido algún golpe, el tipo más leve de traumatismo. La equimosis es un tipo leve de hematoma.

Eritema - es un término médico dermatológico para un enrojecimiento de la piel condicionado por una inflamación debido a un exceso de riego sanguíneo

mediante vasodilatación. El eritema es un síntoma de distintas enfermedades infecciosas y de la piel.

Fagocitosis - captura de partículas microscópicas que realizan ciertas células con fines alimenticios o de defensa, mediante la emisión de pseudópodos.

Fitoterapia - ciencia del uso de extractos de plantas medicinales o sus derivados con fines terapéuticos, para prevención o tratamiento de patologías.

Gasa - malla, con más o menos hilos (lo cual determina la calidad del resultado final del impreso). Existen mallas para este proceso de muchos tipos y diferentes hilos. La gasa de algodón ha sido tradicionalmente usada en compresas y vendas para cubrir y proteger heridas sin impedir el contacto con el aire.

Hidrogel - los hidrogeles son sistemas en estado coloidal con apariencia sólida como la albúmina coagulada por el calor, la gelatina gelificada por enfriamiento, etc. Una de las propiedades de los hidrogeles es la de hincharse y aumentar de volumen por absorción de agua y sustancias en ella disueltas, propiedad común a todos los tejidos de los organismos formados por materiales coloidales.

Hisopado - examen de raspado en la superficie de lesiones para extraer muestras de microorganismos.

Herida - lesión que se produce en el cuerpo de un humano o animal. Puede ser producida por múltiples razones, aunque generalmente es debido a golpes o desgarros en la piel.

Ictericia - coloración amarillenta de la piel y mucosas debido a un aumento de la bilirrubina (valores normales de 0,3 a 1 mg/dl) que se acumula en los tejidos.

Infección - término clínico para la colonización de un organismo huésped por especies exteriores.

Inmunocompetencia - estado patológico caracterizado por la disminución funcional de los linfocitos B y T, de los productos de su biosíntesis o de alguna de sus actividades específicas.

Isquemia - sufrimiento celular causado por la disminución transitoria o permanente del riego sanguíneo y consecuente disminución del aporte de oxígeno (hipoxia), de nutrientes y la eliminación de productos del metabolismo de un tejido biológico. Este sufrimiento celular puede ser suficientemente intenso como para causar la muerte celular y del tejido al que pertenece (necrosis).

Intersticio - hendidura o espacio, por lo común pequeño, que media entre dos cuerpos o entre dos partes de un mismo cuerpo.

Materiales azotados – son aminoácidos como arginina, ácido aspártico, ácido glutámico, cistina, glutamina, leucina y otros.

MRSA (Methicillin-Resistant Staphylococcus Aureus) - *Staphylococcus aureus* resistente a metilina.

MSSA (Methicillin-Sensitive Staphylococcus Aureus) - *Staphylococcus aureus* sensible a metilina.

Necrosis - muerte patológica de un conjunto de células o de cualquier tejido del organismo.

Neutrófilos - granulocito con función fagocitaria propio de la sangre.

Papaína - enzima que se extrae del fruto llamado *Carica papaya* L. Entre las propiedades de la planta, desde poder antiinflamatorio hasta distintas aplicaciones en procesos industriales, se cuentan entre las propiedades de la papaína y permite utilizar el fruto en distintas dolencias como un medicamento natural.

Prednisona - fármaco corticosteroide sintético que se toma usualmente en forma oral, pero puede ser administrado por vía intramuscular (inyección).

Quimioterapia - cualquier tratamiento médico basado en la administración de sustancias químicas (fármacos). En medicina se llama tratamiento

quimioterapéutico al que se administra para curar la tuberculosis, algunas enfermedades autoinmunes y el cáncer.

Schistosomiasis - enfermedad parasitaria causada por varios especímenes del género schistosoma.

Sepsis - Síndrome de Respuesta Inflamatoria Sistémica (SRIS) provocado por una infección grave y caracterizado por lesión generalizada del endotelio vascular (el endotelio se encuentra tapizando el interior de los vasos sanguíneos).

Suero fisiológico - es una disolución acuosa de sustancias compatibles con los organismos vivos debido a sus características definidas de osmoticidad, pH y fuerza iónica.

Tejido subcutáneo - es la capa subcutánea de la piel, constituida por tejido conectivo laxo, que es la continuación en profundidad de la dermis.

ANEXOS

ANEXO I: TERMO DE CONSENTIMENTO LIVRE E ESCLARECIDO

Você está sendo convidado (a) como voluntário (a) a participar da pesquisa: “**O USO POPULAR DO CAJU (*Anacardium occidentale L.*) EM TABATINGA – AM E SEU POTENCIAL CICATRIZANTE**”.

JUSTIFICATIVA, OBJETIVOS E PROCEDIMENTOS: O motivo da pesquisa é estudar o uso de recursos naturais (caju) como fonte de medicamento é a valorização do conhecimento popular na obtenção de recursos naturais para prevenção e tratamento de doenças de saúde pública, a pesquisa se justifica devido o caju ter vários princípios ativos descritos na literatura, tais como, cicatrizante, anti-séptico e anti-hemorrágico e a população indígena e não-indígena da cidade de Tabatinga-AM utilizá-la para tratamento de feridas. O objetivo desse projeto é realizar um estudo etnobotânico relacionado ao uso do caju para tratamento de feridas pela população de Tabatinga-AM, além de verificar o potencial cicatrizante da planta. O (os) procedimento(s) de coleta de dados serão da seguinte forma: através de entrevistas e acompanhamento do uso da planta utilizada pelo participante como cicatrizante de ferida. A pesquisadora fará o acompanhamento durante o tempo necessário para a total cicatrização da ferida, a qual pode variar de acordo com o tipo de ferida, as condições clínicas do participante e fatores como idade, nutrição, só para exemplificar.

DESCONFORTOS, RISCOS E BENEFÍCIOS: Existe um possível desconforto e risco mínimo para você que se submeter à coleta de dados para a pesquisa

como uma possível alergia ao produto natural, sendo que se justifica pelo benefício que essa pesquisa trará para você, caso seja descoberto seu potencial cicatrizante.

FORMA DE ACOMPANHAMENTO E ASSISTÊNCIA: Você será acompanhado durante todo o processo de cicatrização da ferida em tratamento com o recurso natural (caju). Caso você apresente algum problema que impeça o uso do recurso natural você continuará sendo assistido (a) e acompanhado (a) pela pesquisadora no tratamento convencional cicatrizante de feridas.

GARANTIA DE ESCLARECIMENTO, LIBERDADE DE RECUSA E GARANTIA DE SIGILO: Você será esclarecido (a) sobre a pesquisa em qualquer aspecto que desejar. Você é livre para recusar-se a participar, retirar seu consentimento ou interromper a participação a qualquer momento. A sua participação é voluntária e a recusa em participar não irá acarretar qualquer penalidade ou perda de benefícios.

O(s) pesquisador (es) irá (ão) tratar a sua identidade com padrões profissionais de sigilo. Os resultados da pesquisa serão enviados para você e permanecerão confidenciais. Seu nome ou o material que indique a sua participação não será liberado sem a sua permissão. Você não será identificado (a) em nenhuma publicação que possa resultar deste estudo. Uma cópia deste consentimento informado será arquivada no Curso de Mestrado da Universidade Nacional da Colômbia e outra será fornecida a você.

CUSTOS DA PARTICIPAÇÃO, RESSARCIMENTO E INDENIZAÇÃO POR EVENTUAIS DANOS: A participação no estudo não acarretará custos para você e não será disponível nenhuma compensação financeira para o participante. No caso você sofrer algum dano decorrente dessa pesquisa você

será assistido pela profissional enfermeira no processo cicatricial da ferida através de tratamento convencional.

DECLARAÇÃO DO (A) PARTICIPANTE OU DO (A) RESPONSÁVEL PELA PARTICIPANTE:

Eu, _____

_____ fui informado (a) dos objetivos da pesquisa acima de maneira clara e detalhada e esclareci minhas dúvidas. Sei que em qualquer momento poderei solicitar novas informações e motivar minha decisão se assim o desejar. A pesquisadora Ana Paula Perone de Andrade certificou-me de que todos os dados desta pesquisa serão confidenciais.

Também sei que caso existam gastos adicionais, estes serão absorvidos pelo orçamento da pesquisa. Em caso de dúvidas poderei chamar a estudante Ana Paula Perone de Andrade o professor orientador Dr. Juan Alvaro Echeverri no telefone (97) 8113 -1073 ou o Conselho Acadêmico Administrativo da Universidade Nacional da Colômbia sito à Vía Tarapacá, Km 2– Letícia, AM - Colômbia.

Declaro que concordo em participar desse estudo. Recebi uma cópia deste termo de consentimento livre e esclarecido e me foi dada a oportunidade de ler e esclarecer as minhas dúvidas.

Nome	Assinatura do Participante	Data

Nome	Assinatura do Pesquisador	Data

Nome	Assinatura da Testemunha	Data

**ANEXO II – CUESTIONARIO PARA INVESTIGACIÓN ETNOBOTÁNICA DEL
USO POPULAR DE *ANACARDIUM OCCIDENTALE* L.**

Obs.: El cuestionario entregado a los entrevistados fue escrito en portugués.

1- IDENTIFICACIÓN DEL ENTREVISTADO			
Nº _____			
1.1-	Nombre.....		
....			
1.2 -	Dirección.....		
() Área urbana () Área sub-urbana () Área rural			
1.3 -	Edad.....	1.4	-
Profesión.....			
1.5- Lugar de nacimiento, ciudad y departamento:			
.....			
1.6 – Lugar de residencia (ciudad y departamento):			
.....			
1.7 - Grado de escolaridad: () analfabeto () alfabetizado () Primaria incompleta			
() Primaria completa () Bachillerato incompleto () Bachillerato Completo			
() Pregrado incompleto () Pregrado completo () Otros.			
2- EN RELACIÓN A LOS CONOCIMIENTOS SOBRE PLANTAS MEDICINALES			
2.1– ¿Cómo empezó a tratar enfermedades utilizando plantas medicinales?			
() Con familiar que conocía el asunto o lo usaba () Consulta en libros () Por experiencia profesional			
2.2– ¿Sabe el origen de la persona que le enseñó, en caso que haya aprendido con alguien?.....			
.....			
2.3- ¿Enseña para alguien? () Sí () No			
¿Cómo?.....			
.....			
3 – EN RELACIÓN A LOS CONOCIMIENTOS SOBRE EL MARAÑÓN			
3.1 ¿Conoce el marañón como planta medicinal? () Sí () No			
3.2	-	Descripción	de la planta
.....			
3.3	-	Indicación terapéutica.....	
3.4 - ¿Conoce la indicación para cicatrización de heridas? () Sí () No			
3.5	-	Modo	de usar:
.....			

3.6 - ¿Partes de la planta utilizada para cicatrizar heridas?.....

3.7 - ¿Cómo prepara la medicina natural?.....

.....

3.8- ¿Tiene buenos resultados su uso para cicatrización de heridas?
 Sí No

3.9- ¿Por cuánto tiempo utiliza el marañón como cicatrizante?.....

3.10- ¿Utiliza con frecuencia la planta? Sí No

3.11- ¿Cree en la eficacia del tratamiento con el marañón? Sí No

3.12-¿Si no lo utiliza conoce alguno que lo utilice como cicatrizante?
 Sí No

4 - ORIGEN DE LAS PLANTAS MEDICINALES

4.1 - Lugar donde obtiene las plantas: cultivo propio selva
 compra otros

4.2- ¿En caso de que usted compre la planta, cómo la reconoce?.....

.....

4.3- ¿En caso de que usted cultive la planta cómo determina la época de recolección?.....

.....

5 - PROBLEMAS RELACIONADOS CON EL USO DE MARAÑÓN

5.1- ¿Percibió algún síntoma indeseado durante el uso del marañón para cicatrizar heridas? Sí No

5.2- ¿Cuáles fueron los síntomas que usted cree que están relacionados al uso del marañón como cicatrizante?

.....

5.3 ¿Durante el uso observó alguna reacción diferente? Sí No

5.4 ¿Caso positivo, cuáles fueron
 ?.....

6 - IDENTIFICACIÓN DEL ENTREVISTADOR

6.1- Nombre: Ana Paula Perone de Andrade

6.2 - Dirección: Calle Río Grand del Sul nº 440 - Villa Militar - Tabatinga

6.3 - Profesión: Enfermera

6.4 - Contacto: (84) 3234 9990 Correo electrónico:

paulaperone@ig.com.br

BIBLIOGRAFÍA

- Abbade, L.P.F., Lastória, S., Almeida, H.R., Ometto, H.S. 2005. "A Sociodemographic, Clinical Study of patients with venous ulcer". *International Journal of Dermatology* 44: 989-992.
- Agra, M.F., França P.F., Barbosa-Filho, J.M. 2007. "Synopsis of the plants known as medicinal and poisonous in Northeast of Brazil". *Revista Brasileira de Farmacognisia* 17: 114-140.
- Akinpelu, D.A. 2001. "Antimicrobial activity of Anacardium occidentale bark". *Fitoterapia* 72 Issue 3: 286-287.
- Albuquerque, U.P. 2000. "A Etnobotânica no Nordeste Brasileiro", pp. 241-249. En: T.B. Cavalcanti (org.). *Tópicos atuais em botânica: Palestras convidadas do 51º Congresso Nacional de Botânica*. Embrapa, Brasília.
- Alexíades, M.N. (ed.). 1996. "Some quantitative methods for analyzing ethobotanical knowledge", pp. 171-197. En: *Selected Guidelines for Ethnobotanical Research: a field manual*. The New York Botanical Garden, New York. .

- Amorozo, M.C.M. 1996. "A abordagem etnobotânica na Pesquisa de Plantas Medicinais", pp. 47-68. En: L.C. Di Stasi (org.). *Plantas medicinais: Arte e Ciência, Um guia de estudo interdisciplinar*. EDUSP, São Paulo.
- Arroyo, A.A. 2003. "Simposio sobre diagnóstico y tratamiento de las úlceras de etiología vascular. Tratamiento local de las úlceras vasculares". *Angiología* 55: 272-279.
- Begum, P., Hashidoko, Y., Islam, M.T., Ogawa, Y., Tahara, S. 2002. *Zoosporicidal activities of anacardic acids against aphanomyces cochlioides*. 57 (9-10): 874-882.
- Bermudez, A., Oliveira M., María A., Velazquez, D. 2005 (ago.). "La investigación etnobotánica sobre plantas medicinales: Una revisión de sus objetivos y enfoques actuales". *INCI* 30(8): pp. 453-459 [online]. Consultado 04/09/2011. Disponible en: http://www.scielo.org.ve/scielo.php?script=sci_arttext&pid=S0378-18442005000800005&lng=es&nrm=iso. ISSN 0378-1844.
- Blanco, E., Macía, M.J., Morales, R. 1999. "Medicinal and veterinary plants of El Caurel (Galicia, northwest Spain)". *Journal of Ethnopharmacology* 65: 113-124.

Cabrera, R. H., Torres, V.G., Ratero, S.M., Lafuente, R.D., Calero, JR. 1996.

“Factores de Riesgo de infección local de quemadura: estudio multivariante”. *Medicina Clínica Barcelona* 106: 91-94.

Candido, L.C. 2006. *Livro do Feridólogo – Tratamento clínico – cirúrgico de feridas cutâneas agudas e crônicas*. Ed. SENAC, São Paulo.

Cavalcante, A.A.M., Rubensan, G., Picada, J.N., Silva, E.G., Moreira, J.C.F.

2003. “Mutagenicity, antioxidante potential, and antimutagenic activity against hydrogen peroxide of Cashew (*Anacardium occidentale*) apple juice and cajuina”. *Environmental and Molecular Mutagenesis* 41: 360-369.

Chawla, S.N., Gallop, C., Mydlo, J.H. 2003. “Fournier’s gangrene: an analysis of repeated surgical debridement”. *Journal European Urology* 43: 572-575.

Collins, T. 2000. “Inflamação aguda e crônica”. En: *Coutran, R.S., Krumar, V., Collins, T. (eds.). Patologia Estrutural e Funcional*, 6ª Ed., pp. 44-78. Guanabara Koogan, Rio de Janeiro.

DATASUS. 2009. Informações de Saúde. Consultado 11/06/2009. Disponible en: <http://tabnet.datasus.gov.br>

Dealey, C. 1996. *Cuidando de Feridas um guia para as Enfermeiras*. Tradução: Eliane Kanner. Atheneu, São Paulo.

Diretrizes e Normas Regulamentadoras de Pesquisas Envolvendo Seres Humanos. 1996. Conselho Nacional de Saúde. Resolução 196/96. Consultado 24/09/2008. Disponível em: <http://www.bioetica.ufrgs.br/res19696.htm>

Embrapa Amazônia Oriental. “Cajuaçu – Características Gerais da Espécie *Anacardium giganteum*.” Consultado 25/04/2009. Disponível em: http://dentro.cnptia.embrapa.br/Agencia1/AG01/arvore/AG1_17_3092_00411811.html

Falcão, H.S., Lima, I.O., Santos, V.L., Dantas, H.F., Diniz, M.F.F.M. Barbosa-Filho, J.M., Batista L. M. 2005. “Review of the plants with anti-inflammatory activity studied in Brazil”. *Revista Brasileira de Farmacognosia* 15: 381-391.

Fenner, R., Betti, A. H., Mentz, L. A., Rates, S. M. K. 2006. “Plantas utilizadas na medicina popular brasileira com potencial atividade antifúngica”. *Rev. Bras. Cienc. Farm.* [online]42(3): 369-394. Consultado 15/09/2012. Disponível em: http://www.scielo.br/scielo.php?script=sci_arttext&pid=S1516-93322006000300007&lng=pt&nrm=iso>.ISSN1516-9332.
<http://dx.doi.org/10.1590/S1516-93322006000300007>

Fernandes, L.M. 2000. Úlcera de Pressão em Pacientes Críticos Hospitalizados: uma revisão interativa da literatura. Ribeirão Preto. Dissertação de Mestrado. Escola de Enfermagem de Ribeirão Preto, Universidade de São Paulo.

Ford, R.I. 1986. *An Ethnobiology Source Book: The Uses of Plants and Animals by American Indians*. Garland Publishing Inc, New York.

Foss, N.T. 1999. "Hanseníase: aspectos clínicos, imunológicos e terapêuticos". *Anais Brasileiros de Dermatologia* 74: 113 -119.

Fujita, G. T. 2008. "BDRA-26-Caju, intenso caju". *Revista Terra da Gente*. Rio de Janeiro.

Garcia, E.S. 1995. "Biodiversidade, Biotecnologia e Saúde". *Cadernos de Saúde Pública* 11(3): 45-52.

Gomes, R.D, Serra, M.C.V.F, Pellon, M.A. 1995. *Queimaduras*. Revinter, Rio de Janeiro.

Gonçalves, A.L., Alves F.A., Menezes, H. 2005. "Estudo comparativo da atividade antimicrobiana de extratos de algumas árvores nativas". *Arquivos do Instituto Biológico* 72: 353-358.

- Grazzini, R., Hesk, D., Heining, E., Hildenbrandt, G., Reddy, C.C., Cox-Foster, D., Medford, J., Craig, R., Mumma, R.O. "Inhibition of lipoxygenase and prostaglandin endoperoxide synthase by anacardic acids". *Biochem Biophys Res Commun* 30: 775-780.
- HA, T.J., Kubo, I. 2005. "Lipoxygenase inhibitory activity of anacardic acids". *Journal of Agricultural Food Chemistry* 53: 4350-4354.
- Haslan, E. 1996. "Natural polyphenols (vegetables tannins) as drugs: possible modes of action". *Journal of Natural Products* 59: 205-215.
- Kadiri S., Arije, A., Salako, B.L. 1999. "Traditional herbal preparations and acute renal failure in South West Nigeria". *Tropical Doctor* 29(4): 244-246.
- Kamtchouing P., Sokeng, D.S., Moundipa, F. P., Watcho, P, Jatsa, B.H., Lontsi, D. 1998. "Protective role of *Anacardium occidentale* extract against streptozotocin-induced in rats". *Journal of Ethnopharmacology* 62: 95-99.
- Konan, N.A., Bacchi, E.M. 2007. "Antiulcerogenic effect and acute toxicity of a hydroethanolic extract from the cashew (*Anacardium occidentale* L.) leaves". *Journal of Ethnopharmacology* 112: 237-242.
- Kubo, I., Komatsu, S., Ochi, M. 1986. "Molluscicides from the Cashew *Anacardium occidentale* and Their Large-Scale Isolation". *Journal of Agricultural Food Chemistry* 34: 970-973.

- Kubo, I., Ochi, M., Vieira, P.C, Komatsu, S.1993. "Antitumor agents from the Cashew (*Anacardium occidentale*) apple juice". *Journal of Agricultural Food Chemistry* 41: 1012-1015.
- Kubo, I. 1994. "Tyrosinase inhibitors from *Anacardium occidentale* fruits". *Journal of Natural Products* 57: 545-551.
- Itokawa,H., Totsuka, N., Nakahara, K., Maezuru, M., Takeya, K., Kondo, M., Inamatsu, M., Morita, H. 1989. "A quantitative structure-activity relationship for antitumor activity of long-chain phenols from *Ginkgo biloba* L.". *Chemistry Pharmacy Bulletin* 37: 1619-1621.
- ITAL – Instituto de Tecnologia de Alimentos. 1978. *Caju – Da Cultura ao Processamento e Comercialização*. Governo do Estado de São Paulo – Campinas – SP.
- Laurens, A., Mboup S., Giono-Barber P., Sylla O. David-Prince M.1992. "Etude de l'action antibacterienne d'extraits d'*Anacardium occidentale* L." *Annales Pharmaceutiques Françaises* 40: 143-146.
- Lima, R.D.N., Lima, J.R., Salis, C.R., Moreira, R.D. 2002. "Cashew-tree (*Anacardium occidentale* L.) exudate gum: a novel bioligand tool". *Biotechnology and Applied Biochemistry* 35: 45-53.

Martin, G.J. 1995. *Ethnobotany. People and Plants Conservation Manual 1*. Chapman & Hall, Cambridge.

Messias, M. A. A. 1994. Estudo sobre a efetividade do chá da entre-casca do cajueiro (*Anacardium occidentale L.*) no tratamento dos tecidos periodontais inflamados. Monografia apresentada ao Curso de Odontologia. Universidade Federal do Maranhão, São Luís.

Mestres L.M., Souquet, J.M., Fulcrand, H., Bouchut C., Reines M., Brillouet J.M. 2009. "Monomeric phenols of cashew apple (*Anacardium occidentale L.*)". *Food Chemistry* 112: 851-857.

Ming, L. C. 1995. Levantamento de plantas medicinais na reserva Extrativista "Chico Mendes", Acre. Tese de Doutorado. Botucatu: UNESP.

Ming, L. C., Silva, S.M.P. (org). 2002. *Métodos de coleta e análise de dados em etnobiologia, etnoecologia e disciplinas correlatas*. UNESP/CNPq, Rio Claro.

Ministério da Educação – INEP. 2009. Acesso à Informação no Brasil. Consultado 25/08/2012. Disponível em: <http://www.inep.gov.br>

Ministério da Saúde. 2004. *Política Nacional de Plantas Medicinais e Medicamentos Fitoterápicos, Sumário Executivo*. Secretária de Políticas

de Saúde, Departamento de Atenção Básica, Gerência Técnica de Assistência Farmacêutica, Brasília-DF.

Ministério da Saúde. 2003. *Plano de Qualificação da Atenção à Saúde na Amazônia Legal – Saúde Amazônia*. Brasília-DF.

Morais, S.M., Dantas, J.D.P., Silva, A.R.A., Magalhães, E.F. 2005. “Plantas medicinais usadas pelos índios Tapebas do Ceará”. *Revista Brasileira de Farmacognosia* 15: 169-177.

Moreira, F. 1978. *As plantas que curam*. Ateneo, Rio de Janeiro.

Mulet, L. 1995. “Estudios etnobotánicos en la provincia de Castellón”. *Natura Medicatrix* 37-38: 22-29.

Mwalongo, G.C.J., Mkyula, L.L., Dawson-Andoh, B., Mubofu, E.B, Shields, J., Mwingira, B.A. 1999. “Preventing termite attack - Environmentally friendly chemical combinations of cashew nut shell liquid, sulfited wattle tannin and copper(II) chloride” *Green Chemistry* 1(1): 13-16.

Nair, A.G.R., Kotiyal, J.P., Bhardwaj, D.K. 1983. *Phytochemistry* 22: 318.

Ofusori, D.A. et ál. 2008. “Microestructural study of the effect of ethanolic extract of Cashew stem bark *Anacardium occidentale* on the brain and

Kidney of Swiss albino mice". *Internet Journal of Alternative medicine* 5: 1-3.

Ojewole, J.A. 2004. "Potentiation of the anti-inflammatory effect of *Anacardium occidentale* (Linn.) stem-bark aqueous extract by grapefruit juice". *Methods Find Exp Clin Pharmacology* 26(3): 183.

Olajide, O.A., Aderogba, M.A., Adedapo, A.D., Makinde, J.M. 2004. "Effects of *Anacardium occidentale* stem bark extract on in vivo inflammatory models". *Journal of Ethnopharmacology* 95: 139-142.

Omosuli, S.V., Ibrahim A., Oloye D., Agbaje R., Jude B. 2009. "Proximate and mineral composition of roasted and defatted cashew nut (*Anacardium occidentale*) flour, Pakistán". *Journal of nutrition* 8: 1649-1651.

Paramashivappa, R., Phani Kumar, P., Subba Rao, P.V., And Srinivava Rao, A. 2002. "Synthesis of Sildenafil Analogues from Anacardic Acid and Their Phosphodiesterase-5 Inhibitor". *Journal of Agricultural Food Chemistry* 50(26): 7709-7713.

Pinto, A.C., Silva, D.H.S., Bolzani, V.S., Lopes, N.P., Epifanio, R.A. 2002. "Produtos Naturais Atualidades, Desafios e Perspectivas". *Química Nova* 25: 45-61.

- Prata, M. 1988. "Uso tópico do açúcar em feridas cutâneas, estudo experimental em ratos". *Acta Cirúrgica Brasileira* 3: 43-48.
- Prithviraj, B., Manickam, M., Singh, U.P., Ray, A.B. 1997. "Antifungal activity of anacardic acid, a naturally occurring derivative of salicylic acid". *Canadian Journal of Botany* 75:207.
- Ramsey, D.T. 1995. "Effects of three occlusive dressing materials on healing of full-thickness skin wounds in dogs". *American Journal of Veterinary Research* 56: 941-949.
- Rates, S.M.K. 2001. "Plants as source of drugs". *Toxicon* 39: 603-613.
- Ratner, B.D., Bryant, S.J. 2004. "Biomaterials: where we have been and where we are going". *Annual Review of Biomedical Engineering* 6: 41-75.
- Ribeiro A.Q, Leite JPV, Dantas-Barros AM 2005. "Perfil de utilização de fitoterápicos em farmácias comunitárias de Belo Horizonte sob a influência da legislação nacional". *Revista Brasileira Farmacognisia* 15: 65-70.
- Rodrigues, P.A. 2008. Atividade gastroprotetora e antioxidante de extratos e constituintes químicos de *Byrsonima sericea* dc. e *Plectranthus grandis* cramer (willensem). Tese de Doutorado em Ciências Veterinárias. Faculdade de Veterinária da Universidade Estadual do Ceará, Fortaleza.

Salto, M.L. 1989. "Alguns vegetais brasileiros empregados no tratamento de diabetes". *Revista Brasileira de Farmacognisia* 4: 170-196.

Silva, J.G. 2007. "Atividade antimicrobiana do extrato de *Anacardium occidentale* Linn. em amostras multiresistentes de *Staphylococcus aureus*". *Revista Brasileira de Farmacognisia* [online] 17: 572-577. ISSN 0102-695X. Consultado: 25/09/2012. Disponible en: <http://dx.doi.org/10.1590/S0102-695X2007000400016>

Schirato, G.V. 2006. "O polissacarídeo do *Anacardium occidentale* L. na fase inflamatória do processo cicatricial de lesões cutâneas". *Ciência Rural* [online] 36: 149-154. ISSN 0103-8478. Consultado 25/09/2012. Disponible en: <http://dx.doi.org/10.1590/S0103-84782006000100022>

Sharma, H.K., Chhangte, L., Dolui, K. 2001. "Traditional medicinal plants in Mizoran, India". *Fitoterapia* 72: 146-161.

Sociedad Argentina de Dermatología. 2008. Consenso sobre Cicatrización de Heridas. Comisión Directiva 2007-2008. Consultado 26/09/2012. Disponible en: <http://www.sad.org.ar/revista/pdf/cicatrizacion.pdf>

Sokeng, S.D., Kamtchouing, P., Watcho, P., Jatsa, H.B., Moundipa, P.F., Ngounou, F.N., Lontsi, D., Bopelet, M. 2001. "Hypoglycemic activity of

Anacardium occidentale L. aqueous extract in normal and streptozotocin-induced diabetic rats". *Diabetes research* 36: 1-9.

Souza, C.P., Mendes, N. M., Janootti, P., Liana K., Pereira, J. P. 1992. "O uso da casca da castanha do caju, Anacardium occidentale, como moluscicida alternativo". *Revista do Instituto de Medicina Tropical de São Paulo* [online] 34: 459-466. ISSN 0036-4665. Consultado 25/09/2012. Disponible en: <http://dx.doi.org/10.1590/S0036-46651992000500014>

Subrahmayam, M. 1996. "Honey dressing versus boiled potato peel in the treatment of burns: a prospective randomized study". *Burns* 22: 491-493.

Sullivan, J.T., Richards, C.S., Lloyd, H.A., Krishna, G. 1982. *Planta Medicinal* 44: 175.

Sung ,B., Pandey, M.K., Ahn, K.S., Yi T, Chaturvedi, M.M., Liu, M, Aggarwal, B.B. 2008. "Anacardic acid (6-nonadecyl salicylic acid), and inhibitor of histone acetyltransferase, suppresses expression of nuclear factor-kappaB-regulated gene products involved in cell survival, proliferation, invasion, and inflammation through inhibition of the inhibitory subunit of nuclear factor-kappaBalpha kinase, leading to potentiation of apoptosis". *Blood* 15 111(10): 4880-91.

- Takaishi, K., Alen, Y., Kamazu, K., Baba, N., Nakajima, S. 2004. "Synthesis and Antinematodal Activity of 3-n-Alquil fenóis". *Bioscience Biotechnology Biochemistry* 68: 2398-2400.
- Talhari, S., Neves, R.G. 1997. *Dermatologia tropical – Hanseníase*. Gráfica Tropical, Manaus.
- Toyomizu, M., Sugiyama, S., Jin, R.L., Nakatsu, T. 1993. "α- Glucosidase and aldolose reductase inhibitors: constituents of Cashew, *Anacardium occidentale*, nut shell liquid". *Phytoteraphy Research* 7: 252-254.
- Trevisan, M.T.S., Pfundstein, B., Haubner R., Wurtele, G., Spiegelhalder, B., Bartsch, H., Owen, R.W. 2006. "Characterization of alkyl phenols in cashew (*Anacardium occidentale*) products and assay of their antioxidant capacity". *Food and Chemical Toxicology* 44: 188-197.
- Ushanandini,S., Nagaraju, S., Nayaka, S.C., Kumar, K.H., Kemparaju, K., Girish K.S. 2009. "The anti-ophidian properties of *Anacardium occidentale* bark extract". *Immunopharmacology and Immunotoxicology* 0: 1-9.
- Vega, M. O. 2001. *Etnobotánica de la Amazonía Peruana*. Editorial Abya-Yala, Quito-Ecuador.
- Víctora, C.G, Knauth, D.R., Hassen, M.N.A. 2000. *Pesquisa Qualitativa em saúde: uma introdução ao tema*. Tomo Editorial, Porto Alegre.

- Viegas,G.S., Florêncio, F.M.M, Oliveira, F.S., Lima, L.F, Anjos, A.M.C.L., Figueiredo, A.L.P. 2006. “O polissacarídeo do *Anacardium occidentale* L. na fase inflamatória do processo cicatricial de lesões cutâneas”. *Revista Ciência Rural* 36: 1.
- Vieira,T.S., 2007. Estudos visando à síntese de novos derivados do LCC com potencial atividade no tratamento da doença de Alzheimer. Dissertação de Mestrado em Química. Instituto de Química. Universidade de Brasília. Brasília.
- Vit, P. 2002. “*Anacardium occidentale* L Ficha botânica de interés apícola em Venezuela Nº 6 Meroy”. *Revista de la Facultad de Farmácia* 43: 11-13.
- Xolocotzi, E.H. 1982. “El Concepto de Etnobotanica”. En: *Memórias del Simpósio de Etnobotanica*, pp. 12-17. Ciudad de México.
- Ward, R.S, Saffle Jr. 1995. “Topical agents in burn and wound care”. *Physical Therapy* 75: 526-538.
- Weiduschat, A. A. 1999. Elementos de ecologia e etnobotânica de *Anacardium occidentale* L. (Anacardiaceae) na área indígena Raposa Serra do Sol, Roraima – Brasil. Dissertação de Mestrado. INPA/FUA, Manaus.