UNIVERSIDAD
NACIONAL
DE COLOMBIA

Factores relacionados con el compromiso del penacho de los dedos de la mano en pacientes con psoriasis

Sandra Viviana Gómez Correa

Universidad Nacional de Colombia
Facultad de Medicina, Departamento de Radiología e Imágenes Diagnósticas
Bogotá, Colombia
2020

Factores relacionados con el compromiso del penacho de los dedos de la mano en pacientes con psoriasis

Sandra Viviana Gómez Correa

Tesis o trabajo de investigación presentado como requisito parcial para optar al título de:

Especialista en Radiología e Imágenes Diagnósticas

Director:

MD. Enrique Calvo Páramo

Línea de Investigación:

Imágenes del sistema musculo-esquelético

Grupo de Investigación:

Grupo de Investigación en Radiología e Imágenes Diagnósticas (GRID)

Universidad Nacional de Colombia

Facultad de Medicina, Departamento de Radiología e Imágenes Diagnósticas

Bogotá, Colombia

2020

“Todo es difícil antes de hacerse fácil”

Johann Wolfgang von Goethe

Declaración de obra original

Yo declaro lo siguiente:

He leído el Acuerdo 035 de 2003 del Consejo Académico de la Universidad Nacional. «Reglamento sobre propiedad intelectual» y la Normatividad Nacional relacionada al respeto de los derechos de autor. Esta disertación representa mi trabajo original, excepto donde he reconocido las ideas, las palabras, o materiales de otros autores.

Cuando se han presentado ideas o palabras de otros autores en esta disertación, he realizado su respectivo reconocimiento aplicando correctamente los esquemas de citas y referencias bibliográficas en el estilo requerido.

He obtenido el permiso del autor o editor para incluir cualquier material con derechos de autor (por ejemplo, tablas, figuras, instrumentos de encuesta o grandes porciones de texto).

Por último, he sometido esta disertación a la herramienta de integridad académica, definida por la universidad.

Sandra G.

Nombre

Fecha 25/10/2020

Agradecimientos

Al doctor Enrique Calvo Páramo, docente del Departamento de Radiología e Imágenes Diagnósticas de la Universidad Nacional de Colombia, profesor con gran calidad humana, quien me inspiró para seguir el camino de las imágenes diagnósticas.

A Yojhan Edilberto Izquierdo Ramírez, médico radiólogo de la Universidad Nacional de Colombia, asesor metodológico del trabajo, anterior compañero y amigo de residencia, hoy en día compañero de vida.

A Luisa Fernanda Cardona Ardila, residente de radiología de la Universidad Nacional de Colombia, por su participación y colaboración durante la realización del trabajo.

A los doctores Paola Várela, Diego Jaimes, Jorge Calderón, Luis Castro, Ana María Santos, Rafael Valle Oñate y John Londoño J, autores del artículo “Papel de la neoformación ósea perióstica en el desempeño de los criterios CASPAR para desempeño diagnóstico de artritis psoriásica” (20) quienes realizaron aportes significativos al desarrollo operativo del trabajo.

Resumen

Factores relacionados con el compromiso del penacho de los dedos de la mano en pacientes con psoriasis

Introducción: La psoriasis es una enfermedad inflamatoria sistémica que no involucra únicamente la piel (1,2) sino que puede acompañarse de APs en el 30% de los pacientes (3) o de manifestaciones musculoesqueléticas periféricas entre 10% a 60% de los individuos con psoriasis que no cumplen criterios diagnósticos de APs (4,5). **Objetivo:** Determinar la asociación entre factores demográficos, clínicos y de laboratorio y el compromiso del PFDM en radiografía simple en pacientes con psoriasis. **Métodos:** Se realizó un estudio retrospectivo de corte transversal y concordancia. Se estudiaron las radiografías de manos de pacientes de la base de datos de la población seleccionada en el estudio de Varela et al (20). Se buscó presencia de erosiones, resorción, esclerosis y proliferación del PFDM. Se realizó un análisis descriptivo independiente para grupos con artritis psoriásica, entesitis y compromiso ungueal. **Resultados** Los cambios del PFDM en pacientes con psoriasis son frecuentes, el 93% de los sujetos tenían mínimo una alteración, principalmente erosiones (75% - 84%). No se encontró asociación significativa entre erosiones y compromiso ungueal. La prevalencia de erosiones fue mayor en sujetos “sin APs” (89%) con un valor p0,042 a favor de este grupo. El 84% de los sujetos “sin entesitis” y sólo 50% de los sujetos “con entesistis” presentaron erosiones. Entre el 59 y el 81,8% de los sujetos con APs presentaron resorción del penacho. **Conclusión** Los cambios radiográficos del PFDM son frecuentes en pacientes con psoriasis y al parecer no se encuentran relacionados con la severidad o la duración de la enfermedad.

Palabras clave: Psoriasis; Artritis psoriásica; Radiografía; Falanges de los dedos de la mano.

Abstract

Factors related to distal phalanx tuft of the hand involvement in psoriatic patients

Introduction: Psoriasis is a systemic inflammatory disease that not only involves the skin (1,2) but can be accompanied by PsA in 30% of patients (3) or by peripheral musculoskeletal manifestations in 10 to 60% of individuals with psoriasis that do not meet the diagnostic criteria for PsA (4,5). **Objetive:** To determine the association between demographic, clinicaland laboratory factors and the involvement of DPTH in plain radiography in patients with psoriasis. **Methods:** A retrospective cross-sectional and concordance study was carried out. Radiographs of the hands of patients from the database of the population selected in the study by Varela et al (20) were studied. The presence of erosions, resorption, sclerosis and proliferation of the DPTH was looked for. An independent descriptive analysis was performed for groups with psoriatic arthritis, enthesitis, and nail involvement. **Results:** DPTH changes in patients with psoriasis are frequent, 93% of the subjects had at least one alteration, mainly erosions (75% - 84%). No significant association was found between erosions and nail involvement. The prevalence of erosions was higher in subjects “without PAs” (89%) with a p-value of 0.042 in favor of this group. 84% of the subjects “without enthesitis” and only 50% of the subjects “with enthesitis” presented erosions. Between 59 and 81.8% of the subjects with PsA presented resorption of the DPTH. **Conclusion:** Radiographic changes in DPTH are common in patients with psoriasis and do not appear to be related to the severity or duration of the disease.

Keywords: Psoriasis; Arthritis, Psoriatic; Radiography; Finger phalanges, Hand; Distal phalanx tuft of the hand.

Contenido

.....Pág.

1. Capítulo 1 3
1.1. Planteamiento del problema 3
1.1.1. Justificación y uso de resultado 3

2. Capítulo 2: Objetivo 5
2.1. Objetivo general 5
2.2. Objetivos específicos 5

3. Capítulo 3: Metodología 5
3.1. Tipo de estudio 5
3.2. Población 5
3.2.1. Criterios de inclusión 5
3.2.2. Criterios de exclusión 6
3.3. Técnica de las radiografías 6
3.4. Toma de muestra de sangre periférica 6
3.5. Diagnóstico clínico de artritis psoriásica por reumatólogo 6
3.6. Definiciones radiográficas 7
3.7. Índices de concordancia 9
3.8. Análisis estadístico 10

4. Capítulo 4: Resultados 11
4.1. Variabilidad inter e intra-observador 11
4.2. Frecuencia de hallazgos radiográficos 12
4.3. Relación entre hallazgos radiográficos y variables clínicas y de laboratorio 12

5. Capítulo 5: Análisis de resultados y discusión 14

6. Conclusiones y recomendaciones 16
6.1. Conclusiones 16
6.2. Recomendaciones 16

A. Anexo: Formulario factores relacionados con el compromiso del penacho de los dedos de la mano en pacientes con psoriasis 17

B. Anexo: Descripción de elementos reportados en el formulario factores relacionados con el compromiso del penacho de los dedos de la mano en pacentes con psoriasis 20

Bibliografía 21

Lista de ilustraciones

.....Pág.

Ilustración 1. Apariencia radiográfica del penacho normal: En color amarillo se demarca el área correspondiente al PFDM. Denote la típica apariencia lanceolada (en lóbulos) de la cortical..... 2
Ilustración 2. Grados de acroosteólisis. 8
Ilustración 3. Esclerosis del penacho de la falange distal de la mano. Proyección oblicua en la cual se define engrosamiento de la cortical mayor a 1 mm del tercer dedo (flecha anaranjada)..... 8
Ilustración 4. Erosión del penacho de la falange distal de la mano. Disrupción focal del penacho (flecha anaranjada) con pequeña área de esclerosis. 9
Ilustración 5. Frecuencia de acroosteólisis y resorción de acuerdo al PASI 13

Lista de tablas

Pág.

Tabla 1. Puntaje de Koutaissoff para acro-osteólisis del PFDM. 7
Tabla 2. Variabilidad inter-observador..... 11
Tabla 3. Variabilidad intra-observador..... 11
Tabla 4. Frecuencia de hallazgos..... 12
Tabla 5. Asociaciones entre variables clínicas y hallazgos radiográficos. 13

Lista de abreviaturas

Abreviatura	Término
APs	Artritis psoriásica
AR	Artritis reumatoide
CASPAR	Criterios para la Clasificación de la Artritis Psoriásica
DPTH	Distal phalanx tuft of the hand
ES	Esclerosis sistémica
PA	Posteroanterior
PASI	Psoriasis Area and Severity Index
PFDM	Penacho de la falange distal de los dedos de la mano
PsA	Psoriatic arthritis

Introducción

La psoriasis corresponde a una enfermedad inflamatoria sistémica que no involucra únicamente la piel (1,2) sino que puede acompañarse del desarrollo de artritis psoriásica (APs) en hasta el 30% de los pacientes (3) o de manifestaciones musculoesqueléticas periféricas como entesitis entre el 10% a 60% de los individuos con psoriasis que no cumplen criterios diagnósticos de APs (4,5). Las enfermedades inflamatorias articulares más comunes son la APs y la artritis reumatoide (AR) (3,6,7) y a la vez se estima que más del 70% de los individuos con APs tienen manifestaciones clínicas de artritis inflamatoria periférica, por lo que establecer un diagnóstico que diferencie ambas entidades es un reto frecuente (8).

En 1980 surgieron las primeras descripciones del compromiso del penacho en pacientes con enfermedad articular, Martel y cols. encontraron que las erosiones y resorción del penacho son más frecuentes en pacientes con APs en comparación a aquellos con osteoartrosis erosiva, con una prevalencia del 16% y 0% respectivamente (3) hallazgo que ha sido confirmado por otros autores (4–6). Además en individuos con APs también se ha descrito la esclerosis del PFDM, sin embargo este tipo de lesión, así como la resorción-osteólisis y calcinosis del penacho, son más frecuentes en pacientes con esclerosis sistémica (ES) (7,8).

En la actualidad se utilizan los Criterios para la Clasificación de la Artritis Psoriásica (CASPAR, por su sigla en inglés) que incluyen la presencia actual o historia de psoriasis, psoriasis ungueal, onicolisis, pitting e hiperqueratosis, factor reumatoide negativo, dactilitis actual o previa y presencia de neoformación ósea yuxtaarticular mal definida en radiografía de manos y pies. Dichos criterios tienen una especificidad de 98.7% y una sensibilidad de 91.4% para el diagnóstico de APs en individuos con síntomas musculoesqueléticos periféricos (entesitis o artritis) y al menos un puntaje de 3 en esta escala (9,10). De igual manera actualmente se piensa que la radiografía simple es de gran utilidad en el

diagnóstico y el seguimiento de la respuesta al tratamiento de la APs, ya que permite caracterizar daños estructurales e identificar proliferación ósea yuxta-articular (11).

En APs los cambios radiográficos descritos con mayor frecuencia se presentan en las falanges distales y en las articulaciones interfalángicas distales e incluyen, a la vez, cambios destructivos como erosiones u osteólisis y cambios proliferativos como formación de nuevo hueso (entesofitos) (12–14). Por otra parte la prevalencia de estos hallazgos es diferente en manos y pies y según su distribución se han reportado diferentes asociaciones, por ejemplo Ichikawa et al. (8) sugieren que la resorción del penacho de la falange distal de los dedos de la mano (PFDM) no se asocia a APs, mientras que la misma alteración en los pies indica una asociación estadísticamente significativa en comparación con sujetos que padecen AR. Se considera que el PFDM es el área de la falange distal en la que la cortical deja de ser completamente lisa y adquiere un aspecto lanceolado (15), tal como se demuestra en la Ilustración 1.

Ahora bien, en una revisión sistemática de nuestro grupo (19) encontramos que la resorción del PFDM, con una prevalencia media de 16%, es el hallazgo descrito con mayor frecuencia en estudios sobre individuos con APs mientras que en psoriasis, las erosiones y la esclerosis son los hallazgos más significativos, hallazgos que también han sido descritos en individuos con AR (16–18).

Ilustración 1. Apariencia radiográfica del penacho normal: En color amarillo se demarca el área correspondiente al PFDM. Denote la típica apariencia lanceolada (en lóbulos) de la cortical.

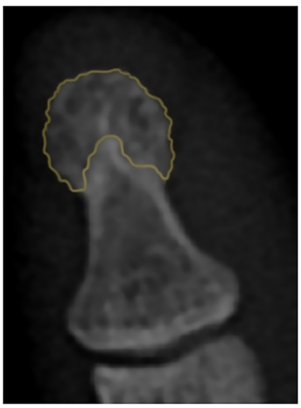

Tomado de Izquierdo et al. (26).

1. Capítulo 1

1.1. Planteamiento del problema

Varias series de casos y estudios transversales han reportado cambios del PFDM en pacientes con psoriasis y APs, sin embargo su discreta calidad metodológica (19) no permite realizar conclusiones sólidas respecto a su utilidad en la práctica clínica.

De otro lado, aún no se tiene clara la relación entre los factores demográficos, clínicos y de laboratorio con la severidad y frecuencia de los hallazgos radiológicos del PFDM en pacientes con psoriasis y APs.

1.1.1. Justificación y uso de resultado

La radiografía simple es un método de diagnóstico por imagen económico y de fácil acceso en Colombia, que permite la caracterización de daños articulares orientando así el diagnóstico y pronóstico de la mayoría de las condiciones músculo-esqueléticas.

Establecer la asociación entre los factores demográficos, clínicos y de laboratorio con la severidad y frecuencia de los hallazgos radiológicos del PFDM en pacientes con psoriasis y APs es el primer paso para definir la pertinencia de desarrollar un estudio prospectivo que determine la utilidad de la evaluación radiográfica periódica del PFDM en el seguimiento de la enfermedad.

2. Capítulo 2: Objetivo

2.1. Objetivo general

Determinar la asociación entre los factores demográficos, clínicos y de laboratorio y el compromiso del penacho de la falange distal de los dedos de la mano documentado por radiografía simple en pacientes con psoriasis.

2.2. Objetivos específicos

- Registrar las características demográficas como: sexo, edad y duración de la enfermedad de la población incluida al momento de la toma de la radiografía de manos.
- Registrar las características clínicas como: antecedente de tabaquismo, compromiso ungueal, PASI (Psoriasis Area and Severity Index), entesopatía y presencia de APs de la población objeto al momento de la toma de la radiografía de manos.
- Registrar el valor del Factor reumatoideo y Proteína C Reactiva en los pacientes incluídos al momento de la toma de la radiografía de manos.
- Determinar la frecuencia y el tipo de cambios radiológicos del PFDM en pacientes con diagnóstico de APs y psoriasis.
- Calcular la variabilidad inter e intra-observador de las lecturas radiográficas del PFDM de pacientes con psoriasis o APs entre un experto en radiología musculo-esquelética y un residente de radiología con diferentes tipos de zoom.

3. Capítulo 3: Metodología

3.1. Tipo de estudio

Se realizó un estudio retrospectivo de corte transversal y concordancia posterior a la aprobación por parte del comité de ética de la Facultad de Medicina de la Universidad Nacional de Colombia y acorde a la declaración de Helsinki. La obtención de consentimiento informado no fue necesaria.

3.2. Población

Se utilizó la base de datos de la población seleccionada en el estudio de Varela, Paola, et al. “Papel de la neoformación ósea perióstica en el desempeño de los criterios CASPAR para diagnóstico de artritis psoriásica.” (20) et al quienes incluyeron pacientes mayores de 18 años evaluados en los servicios de dermatología y reumatología del Hospital Militar Central (Bogotá) entre marzo y diciembre de 2012 con diagnóstico de psoriasis confirmado por biopsia de piel.

Uno de los autores (ECP) de la publicación original brindó su autorización para el desarrollo de esta investigación. Los demás autores del artículo original serán incluidos en la sección de agradecimientos.

Se tuvo acceso a datos demográficos, antecedentes, resultados del examen físico realizado por un dermatólogo y un reumatólogo expertos y a las radiografías de manos de los pacientes seleccionados en formato DICOM. La descripción detallada de los métodos de selección de los pacientes, registro de la información y evaluación clínica pueden ser consultados en la investigación original.

3.2.1. Criterios de inclusión

- Disponibilidad de radiografía de manos comparativas proyecciones PA y oblicuas.

3.2.2. Criterios de exclusión

- Diagnóstico de Diabetes Mellitus tipo 1 o 2.
- Diagnóstico de otras enfermedades reumáticas concomitantes.

3.3. Técnica de las radiografías

Las radiografías fueron realizadas mediante adquisición digital en el Instituto de Diagnóstico Médico (IDIME), en Bogotá. Se tomaron proyecciones posteroanterior y lateral oblicua de dígitos paralelos con el paciente sentado, codo flexionado a 90°, mano y antebrazo sobre la mesa, mano en pronación sobre la superficie con dedos ligeramente separados. Se utilizó un equipo IDC explorer 1600 de captura directa, tamaño de chasis 24 × 30 cm, rango de 40 a 60 kbp. El rayo se centró en la tercera articulación metacarpofalángica, perpendicular al rayo de incidencia con distancia rayo-fuente 100 cm.

3.4. Toma de muestra de sangre periférica

El mismo día de la adquisición de las radiografías se obtuvieron 10 cc de sangre periférica para análisis de la velocidad de sedimentación globular, proteína C reactiva y factor reumatoide, este último por técnica de turbidimetría.

3.5. Diagnóstico clínico de artritis psoriásica por reumatólogo

Los pacientes fueron valorados por un reumatólogo experto (20), quien realizó un interrogatorio dirigido y examen osteomusculoarticular que incluyó la exploración de los arcos de movimiento, recuento de las articulaciones inflamadas y dolorosas sobre un total de 68 articulaciones, evaluación de entesitis mediante el índice de Mander(28), valoración ungueal y presencia de dactilitis. Adicionalmente, evaluó las radiografías de manos y pruebas de laboratorio. A partir de esta información se estableció la presencia o no de artritis psoriásica.

También se obtuvo el índice de intensidad y gravedad de la psoriasis (PASI), definido en 1978 por Fredriksson y Pettersson (24), que corresponde al estandar para medir la gravedad de la psoriasis, el cual valora el eritema, la induración y la descamación de las

lesiones por separado en diferentes zonas del cuerpo (cabeza y cuello, extremidades superiores, tronco y extremidades inferiores, glúteos inclusive) y las relaciona con el área afectada en cada una de ellas (25).

3.6. Definiciones radiográficas

La lectura de todas las imágenes se realizó de forma independiente por un radiólogo (E.C.) y una residente de radiología (S.G) quienes tuvieron un entrenamiento previo en el manejo del formulario para el registro de los hallazgos. Se utilizaron las siguientes definiciones por consenso:

- Penacho de la falange distal de los dedos de la mano (PFDM): área de la falange distal en la que la cortical cambia dejando de ser completamente lisa adquiriendo un aspecto lanceolado (15) (Ilustración 1).

- Acro-osteólisis: proceso destructivo caracterizado por la disminución del tamaño del penacho, hallazgo que ha sido clasificado según su severidad en cuatro grados según Koutaissoff & cols. (ver tabla 1 y ilustración 2) (21).

Tabla 1. Puntaje de Koutaissoff para acro-osteólisis del PFDM.

Puntaje	Característica radiológica
0	Normal
1	Dudosa (Acro-osteólisis mínima)
2	Evidente (Resorción de más de la mitad del PFDM)
3	Severa (Resorción completa con apariencia del PFDM en punta de lápiz)

Ilustración 2. Grados de acroosteólisis.

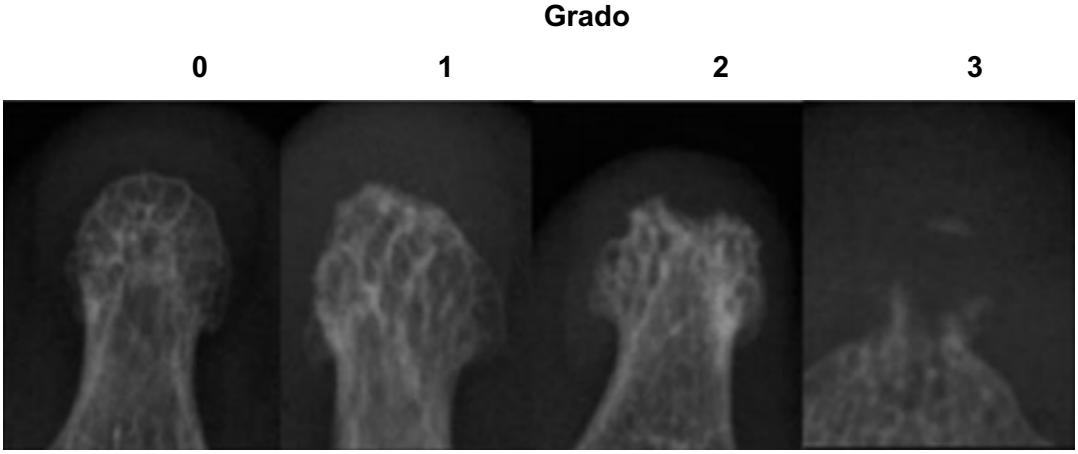

Tomado de Koutaissoff et al. (21).

- Resorción del penacho: pérdida del patrón lanceolado de PFDM adquiriendo una morfología cóncava con o sin ruptura de la cortical (26).

- Esclerosis del penacho: engrosamiento de la cortical del PFDM mayor a 1mm con aumento de la radio-opacidad ósea (22).

Ilustración 3. Esclerosis del penacho de la falange distal de la mano. Proyección oblicua en la cual se define engrosamiento de la cortical mayor a 1 mm del tercer dedo (flecha anaranjada).

Tomado de Izquierdo YE (27).

- Erosión en el penacho: zona focal de disrupción de la cortical del PFDM (23).

Ilustración 4. Erosión del penacho de la falange distal de la mano. Disrupción focal del penacho (flecha anaranjada) con pequeña área de esclerosis.

Tomado de Izquierdo YE (27).

3.7. Índices de concordancia

Cada observador realizó 4 lecturas de todas las radiografías, 2 con zoom del 75 % y 2 con zoom del 200% registrando los resultados en un formulario diseñado para tal fin; hubo una diferencia de por lo menos 2 semanas entre cada interpretación. Para cada lectura la secuencia de pacientes fue aleatorizada y almacenada en un archivo único de tal forma que fueron creados 8 archivos, cada archivo contenía todos los pacientes incluidos, pero en diferente orden. Los observadores permanecieron cegados en lo referente a la aleatorización, la información clínica y datos de identificación. Se utilizó el visualizador DICOM HOROS en un equipo iMAC 21.5 pulgadas (1920x1080), gráficos Intel Iris Pro 1536 MB.

Los resultados de los reportes radiográficos fueron codificados utilizando números arábigos para cada categoría. Los resultados fueron procesados utilizando el programa estadístico SPSS v 25 (IBM, Armonk, NY). El índice de concordancia kappa de Cohen fue

interpretado acorde a los siguientes rangos 0 a 0.2 pobre, 0.21 a 0.4 acuerdo aceptable, 0,41 a 0,60 moderado, 0,61 a 0,80 buena y mayor de 0,81 casi perfecta.

3.8. Análisis estadístico

El análisis estadístico se realizó utilizando el programa SPSS versión 25 versión para Windows.

Las variables continuas se presentaron con media +/- desviación estándar o mediana y rango intercuartílico de acuerdo con su naturaleza de distribución basado en la prueba de normalidad de Kolmogorov-Smirnov. Las variables nominales se expresaron en frecuencias absolutas y relativas. Se realizó un análisis descriptivo independiente para los grupos con artritis psoriásica, presencia de entesitis y compromiso ungueal. Se compararon los resultados de cada grupo utilizando chi cuadrado o prueba exacta de Fisher para variables categóricas; para relacionar variables categóricas con variables cuantitativas se aplicó el estadístico U de Mann-Withney o T de Student. Por último, para relacionar variables independientes cuantitativas con variables dependientes cualitativas se utilizó regresión logística binaria. Se consideró relación estadísticamente significativa un valor de $p < 0,05$.

4. Capítulo 4: Resultados

Fueron incluidos 58 pacientes, 31 mujeres y 27 hombres, con edad media de 55 años +/- 16,4 años. La mediana de tiempo con diagnóstico de psoriasis fue de 15 IQR 18,25. El compromiso ungueal se documentó en 26 pacientes (44,8%), 22 (37%) tenían criterio de artritis psoriásica y 8 (13%) presentaban entesitis al momento del examen físico. En ningún paciente se documentó esclerosis del penacho.

4.1. Variabilidad inter e intra-observador

Las tablas 2 y 3 resumen la variabilidad inter e intra-observador respectivamente para cada hallazgo de acuerdo con el zoom empleado.

Tabla 2. Variabilidad inter-observador.

Hallazgo radiográfico	Lectura con zoom 75%	Lectura con zoom 200%
Erosiones	0,17	0,56
Resorción	0,16	0,11
Acroosteólisis	0,37	0,31

Tabla 3. Variabilidad intra-observador.

Hallazgo radiográfico	Observador	Lectura con zoom 75%	Lectura con zoom 200%
Resorción	1	0,19	0,27
	2	0,31	0,35
Erosiones	1	0,53	0,59
	2	0,25	0,25
Acroosteolisis	1	0,27	0,19
	2	0,33	0,32

4.2. Frecuencia de hallazgos radiográficos

La tabla 4 presenta los datos arrojados de las lecturas con las frecuencias más altas de hallazgos para cada observador.

Tabla 4. Frecuencia de hallazgos.

Hallazgo radiográfico	Observador	Lectura con zoom 75%	Lectura con zoom 200%
Resorción	1	48/58 (82 %)	49/58 (84 %)
	2	35/58 (60 %)	45/58 (77 %)
Erosiones	1	44/58 (75 %)	44/58 (75 %)
	2	41/58 (70 %)	49/58 (84 %)
Acroosteolisis	1	37/58 (63 %)	41/58 (70 %)
	2	36/58 (62 %)	43/58 (74 %)

4.3. Relación entre hallazgos radiográficos y variables clínicas y de laboratorio.

Se calcularon las asociaciones con los datos del observador con mejor coeficiente intra-observador segmentando la muestra con base en las variables compromiso ungueal, diagnóstico de artritis psoriásica y presencia de entesitis. No hubo diferencias estadísticamente significativas entre la edad o la duración de la enfermedad para cada uno de los grupos.

La tabla 5 resume las asociaciones encontradas y los respectivos valores p. No hubo relación estadística significativa entre el tiempo de diagnóstico de psoriasis y la presencia de alguno de los hallazgos radiográficos (valores p entre 0,07 y 0,53). La relación entre el PASI y la presencia de acroosteolisis y de resorción en el PFDM se muestra en la ilustración 5.

Ilustración 5. Frecuencia de acroosteólisis y resorción de acuerdo al PASI

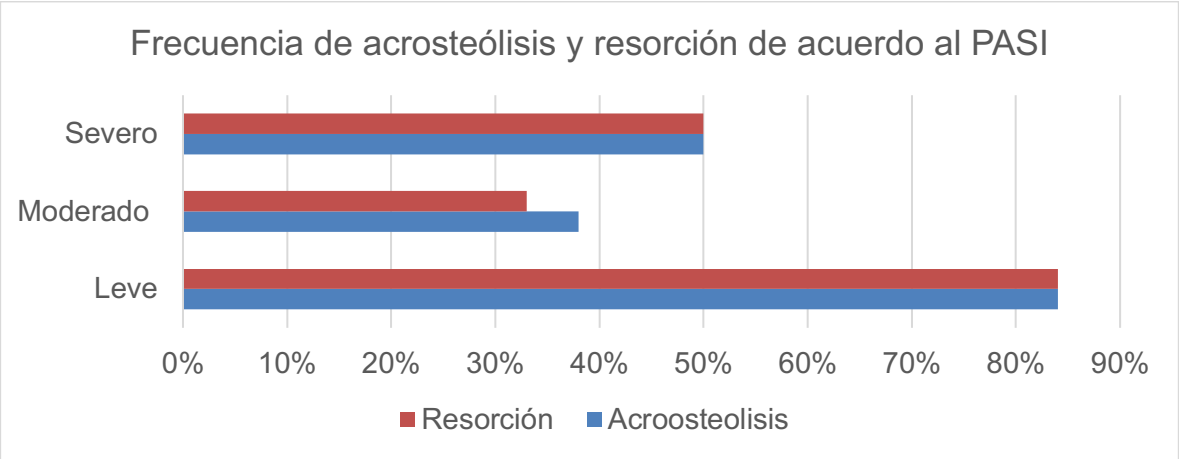

En cuanto a la velocidad de sedimentación globular, proteína C reactiva y factor reumatoide no se encontró una asociación estadísticamente significativa con los hallazgos radiográficos.

Tabla 5. Asociaciones entre variables clínicas y hallazgos radiográficos.

	Hallazgo radiográfico					
	Erosiones		Resorción		Acro-osteólisis	
Variable	Frecuencia	Valor p	Frecuencia	Valor p	Frecuencia	Valor p
Compromiso ungueal	21/26 (80 %)	1	21/26 (80 %)	0,74	17/26 (65 %)	0,42
Diagnóstico de artritis psoriásica	14/22 (63 %)	0,042* a favor de no APS	18/22 (81 %)	1	14/22 (63 %)	1
Entesitis	4/8 (50 %)	0,049* a favor de no entesitis	8/8 (100 %)	0,32	4/8 (50 %)	0,66

*Asociación estadística significativa.

5. Capítulo 5: Análisis de resultados y discusión

Los cambios radiográficos del PFDM en pacientes con psoriasis son frecuentes, en nuestra corte el 93% de los sujetos tenían al menos una alteración, dada esta prevalencia tan alta en poblaciones pequeñas como la de este trabajo, no identificar de relaciones estadísticas significativas era esperable.

No hubo relación entre el tiempo de diagnóstico de psoriasis y la presencia de los cambios del PFDM, esto sumado a la alta frecuencia de hallazgos sugiere que los cambios del PFDM ocurren en una fase temprana de la enfermedad y no son reversibles.

En nuestra corte las erosiones fueron la alteración de mayor frecuencia (75 % - 84 %), prevalencia similar a la reportada por Lomuto et al. No se encontró una asociación estadística significativa entre erosiones y compromiso ungueal, lo cual ya había sido descrito por Scarpa et al en 2004. En cuanto a APs, la prevalencia de erosiones fue mayor en los sujetos “sin APs” (89%) con un valor p 0,042 a favor de este grupo, esto significa que no existe una relación clínicamente significativa entre erosiones y APs. Un escenario similar se presentó en el subanálisis para entesistis, en el cual 84% de los sujetos “sin entesitis” presentaron erosiones y sólo un 50% de los sujetos “con entesistis” tenían este hallazgo. Es de resaltar que la presencia de valores p significativos a favor de los grupos “no APs” y “no entesitis” para la presencia de erosiones sugiere que existen otros factores en estos grupos que influyen en esta asociación.

De otro lado, entre el 59 y el 81,8% de los sujetos con APs presentaron resorción del penacho, cifra mayor a la prevalencia media reportada por nuestro grupo en una publicación previa (16% con alta heterogeneidad) (29). Cabe aclarar que los estudios de Ichikawa et al. (8) y Niamane et al incluidos en dicha revisión utilizaron criterios diagnósticos diferentes a los de nuestro trabajo APs, además estos estudios reportaron

una duración media de APs de 7 años, variable que no fue evaluada en nuestra investigación.

La herramienta estándar para medir la gravedad de la psoriasis es el PASI, en especial desde que la Food and Drug Administration estableció el PASI75 (porcentaje de pacientes que alcanzan una mejoría 75% del PASI basal) como parámetro de eficacia en los ensayos clínicos de los nuevos fármacos biológicos (25), ninguno de los hallazgos radiográficos tuvo relación significativa con esta escala, luego los cambios del PFDM no parecen ser útiles como marcadores de severidad de la enfermedad.

En nuestra corte no se identificó esclerosis del PFDM, algo contradictorio dado que los individuos con onicopatía psoriásica tienen 14,6 veces más riesgo de presentar esclerosis del PFDM que los individuos con APs sin onicopatía (29), tal vez la definición estricta utilizada al momento de evaluar las radiografías de los pacientes incluidos (grosor de la cortical mayor de 1 mm) condicionó esta divergencia.

En cuanto a la influencia de la magnificación en la evaluación del PFDM, este es el primer trabajo que evaluó este aspecto en pacientes con psoriasis. En términos generales la frecuencia de hallazgos radiográficos aumentó al emplear un zoom mayor, probablemente porque esto permite la caracterización de hallazgos más sutiles, sin embargo, el incremento en la detección de hallazgos con un zoom mayor resultó irrelevante dado que no disminuyó la variabilidad inter e intra observador.

Este estudio presenta varias limitaciones, en primer lugar, la gran variabilidad inter e intraobservador documentada para todos los cambios radiográficos del PFDM indica que la caracterización de estas lesiones tan sutiles no es sencilla, lo cual supone una aplicación clínica limitada y obliga a interpretar nuestros resultados con cautela. Al tratarse de un estudio de corte transversal sólo se evaluaron los cambios del PFDM en un punto específico de la enfermedad con lo cual se ignora el comportamiento dinámico de la misma. Por último, se desconocía el tratamiento y la adherencia de cada paciente a este, lo cual configura claros factores de confusión.

6. Conclusiones y recomendaciones

6.1. Conclusiones

Los cambios radiográficos del penacho de los dedos de la mano son frecuentes en pacientes con psoriasis y al parecer no se encuentran relacionados con la severidad o la duración de la enfermedad.

No se encontraron asociaciones estadísticamente significativas entre los factores demográficos, clínicos y de laboratorio con el compromiso del penacho de la falange distal de los dedos de la mano documentado por radiografía simple en esta corte de pacientes con psoriasis, probablemente debido a que la media de duración de la enfermedad en ellos es muy alta y no se incluyeron sujetos en estadíos tempranos de la enfermedad.

La evaluación del penacho de los dedos de la mano con varios grados de zoom no mejora la concordancia inter o intra-observador.

Los cambios radiográficos del penacho de los dedos de la mano son hallazgos sutiles de difícil caracterización y reproductibilidad, lo que plantea dificultades importantes para considerar a la radiografía simple de manos como método de seguimiento de los pacientes con psoriasis.

6.2. Recomendaciones

Es necesario realizar nuevos estudios con mejor solidez metodológica, que incluyan mayor muestra poblacional así como individuos en etapas iniciales de la enfermedad, y de carácter prospectivo, con el fin de definir la presencia de asociaciones estadísticamente significativas entre los cambios radiográficos del PFDM y variables clínicas, demográficas y de laboratorio en pacientes con psoriasis y/o artritis psoriásica.

A. Anexo: Formulario factores relacionados con el compromiso del penacho de los dedos de la mano en pacientes con psoriasis

LECTURA SIN ZOOM **PACIENTE Nº:**_____ **FECHA**: _____

PROYECCIÓN PA									
MANO DERECHA									
DEDO	**Esclerosis**			**Erosiones**			**Resorción**		**Acro-osteólisis**
	Si	No	%	Si	No	Nº	Si	No	Puntaje
1									
2									
3									
4									
5									
MANO IZQUIERDA									
DEDO	**Esclerosis**			**Erosiones**			**Resorción**		**Acro-osteólisis**
	Si	No	%	Si	No	Nº	Si	No	Puntaje
1									
2									
3									
4									
5									

PROYECCIÓN OBLICUA
MANO DERECHA

DEDO	Esclerosis			Erosiones			Resorción		Acro-osteólisis
	Si	No	%	Si	No	Nº	Si	No	Puntaje
1									
2									
3									
4									
5									
MANO IZQUIERDA									
DEDO	**Esclerosis**			**Erosiones**			**Resorción**		**Acro-osteólisis**
	Si	No	%	Si	No	Nº	Si	No	Puntaje
1									
2									
3									
4									
5									

ANOTACIONES:_____

_____

_____

LECTOR: _____

FORMULARIO FACTORES RELACIONADOS CON EL COMPROMISO DEL PENACHO DE LOS DEDOS DE LA MANO EN PACENTES CON PSORIASIS (CON MAGNIFICACIÓN)

<u>LECTURA CON ZOOM</u> **PACIENTE Nº**:_____ **FECHA**: _____

PROYECCIÓN PA									
MANO DERECHA									
DEDO	**Esclerosis**			**Erosiones**			**Resorción del penacho**		**Acro-osteólisis**
	Si	No	%	Si	No	Nº	Si	No	Puntaje
1									
2									
3									
4									

5									
MANO IZQUIERDA									
DEDO	**Esclerosis**			**Erosiones**			**Resorción del penacho**		**Acro-osteólisis**
	Si	No	%	Si	No	Nº	Si	No	Puntaje
1									
2									
3									
4									
5									

PROYECCIÓN OBLICUA									
MANO DERECHA									
DEDO	**Esclerosis**			**Erosiones**			**Resorción del penacho**		**Acro-osteólisis**
	Si	No	%	Si	No	Nº	Si	No	Puntaje
1									
2									
3									
4									
5									
MANO IZQUIERDA									
DEDO	**Esclerosis**			**Erosiones**			**Resorción del penacho**		**Acro-osteólisis**
	Si	No	%	Si	No	Nº	Si	No	Puntaje
1									
2									
3									
4									
5									

ANOTACIONES:_____

_____

LECTOR: _____

B. Anexo: Descripción de elementos reportados en el formulario factores relacionados con el compromiso del penacho de los dedos de la mano en pacentes con psoriasis

Se evaluaron los siguientes elementos para cada dedo:

Esclerosis del PFDM: se determinó si existe o no y la superficie del PFDM comprometida en rangos <50% o >50%.

Erosiones del PFDM: se determinó si existe o no y el número de erosiones detectadas.

Resorción del PFDM: se estableció si existe o no.

Acro-osteólisis: se describió el puntaje de Koutaissoff & cols.(21)

Bibliografía

1. Girolomoni G, Gisondi P. Psoriasis and systemic inflammation: underdiagnosed enthesopathy. J Eur Acad Dermatol Venereol. England; 2009 Sep;23 Suppl 1:3–8.
2. Coates LC, FitzGerald O, Helliwell PS, Paul C. Psoriasis, psoriatic arthritis, and rheumatoid arthritis: Is all inflammation the same? Semin Arthritis Rheum. United States; 2016 Dec;46(3):291–304.
3. Ogdie A, Weiss P. The Epidemiology of Psoriatic Arthritis. Rheum Dis Clin North Am. United States; 2015 Nov;41(4):545–68.
4. Caso F, Costa L, Atteno M, Del Puente A, Cantarini L, Lubrano E, et al. Simple clinical indicators for early psoriatic arthritis detection. Springerplus. Switzerland; 2014;3:759.
5. Mata Arnaiz MC, de Miguel Mendieta E. Usefulness of ultrasonography in the assessment of peripheral enthesis in spondyloarthritis. Reumatol Clin. Spain; 2014;10(2):113–9.
6. Smolen JS, Aletaha D, McInnes IB. Rheumatoid arthritis. Lancet (London, England). England; 2016 Oct;388(10055):2023–38.
7. Savolainen E, Kaipiainen-Seppanen O, Kroger L, Luosujarvi R. Total incidence and distribution of inflammatory joint diseases in a defined population: results from the Kuopio 2000 arthritis survey. J Rheumatol. Canada; 2003 Nov;30(11):2460–8.
8. Ichikawa N, Taniguchi A, Kobayashi S, Yamanaka H. Performance of hands and feet radiographs in differentiation of psoriatic arthritis from rheumatoid arthritis. Int J Rheum Dis. England; 2012 Oct;15(5):462–7.
9. Taylor W, Gladman D, Helliwell P, Marchesoni A, Mease P, Mielants H. Classification criteria for psoriatic arthritis: development of new criteria from a large international study. Arthritis Rheum. United States; 2006 Aug;54(8):2665–73.
10. Tintle SJ, Gottlieb AB. Psoriatic arthritis for the dermatologist. Dermatol Clin. United States; 2015 Jan;33(1):127–48.

11. Abstracts from the 38th annual meeting of the society of general internal medicine. J Gen Intern Med. United States; 2015 Apr;30 Suppl 2:45–551.

12. Sudoł-Szopińska I, Matuszewska G, Kwiatkowska B, Pracoń G. Diagnostic imaging of psoriatic arthritis. Part I: etiopathogenesis, classifications and radiographic features. J Ultrason [Internet]. Medical Communications Sp. z o.o.; 2016 Mar 29;16(64):65–77. Available from: http://www.ncbi.nlm.nih.gov/pmc/articles/PMC4834372/

13. Van der Heijde D, Sharp J, Wassenberg S, Gladman D. Psoriatic arthritis imaging: a review of scoring methods. Ann Rheum Dis [Internet]. 2005 Mar;64(Suppl 2):ii61-ii64. Available from: http://www.ncbi.nlm.nih.gov/pmc/articles/PMC1766859/

14. Poggenborg RP, Ostergaard M, Terslev L. Imaging in Psoriatic Arthritis. Rheum Dis Clin North Am. United States; 2015 Nov;41(4):593–613.

15. Lomuto M, Commisa M, Ditano G. On arthropathic psoriasis: X-ray pecularities. Dermatologica. 1984;168:82–6.

16. Williams M, Barton E. Terminal phalangeal sclerosis in rheumatoid arthritis. Clin Radiol. 1984;35:237–8.

17. Scarpa R, Manguso F, Oriente A, Peluso R, Atteno M, Oriente P. Is the involvement of the distal interphalangeal joint in psoriatic patients related to nail psoriasis? Clin Rheumatol. Germany; 2004 Feb;23(1):27–30.

18. Goodman N. The significance of terminal phalangeal osteosclerosis. Radiology. United States; 1967 Oct;89(4):709–12.

19. Izquierdo YE, Calvo E, María L, Viviana S, Santiago F. Cambios radiográficos del penacho de la falange distal de las manos , en pacientes con artritis reumatoide . Revisión sistemática. 2017;4(1):32–9.

20. Várela P, Calvo E, Jaimes D, Calderón J, Castro L, Santos A, Valle R, Londoño J. Papel de la neoformación ósea perióstica en el desempeño de los criterios CASPAR para desempeño diagnóstico de artritis psoriásica. Rev Colomb Reum. 2014;1(4):169–76.

21. Koutaissoff S, Vanthuyne M, Smith V, De Langhe E, Depresseux G, Westhovens R, et al. Hand radiological damage in systemic sclerosis: comparison with a control group and clinical and functional correlations. Semin Arthritis Rheum. 2011;40(5):455-60. http://doi.org/bvjx86.

22. Halim W, Van Der Korst JK, Valkenburg HA, Van Elteren P. Terminal phalageal osteosclerosis. Ann Rheum Dis. England; 1975 Feb;34(1):82–6.

23. Schett G, Gravallese E. Bone erosion in rheumatoid arthritis: mechanisms, diagnosis and treatment. Nat Rev Rheumatol. 2012;8(11):656–64.

24. Frederiksson T, Pettersson U. Severe psoriasis –oral therapy with a new retinoid. Dermatologica 1978;157: 238 – 244.
25. Puig L. ¿Es realmente útil el PASI como parámetro de la gravedad de la psoriasis? Servicio de Dermatología. Hospital de la Santa Creu i de Sant Pau. Barcelona. España. Piel. 2007;22(8):367-9).
26. Izquierdo YE, Calvo E, María L, Viviana S, Santiago F. Cambios radiográficos del penacho de la falange distal de las manos , en pacientes con esclerosis sistémica. Revisión sistemática. Reumatol Clin. 2018;14(1):20–26.
27. Izquierdo YE. Cambios radiográficos del penacho de la falange distal de las manos en pacientes con psoriasis, artritis psoriásica, esclerosis sistémica, artritis reumatoide y osteoartrosis. Meta-análisis y revisión sistemática. Tesis o trabajo de investigación presentado como requisito parcial para optar al título de: Especialista en Radiología e imágenes diagnósticas. Universidad Nacional de Colombia. 2018. Disponible en http://bdigital.unal.edu.co/70424/1/1070957161.2018.pdf
28. M. Mander, J.M. Simpson, A. McLellan, D. Walker, J.A. Goodacre, W.C. Dick.
Studies with an enthesis index as a method of clinical assessment in ankylosing spondylitis. Ann Rheum Dis, 46 (1987), pp. 197-202.
29. Izquierdo YE, Calvo E, María L, Viviana S, Santiago F. Cambios radiográficos del penacho de la falange distal de las manos , en pacientes con psoriasis o artritis psoriásica. Revisión sistemática. Rev. Fac. Med. 2017 Vol. 65 No. 2: 349-57.A