UNIVERSIDAD
NACIONAL
DE COLOMBIA

Movimiento hiolaríngeo en neonatos a término: anatomía e imágenes diagnósticas

Rosa Mercedes Sampallo Pedroza

Universidad Nacional de Colombia
Facultad de Medicina
Maestría en Morfología Humana
Bogotá, Colombia
2023

Movimiento hiolaríngeo en neonatos a término: anatomía e imágenes diagnósticas

Rosa Mercedes Sampallo Pedroza

Trabajo de investigación presentado como requisito parcial para optar al título de:
Magister en Morfología Humana

Directora Profesora: Amalia Valcárcel García
Médica
Magister en Morfología Humana
Magister en Educación

Línea de Investigación:
Anatomía Radiológica

Universidad Nacional de Colombia
Facultad de Medicina
Maestría en Morfología Humana
Bogotá, Colombia
2023

...el descubrimiento de la "infancia", es decir, que los niños no son adultos en pequeño, sino precisamente niños...

Jean-Jacques Rousseau
Del estudio preliminar de Emilio, o De la educación -1762-

Declaración de obra original

Yo declaro lo siguiente:

He leído el Acuerdo 035 de 2003 del Consejo Académico de la Universidad Nacional. «Reglamento sobre propiedad intelectual» y la Normatividad Nacional relacionada al respeto de los derechos de autor. Esta disertación representa mi trabajo original, excepto donde he reconocido las ideas, las palabras, o materiales de otros autores.

Cuando se han presentado ideas o palabras de otros autores en esta disertación, he realizado su respectivo reconocimiento aplicando correctamente los esquemas de citas y referencias bibliográficas en el estilo requerido.

He obtenido el permiso del autor o editor para incluir cualquier material con derechos de autor (por ejemplo, tablas, figuras, instrumentos de encuesta o grandes porciones de texto).

Por último, he sometido esta disertación a la herramienta de integridad académica, definida por la universidad.

_____

Nombre: Rosa Sampallo Pedroza
Fecha 15/04/2023
Fecha

Agradecimientos

Universo: gracias, gracias, gracias.

A mamá, la gorda y a papá desde su trascendencia.

A las buenas amigas y amigos: Mambrú, Nossa, Patricia, Carlos.

A los compañeros y Maestros de la Maestría, por la paciencia gracias.

A la profe Amalia Valcárcel García, gracias mil.

A los del camino, que abrieron puertas y ventanas, y las cerraron. Gracias por el aprendizaje, y perdón por no escuchar ni ver con claridad.

A la Universidad Nacional de Colombia, gracias.

Resumen

Movimiento hiolaríngeo en neonatos a término: anatomía e imágenes diagnósticas

Introducción: El movimiento hiolaríngeo en los neonatos, inicia en la etapa in útero y se ajusta a partir del desarrollo y la ejecución del mismo. El ascenso hiolaríngeo permite la supervivencia del neonato, e históricamente ha sido descrito en adultos. La representación y las especificaciones embriológicas, anatómicas y su visualización a través de imágenes diagnósticas favorecerá la comprensión de los aspectos clínicos en la población neonatal.
Material y Métodos: Revisión narrativa, con parámetros de búsqueda fundamentados en los términos MeSH y las bases de datos, Scopus, Science Direct, Wiley, Taylor & Francis, Dynamed EBSCO, Cochrane, Medline complete - PUBMED, Ovid - Medline, UpToDate, Access Medicine, Academic Search Complete, Embase, Freemedical journals, y google scholar de 116 artículos evidencia.
Resultados: Los conceptos generales de la Embriología, Anatomía, Fisiología e Imágenes Diagnósticas que involucran el Movimiento Hiolaríngeo en neonatos. Se enfatiza en la Ecografía, la Resonancia Magnética Nuclear, la Videofluoroscopia de la Deglución y la Tomografía Computarizada del Movimiento Hiolaríngeo.
Conclusiones y Recomendaciones: Los mecanismos de desarrollo críticos para la alimentación y la deglución se establecen durante el desarrollo embrionario y fetal, preparando al recién nacido para los comportamientos de succión:deglución:respiración. Especificar en la población neonatal tipo de radiación, colocación de transductores, entre otros.

Palabras clave: *Movimiento Hiolaríngeo, Recién Nacido, Anatomía, Diagnóstico por Imágenes*.

Abstract

Hyolaryngeal Movement in Term Neonates: Anatomy and Diagnostic Imaging

Introduction: The hyolaryngeal movement in neonates begins in the in utero stage and adjusts from its development and execution. Hyolaryngeal ascent allows the survival of the neonate, and historically it has been described in adults. The representation and the embryological, anatomical specifications and their visualization through diagnostic images will favor the understanding of the clinical aspects in the neonatal population.
Material and Methods: Narrative review, with search parameters based on the MeSH terms and the databases, Scopus, Science Direct, Wiley, Taylor & Francis, Dynamed EBSCO, Cochrane, Medline complete - PUBMED, Ovid - Medline, UpToDate, Access Medicine, Academic Search Complete, Embase, Freemedical journals, and google scholar of 116 articles evidence.
Results: General concepts of Embryology, Anatomy, Physiology and Diagnostic Imaging involving Hyolaryngeal Movement in neonates. Emphasis is placed on Ultrasound, Nuclear Magnetic Resonance, Swallowing Videofluoroscopy and Computed Tomography of Hyolaryngeal Movement.
Conclusions and Recommendations: Critical developmental mechanisms for feeding and swallowing are established during embryonic and fetal development, preparing the newborn for suck:swallow:breath behaviors. Specify in the neonatal population type of radiation, placement of transducers, among others.

Keywords: *Hyolaryngeal Movement, Newborn, Anatomy, Diagnostic Imaging*.

Contenido

Pág.
Agradecimientos VIII
Resumen IX
Abstract X
Contenido XI
Lista de Figuras XIII
Lista de Tablas XIV
Lista de Abreviaturas XV
Introducción 1
Planteamiento del Problema 2
Justificación 3
Pregunta de Investigación 4
Objetivos 5
Objetivo General 5
Objetivos Específicos 5
Metodología 6
Diseño 6
Población 6
Parámetros Búsqueda 6
Criterios de inclusión y exclusión 7
Criterios de inclusión 7
Criterios de exclusión 7
Procedimiento 8
Consideraciones Ética 8
Capítulo 1: Marco Teórico 9
Capítulo 2 Embriología de Movimiento Hiolaríngeo 13
2.1 Hueso Hioides 18
2.2 Velo del Paladar o Paladar Blando 20
2.3 Cartílago Epiglótico o Epiglotis 22
2.4 Laringe - Pliegue Aritenoepiglótico 23
2.5 Cartílago Cricoides 23
2.6 Esfínter Esofágico Superior 23
Capítulo 3: Anatomía del Movimiento Hiolaríngeo 27
3.1 Hueso Hioides 29
3.2 Velo del Paladar o Paladar Blando 30

3.3 Cartílago Epiglótico o Epiglotis 31
3.4 Laringe - Pliegue Aritenoepiglótico 33
3.5 Cartílago Cricoides 35
3.6 Esfínter Esofágico Superior 38
Capítulo 4: Fisiología del Movimiento Hiolaríngeo 41
Capítulo 5: Imágenes Diagnósticas en el Movimiento Hiolaríngeo 49
5.1 Ecografía 50
5.2 Resonancia Magnética Nuclear 54
5.3 Videofluoroscopia de la Deglución 59
5.4 Tomografía Computarizada 62
Capítulo 6: Consideraciones de Imágenes Diagnósticas en el Movimiento Hiolaríngeo 67
Conclusiones y Recomendaciones 69
Conclusiones 69
Recomendaciones 70
A. Anexo: Términos MeSH 73
B. Anexo: Diseño Parámetros de Búsqueda 76
Bibliografía 79

Lista de Figuras

Pág.
Figura 2-1. Embriología de la cabeza y el cuello.....16
Figura 2-2. Composición embriología cráneo facial.....17
Figura 2-3. Embriología del feto en plano sagital.....188
Figura 2-4. Desarrollo embrionario del complejo hioides-laringe.....19
Figura 2-5. Velo del paladar fetal.....21
Figura 2-6. Epiglotis in útero.....22
Figura 0-7. Imagen de modelo embrionario animal del esófago y la tráquea.....24
Figura 3-1. Composición de la anatomía orofaríngea del neonato 276
Figura 3-2. Epiglotis neonatal.....32
Figura 3-3. Reconstrucción laringe neonatal y pediátrica.....36
Figura 4-1. Circuito de la alimentación relacionado al complejo hiolaríngeo.....43
Figura 5-1. Visualización de colocación del transductor. 49
Figura 5-2. Imágenes ecográficas.....53
Figura 5-3. Imágenes de Resonancia Magnética.....58
Figura 5-4. Imágenes de Resonancia Magnética de Orofaringe, Nasofaringe e Hipofaringe....59
Figura 5-5. Imágenes de Videofluoroscopia de la Deglución en neonato.....62
Figura 5-6. Imágenes en 3D de la vía aérea pediátrica.....64

Lista de Tablas

Pág.
Tabla 3-1. Tamaño del cartílago hioides....29
Tabla 3-2. Tamaño de la laringe....35
Tabla 4-1. Aspectos fisiológicos del complejo hiolaríngeo....43
Tabla 5-1. Sonograma de los tejidos....46
Tabla 5-2. Visualización de los tejidos en RMN....50
Tabla 5-3. Imágenes y su capacidad de visualización....56
Tabla 5-4. Características de niños y mediciones laríngeas – cricoides – epiglotis....57
Tabla 6-1. Preferencias de las imágenes diagnósticas....67

Lista de Abreviaturas

Abreviaturas

Abreviatura	Término
US	ecografía, por siglas en inglés -*ultrasonography, US*-
VFSS	videofluoroscopia de deglución, por siglas en inglés -*videofluoroscopic swallowing study, VFSS*-
IRM o RMN	imagen por resonancia magnética o resonancia magnética nuclear
TC	tomografía computarizada
µ-TC	microtomografía o microtomografía computarizada -micro-TC-, por siglas en inglés -*Micro-Computed Tomography, microCT*-
TEP	tomografía por emisión de positrones, por siglas en inglés -*positron emission tomography, PET*-
TCO	tomografía de coherencia óptica
SNC	sistema nervioso central
SNP	sistema nervioso periférico
EGCR	reflejo de cierre esófago-glótico - abducción de pliegues glóticos tras provocación esofágica, por siglas en inglés -*esophago-glottal closure réflex, EGCR*-
succión:deglución:respiración	reflejos succión, deglución y respiración
EES	esfínter esofágico superior, por siglas en inglés -*upper esophageal sphincter, UES*-
EEI	esfínter esofágico inferior
C	vértebra cervical -incluye numeración 1-2-3-4, ejemplo C1 vértebra cervical 1-,
C1 - C2	nervio espinal cervical C1 - C2
NC	cresta neural
CNC	cresta neural craneal
Ca	caudal
Cr	craneal
D	dorsal
L	izquierdo
R	derecho

V	ventral
AP	anteroposterior
T	transversal
Nkx2-1+	gen Codificador de Proteínas, factor de transcripción tiroideo 1
Sox2+	factor de transcripción SRY-box 2, función es esencial en el mantenimiento de la auto-renovación de las células madre embrionarias no diferenciadas
Emx1	proteína Homeobox EMX1 es una proteína que en humanos está codificada por el gen EMX1. El gen EMX1 transcrito es un miembro de la familia EMX de factores de transcripción. El gen EMX1, se expresan en el cerebro en desarrollo
Emx2	proteína Homeobox Emx2 es una proteína que en humanos está codificada por el gen EMX2
Otx1	proteína Homeobox OTX1 es una proteína que en humanos está codificada por el gen OTX1
Otx2	ortodentículo Homeobox 2, proteína Homeobox OTX2 es una proteína que en humanos está codificada por el gen OTX2
Pitx-2	factor de transcripción 2 del homeodominio de tipo emparejado, conocido como Homeobox pituitario 2, es una proteína que en los humanos está codificada por el gen PITX2
UCIN	unidad de cuidado intensivo neonatal
mm Hg	milímetro de mercurio; es una unidad de presión manométrica, definida como la presión ejercida en la base de una columna de mercurio -Hg- de un milímetro de altura, bajo la influencia de la aceleración estándar de la gravedad:133.322 387 415 Pa
Pa	presión atmosférica es la fuerza por unidad de superficie que ejerce el aire que forma la atmósfera sobre la superficie terrestre
mm	milímetro
MHz	megahercio
dB	decibeles
HU	unidades Hounsfield por siglas en inglés -HU - Hounsfield Units-, son una unidad adimensional utilizada universalmente en la tomografía computarizada para expresar los números de TC en una forma estandarizada
3D	proceso de desarrollo de una representación matemática de cualquier objeto tridimensional a través de un software especializado. Al producto se le llama modelo 3D

Introducción

El proceso de deglución es una cadena compleja y coordinada de eventos -entre ellos el movimiento hiolaríngeo- que ocurren rápidamente y que requieren una interacción coordinada entre los músculos de la lengua, la masticación y la faringe, y el esfínter esofágico superior -EES-, controlado por el Sistema Nervioso Central -SNC-. El momento preciso de estos microeventos secuenciales está controlado principalmente por áreas específicas del SNC y varios nervios craneales. Los primeros eventos de deglución en humanos se han observado en el útero entre la 10ma y las 16 semanas de gestación y con el tiempo, el proceso madura y evoluciona hasta convertirse en una deglución eficaz a las 34 semanas de edad gestacional. Durante la fase faríngea de la deglución, la coordinación precisa de la contracción del músculo faríngeo y la relajación del EES permite la migración aboral del bolo hacia el esófago (93), y la cadena compleja que permite la deglución faríngea es el -movimiento hiolaríngeo-.

El movimiento hiolaríngeo en los neonatos, al igual que en los adultos inicia en la etapa in útero y se ajusta a partir del desarrollo y la ejecución del mismo. El ascenso hiolaríngeo permite la supervivencia del neonato, y aunque históricamente ha sido descrito en adultos; la representación y las especificaciones embriológicas, anatómicas y su visualización a través de imágenes diagnósticas favorecerá la comprensión de los aspectos clínicos en la población neonatal.

Planteamiento del Problema

El complejo hiolaríngeo está conformado por estructuras anatómicas que permiten mantener la respiración, proteger las vías respiratorias inferiores, producir llanto -fonación- y establecer la deglución. Con lo cual, evaluar la anatomía del complejo hiolaríngeo en neonatos a través de las imágenes diagnósticas como la ecografía, la resonancia magnética nuclear, la videofluoroscopia de la deglución y la tomografía computarizada, permite caracterizar las estructuras del movimiento hiolaríngeo en la población neonatal.

Justificación

La presente revisión narrativa se realiza para describir las estructuras anatómicas del complejo hiolaríngeo en los neonatos a través de imágenes diagnósticas como la ecografía, la resonancia magnética nuclear, la videofluoroscopia de la deglución y la tomografía computarizada. Especificar a la luz de la evidencia los parámetros de normalidad de la movilidad, y las consideraciones específicas anatómicas y de imágenes diagnósticas del movimiento hiolaríngeo, son un aporte a la evaluación de los recién nacidos y permiten caracterizar la normalidad del proceso.

Pregunta de Investigación

¿Cómo es el movimiento hiolaríngeo en neonatos a término?

Objetivos

Objetivo General

Caracterizar el movimiento hiolaríngeo en neonatos a término a través de la anatomía y las imágenes diagnósticas.

Objetivos Específicos

Describir la embriología del movimiento hiolaríngeo en neonatos a término a través de la revisión bibliográfica.

Describir la anatomía del movimiento hiolaríngeo en neonatos a término.

Describir a través de imágenes diagnósticas el movimiento hiolaríngeo en neonatos a término.

Describir la anatomía del movimiento hiolaríngeo en neonatos a término en la evaluación ecográfica.

Describir la anatomía del movimiento hiolaríngeo en neonatos a término en la resonancia magnética nuclear.

Describir la anatomía del movimiento hiolaríngeo en neonatos a término en la videofluoroscopia de la deglución.

Describir la anatomía del movimiento hiolaríngeo en neonatos a término en la tomografía computarizada.

Resumir el estado actual de la evidencia relacionada a la anatomía y las imágenes diagnósticas del movimiento hiolaríngeo en neonatos a término.

Metodología

Diseño

Revisión narrativa.

Población

Recién nacidos a término entre 37,0 a 41,0 semanas de edad gestacional hasta los 30 días de edad postnatal.

Parámetros Búsqueda

Bases de datos (ver anexo B):
Scopus, Science Direct, Wiley, Taylor & Francis, Dynamed EBSCO, Cochrane, Medline complete - PUBMED, Ovid - Medline, UpToDate, Access Medicine, Academic Search Complete, Embase, Freemedical journals, y google scholar.

Parámetros de búsquedas con conectores boléanos AND, OR y NOT; términos MeSH

- Larynx and newborn or Infant and anatomy,
- Hyoid Bone and newborn or Infant (not abnormalities not cleft palate not adult),
- Larynx and Hyoid Bone and Newborn or Infant,
- Anatomy and Neck and Newborn or Infant,
- Cricoid and Newborn or Infant,
- Soft palate and Newborn or Infant (Soft palate and Newborn or Infant not Palatal Cleft),
- Embryology and Head and Neck,
- Hyolaryngeal (Hyolaryngeal and ascent),
- Hyoid–larynx and approximation,
- Hyolaryngeal and Excursion or Approximation or Ascent or Elevation,

- Hyolaryngeal and Newborn or Infant and Excursion or Approximation or Ascent or Elevation,
- Biomechanical Phenomena and Newborn or Infant and Cricoid,
- Biomechanical Phenomena and Newborn or Infant and Hyoid Bone,
- Biomechanical Phenomena and Newborn or Infant and Soft palate
- Hyolaryngeal and Cricoid and Newborn or Infant,
- Hyolaryngeal and Hyoid Bone and Newborn or Infant,
- Hyolaryngeal and Soft palate and Newborn or Infant,
- Newborn or Infant and Cricoid,
- Newborn or Infant and Hyoid Bone,
- Newborn or Infant and Epiglottis,
- Newborn or Infant and Soft palate,
- Infant or Newborn and definition,
- Diagnostic Imaging,
- Diagnostic Imaging and Neck and Newborn or Infant,
- Ultrasonography and Newborn or Infant and Hyolaryngeal,
- Tomography and Newborn or Infant and Hyolaryngeal,
- Magnetic Resonance Imaging and Newborn or Infant and Hyolaryngeal,
- X-Ray Computed and Newborn or Infant and Hyolaryngeal,
- Fluoroscopy or videofluoroscopy and Newborn or Infant and Hyolaryngeal.

Criterios de inclusión y exclusión

Criterios de inclusión

- Parámetros términos MeSH (ver Anexo A)
- Intervalo de búsqueda 2005 a 2023
- Lengua Inglesa
- Acceso abierto
- Totalidad del artículo
- Libros de texto anatomía y radiología

Criterios de exclusión

- Intervalo de búsqueda menor al año 2005
- Movimiento hiolaríngeo en Adultos
- Patología asociada a neonatos
- Patología asociada al movimiento hiolaríngeo

Procedimiento

- Establecer parámetros de búsqueda.
- Escoger bases de datos.
- Resumir artículos.
- Establecer narrativa de la monografía.

Consideraciones Ética

En el artículo TITULO 1. De las DISPOSICIONES GENERALES, presenta la clasificación de las investigaciones y en el artículo 4. La investigación para la salud comprende el desarrollo de acciones que contribuyan: a. Al conocimiento de los procesos biológicos y sicológicos en los seres humanos. b. Al conocimiento de los vínculos entre las causas de enfermedad, la práctica médica y la estructura social. c. A la prevención y control de los problemas de salud. Sin riesgo por ser revisión narrativa en la que no se requiere consentimiento informado, y se realizará la correspondiente referenciación de la evidencia consignada en el trabajo, según el acuerdo 035 de 2003 del Consejo Académico de la Universidad Nacional. «Reglamento sobre propiedad intelectual» y la Normatividad Nacional relacionada al respeto de los derechos de autor. Esta disertación representa un trabajo original, excepto donde he reconocido las ideas, las palabras, o materiales de otros autores.

Capítulo 1: Marco Teórico

El movimiento hiolaríngeo ha sido estudiado históricamente en adultos a través de videofluoroscopia de la deglución. Una serie de movimientos, horizontal y vertical del hueso hioides, la elevación laríngea y la flexión del cartílago epiglótico caracterizan el movimiento hiolaríngeo (1). Con el uso de sensores de resistencia, se ha intentado caracterizar en población adulta la excursión del hueso hioides, se ha descrito la excursión del cartílago tiroides como una característica clave del estudio de deglución de enfoque no invasivo. Un estudio demostró que la excursión del cartílago tiroides está sincronizada con el movimiento del hueso hioides durante la deglución. En este estudio se ha descrito como, el hueso hioides se mueve hacia arriba y hacia adelante rápidamente, permanece en el punto más alto, y luego, vuelve a su posición inicial. Se demuestra, como el movimiento del hueso hioides y el movimiento del cartílago tiroides son sincronizados y estratégicos durante la deglución, ratificando la denominación de movimiento hiolaríngeo o excursión hiolaríngea (2).

Durante la deglución, el movimiento estructural de la laringe, que se encuentra en la parte superior de las vías respiratorias, facilita el cierre de las mismas de modo que el material ingerido no pueda aspirarse en la vía área inferior. Este movimiento de la laringe y el movimiento asociado del hueso hioides se logra mediante la contracción de los músculos ubicados en el piso de la boca y entre la laringe y las estructuras esqueléticas superiores, a saber, el cartílago tiroideo y el hueso hioides. La contracción de estos mismos músculos también coloca fuerzas de tracción en el esfínter esofágico superior, abriendo así la puerta entre la faringe y el esófago para permitir que pase el bolo (3). La mecánica de deglución, en lo relacionado al movimiento hiolaríngeo involucra entonces (4, 5):

- elevación del hueso hioides o excursión del hioides,
- elevación laríngea,
- aproximación hiolaríngea o cierre laríngeo,
- acortamiento faríngeo,
- retracción de la base de la lengua,
- contracción faríngea,
- tránsito oral faríngeo,
- rotación epiglótica,
- apertura del esfínter esofágico superior,
- elevación del paladar blando o velo del paladar,

- elevación del pliegue aritenoepiglótico.

Todos estos movimientos secuenciales están relacionados con la deglución, la pausa respiratoria, y el momento y duración de la relajación del esfínter esofágico superior durante la deglución; son coordinados y oportunos, y permiten que pase el bolo a través del esfínter cricofaríngeo de forma suave y segura (2).

Los recién nacidos son clasificados entre otras, según su peso al nacer y la edad gestacional, además, de la relación que se establece a partir del crecimiento intraútero. De acuerdo a la edad gestacional, se considera que un recién nacido es prematuro o pretérmino cuando el nacimiento tiene lugar antes de las 37 semanas completas de edad gestacional -*menos de 259 días*-; a término cuando el nacimiento ocurre entre el comienzo del primer día de la semana 38 -*259 días completos*- y el último día de la semana 42 -*293 días completos*-, y postérmino cuando el nacimiento sucede a partir del inicio del primer día de la semana 43 (10). Los recién nacidos a término demuestran capacidades que han desarrollado y aprendido durante su vida fetal, reconocen el olor y la voz de su madre; y están listos para comenzar a succionar la glándula mamaria durante la primera hora de vida extrauterina, fetal-neonatal y neonatal. A partir de este momento, el desarrollo continúa en la cercanía física y emocional con los cuidadores y en el entorno social más amplio, de manera óptima mediante la obtención de leche humana directamente del pecho durante los primeros meses de vida (11) ejecutado a través del movimiento hiolaríngeo y múltiples sistemas sensorio-motores (12).

La anatomía es el contexto o estructura en que ocurren los fenómenos o funciones vitales, es el estudio de la estructura del cuerpo; los tres métodos principales para su estudio son la anatomía regional, la anatomía por sistemas y la anatomía clínica o aplicada (13, 14). La morfología puede considerarse uno de los aspectos más visibles de un fenotipo, lo que refleja la compleja relación entre la estructura y la función biológica en órganos y sistemas (15).

Tradicionalmente se divide en anatomía topográfica -macroscópica o microscópica- que a su vez puede dividirse en anatomía regional, anatomía de superficie, neuroanatomía, anatomía endoscópica y de imagen; anatomía del desarrollo -embriogénesis y posterior organogénesis-; y la anatomía de estructura microscópica y submicroscópica -denominada histología- (13, 14, 15).

Los procedimientos radiológicos permiten, entre otras la descripción general completa de la anatomía; el diagnóstico por imágenes visualiza la estructura, composición y funciones del cuerpo vivo (16), las imágenes diagnósticas permiten decidir qué enfermedad tiene el paciente y la diferencia entre lo que es normal en apariencia y lo que no lo es (17); permiten a través de una variedad de máquinas y técnicas crear imágenes de las estructuras y actividades dentro de su cuerpo (18).

Las últimas modalidades de imágenes disponibles se basan en imágenes de alta resolución que ofrecen vistas en diferentes planos, las modalidades de imágenes disponibles son: el ultrasonido, la mamografía, la tomografía computarizada, las imágenes por resonancia

magnética -IRM-, la electroencefalografía, la electrocardiografía, la endoscopia, la elastografía, la magnetoencefalografía, las imágenes táctiles, la termografía, la medicina nuclear funcional - tomografía por emisión de positrones -TEP- (78); estas modalidades de imágenes a menudo se clasifican según el método en el que se generan las imágenes: ultrasonido o radiación como los rayos X y las imágenes por resonancia magnética -IRM- (19). Las imágenes de ultrasonido se crean utilizando ondas de sonido y pueden recopilar imágenes en tiempo real tanto de la anatomía como de la función. Las imágenes generadas por radiación incluyen máquinas de rayos X que se componen de una sola fuente de rayos X que produce imágenes bidimensionales. Las unidades de fluoroscopia -brazos en C- ofrecen imágenes en movimiento en tiempo real generadas por la exposición a rayos X. Los escáneres de tomografía computarizada -TC- presentan una mayor claridad de imagen con el uso de múltiples fuentes y detectores de rayos X. La resonancia magnética crea imágenes relacionadas con la exposición de átomos de hidrógeno a campos magnéticos y ondas de radio. Las imágenes por resonancia magnética son muy útiles, ya que representan la fisiología y la anatomía porque los átomos de hidrógeno de los tejidos corporales están asociados con la química del cuerpo y no solo con las estructuras anatómicas (19).

Capítulo 2 Embriología de Movimiento Hiolaríngeo

El desarrollo humano comienza con un ovocito fertilizado que se divide y diferencia a través de las etapas de preimplantación, embrionaria y fetal (21), y la disposición de los órganos en el cuerpo, es establecida durante el desarrollo embrionario (22). Es habitual dividir el desarrollo humano en el periodo prenatal y el periodo posnatal; el periodo prenatal se relaciona con lo que sucede antes del nacimiento y el periodo posnatal lo que sucede después del nacimiento (14, 23). En la etapa prenatal se establece la organización general del cuerpo como consecuencia de la diferenciación de los tejidos y los rudimentos de los órganos (14). El período embrionario ha sido definido como 8 semanas después de la fertilización, o 56 días. Y la estadificación del desarrollo y crecimiento fetal del período fetal se basa en una estimación de la duración de la gestación hasta el término completo promedio de *280 días* o 40 semanas de gestación. El período fetal ocupa el resto de la vida intrauterina; se acentúa el crecimiento, la diferenciación de los procesos continúan hasta y más allá del nacimiento (14, 23).

El crecimiento embriofetal resulta de una división y un crecimiento celular sin interferencias y da como producto final un recién nacido de término en el cual se ha expresado totalmente su potencial genético (14), el crecimiento fetal es una interacción compleja del metabolismo materno -disponibilidad de sustratos-, funciones e inflamación de la placenta; y la adaptabilidad fetal a ambos. Hay tres fases de crecimiento celular in útero, la hiperplasia -o replicación celular- que es el crecimiento fetal normal hasta la 20va semana de gestación; una segunda de hiperplasia e hipertrofia -o incremento del número y del volumen celular-, que es el crecimiento fetal de la semana 20 a la 28va de gestación; y por último una de hipertrofia hacia la 28va semana con la acumulación rápida de grasa, músculo y tejido conectivo. El 90% del aumento de peso fetal ocurre en la última mitad de la gestación. El crecimiento fetal se acelera de aproximadamente 5 gramos por día a las 14 a 19 semanas de gestación, a 10 gramos por día a las 20 a 29va semanas de gestación, alcanzando un máximo de 25 a 35 gramos por día a las 30 a 36va semanas de gestación y luego la tasa de crecimiento disminuye a 15 gramos por día (14, 23, 24, 25, 26, 27).

En el contexto más amplio es importante circunscribir la embriología de la cara y el cuello que va a permitir centralizar la embriología que establece el movimiento hiolaríngeo

La región craneal de los vertebrados más primitivos constaba de dos elementos principales: el condrocráneo, asociado con el cerebro y los principales órganos de los sentidos -ojo, nariz y oído-; y el viscerocráneo, una serie de arcos branquiales -faríngeos- asociados con la región

oral y la faringe. El desarrollo craneofacial está íntimamente relacionado con la biología de las células de la cresta neural -NCC-. La cresta neural -NC- es una población celular altamente migratoria con la capacidad de adquirir un amplio espectro de destinos celulares. La cara y numerosos huesos dérmicos -formación intramembranosa- del cráneo -dermatocráneo-. En las etapas iniciales de la evolución de la cara, los arcos branquiales más anteriores se transformaron para constituir la mandíbula y el maxilar; el martillo y el yunque. Se aumenta la complejidad del prosencéfalo -telencéfalo y diencéfalo-. La región rostral -más anterior- de la cabeza muestra características diferentes a las de la región faríngea, a nivel estructural y molecular:

- La región faríngea y el rombencéfalo se encuentran muy segmentados, mientras que la segmentación es menos marcada en el prosencéfalo y en la región rostral de la cabeza.
- La segmentación estructural de la región faríngea se asocia con complejos patrones segmentarios de expresión genética.
- La formación del prosencéfalo y de las estructuras asociadas de la región rostral de la cabeza depende de la acción de genes específicos -Emx1, Emx2, Otx1 y Otx2- y de señales inductivas del mesodermo precordal o del endodermo visceral anterior.
- Gran parte del tejido conjuntivo y del esqueleto de la región rostral de la cabeza deriva de la cresta neural. El extremo anterior de la notocorda, que finaliza en la hipófisis, constituye el límite entre el condrocráneo de origen mesodérmico y el más rostral, derivado de la cresta neural. Las células de la cresta neural contribuyen a la formación de la parte ventral de la región faríngea.

El desarrollo de la cabeza y del cuello comienza en las etapas iniciales de la vida embrionaria y continúa hasta el cese del crecimiento posnatal, al final de la adolescencia. La cefalización se inicia con la rápida expansión del extremo rostral de la placa neural. El futuro cerebro es el componente predominante de la región craneofacial. Por debajo del cerebro, la cara, que no toma su forma hasta etapas más avanzadas de la embriogénesis, está representada por el estomodeo o boca primitiva. El estomodeo del embrión en etapas iniciales se encuentra separado del intestino primitivo por la membrana orofaríngea, que desaparece al final del primer mes de vida embrionaria.

Alrededor del estomodeo se encuentran varias prominencias que constituyen el tejido a partir del que se desarrollará la cara. El ectodermo de la membrana orofaríngea se caracteriza por expresar el factor de transcripción Pitx-2 y a partir de él se desarrolla la bolsa de Rathke.

Muchos tipos diferentes de tejido, incluidos epitelios, músculos y nervios, dan origen a los órganos faríngeos, a saber, el timo, las paratiroides, la tiroides y los cuerpos de los últimos arcos branquiales. Los arcos faríngeos son quizás las estructuras faríngeas más evidentes porque son visibles desde el exterior del embrión. Los arcos son estructuras transitorias que se asemejan a una serie de protuberancias pareadas bilaterales en la región de la cara y el cuello, separadas por surcos o hendiduras faríngeas. El 1re arco, tiene dos prominencias: la prominencia superior -maxilar- forma el maxilar, el hueso cigomático y la parte escamosa del hueso temporal; la prominencia inferior -mandibular- forma la mandíbula. El 2do arco, forma la mayor parte del hueso hioides, mientras que los arcos 3ro, 4to y 6to, forman varias estructuras

del cuello, incluido el cartílago de la laringe. Cada arco faríngeo está compuesto por células de las tres capas germinales: una capa ectodérmica externa, una capa endodérmica interna y un núcleo mesenquimatoso central. En los vertebrados, el núcleo está compuesto por mesodermo y células de la cresta neural. Los arcos faríngeos también tienen componentes de vasos sanguíneos, nervios, músculos y cartílagos. Cada arco tiene su propio suministro de sangre, los arcos aórticos; las arterias del arco que experimentan una extensa remodelación durante el desarrollo. Cada arco también tiene un nervio asociado: el 1er arco tiene la división mandibular y maxilar del nervio trigémino -V par craneal-; el 2do arco contiene el nervio facial -VII par craneal-; el 3er arco tiene el nervio glosofaríngeo -IX par craneal-; y el 4to arco está inervado por el nervio vago -X par craneal-. En el interior del embrión en desarrollo hay otra serie de estructuras segmentadas llamadas bolsas faríngeas. Se trata de bolsas endodérmicas emparejadas transitorias que se forman en las superficies laterales de la faringe y se encuentran entre los arcos faríngeos exteriores. Al igual que los arcos, surgen secuencialmente durante el desarrollo y están numerados de modo que la primera bolsa sea la más anterior, la más cercana a la cabeza. Hay cuatro pares de bolsas faríngeas. El endodermo faríngeo dará origen a la tiroides, los cuerpos últimos de los arcos branquiales, el timo y las paratiroides, conocidos colectivamente como los órganos faríngeos. Las células de la cresta neural -NCC- son una población celular multipotente transitoria. En la cabeza, la migración del -NCC- comienza antes del cierre del tubo neural. Las células se originan a partir de segmentos del cerebro posterior llamados rombómeros y se mueven a lo largo de caminos predeterminados para poblar los arcos faríngeos (24, 28, 29, 30, 47), en la figura 2-1 se visualiza la embriología de la cabeza y el cuello (111).

Figura 2-1. Embriología de la cabeza y el cuello.

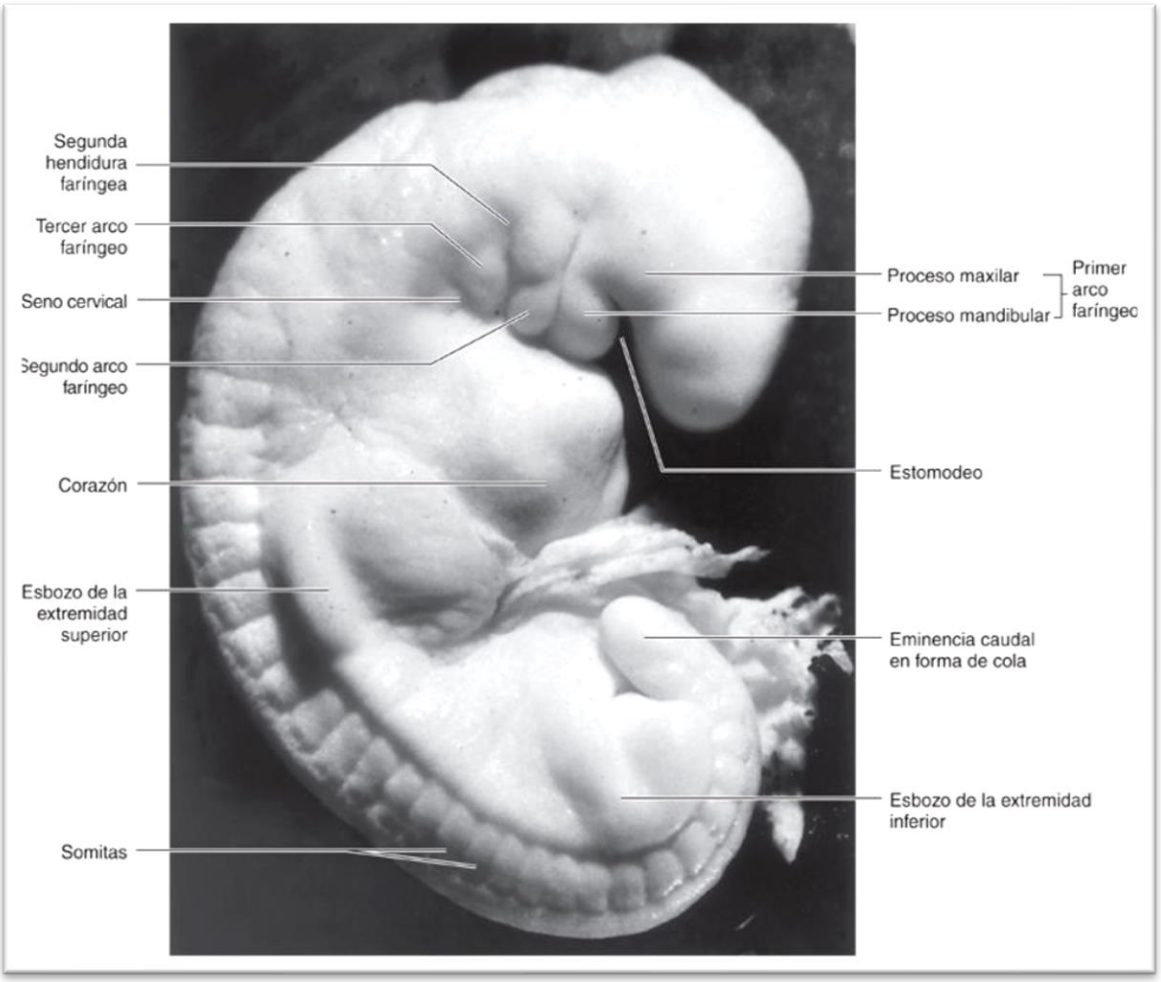

Embrión humano en estadio Carnegie 13, de 4 semanas y media de edad embrionaria. Se visualiza los arcos faríngeos separados por las hendiduras faríngeas, el 1er arco faríngeo que divide el proceso maxilar y mandibular. Tomada de Moore, KL., et al. 2020

La región faríngea se encuentra asociada con complejos patrones segmentarios de expresión genética y las células de la cresta neural que contribuyen de manera importante a la formación de la parte ventral de la región faríngea (24, 28). Las células progenitoras de los músculos del cuello se encuentran en la zona de transición entre el somita y el mesodermo paraxial craneal. Los arcos branquiales están formados por ectodermo superficial, endodermo, células mesodérmicas miogénicas y células de la cresta neural. El mesodermo del 1er arco branquial contribuye a la formación de los músculos de la masticación; el mesodermo del 2do arco branquial da origen a los músculos de la expresión facial; y se cree que las células progenitoras del músculo esquelético en los arcos branquiales más caudales -3ro, 4to y 6to- contribuyen a los músculos del cuello, el trapecio y el esternocleidomastoideo (29). El aparato faríngeo que aloja las estructuras que permiten el movimiento hiolaríngeo, se compone de muchos tipos diferentes de tejido, incluidos epitelios, músculos y nervios, y da origen a los órganos faríngeos, a saber, el timo, las paratiroides, la tiroides y los cuerpos de los últimos arcos branquiales, como se había mencionado anteriormente. Los factores de transcripción Hox

controlan el patrón segmentario y especifican la identidad posicional durante el desarrollo embrionario. Los genes Hox se expresan en varios tipos de células en la región faríngea, incluido el epitelio endodérmico y las células de la cresta neural, lo que hace que su papel en la organogénesis faríngea sea extremadamente complejo (30).

La figura 2-2, permite un análisis detallado de la anatomía fetal, de un feto de 7 semanas de edad gestacional (111, 116).

Figura 2-2. Composición embriología cráneo facial.

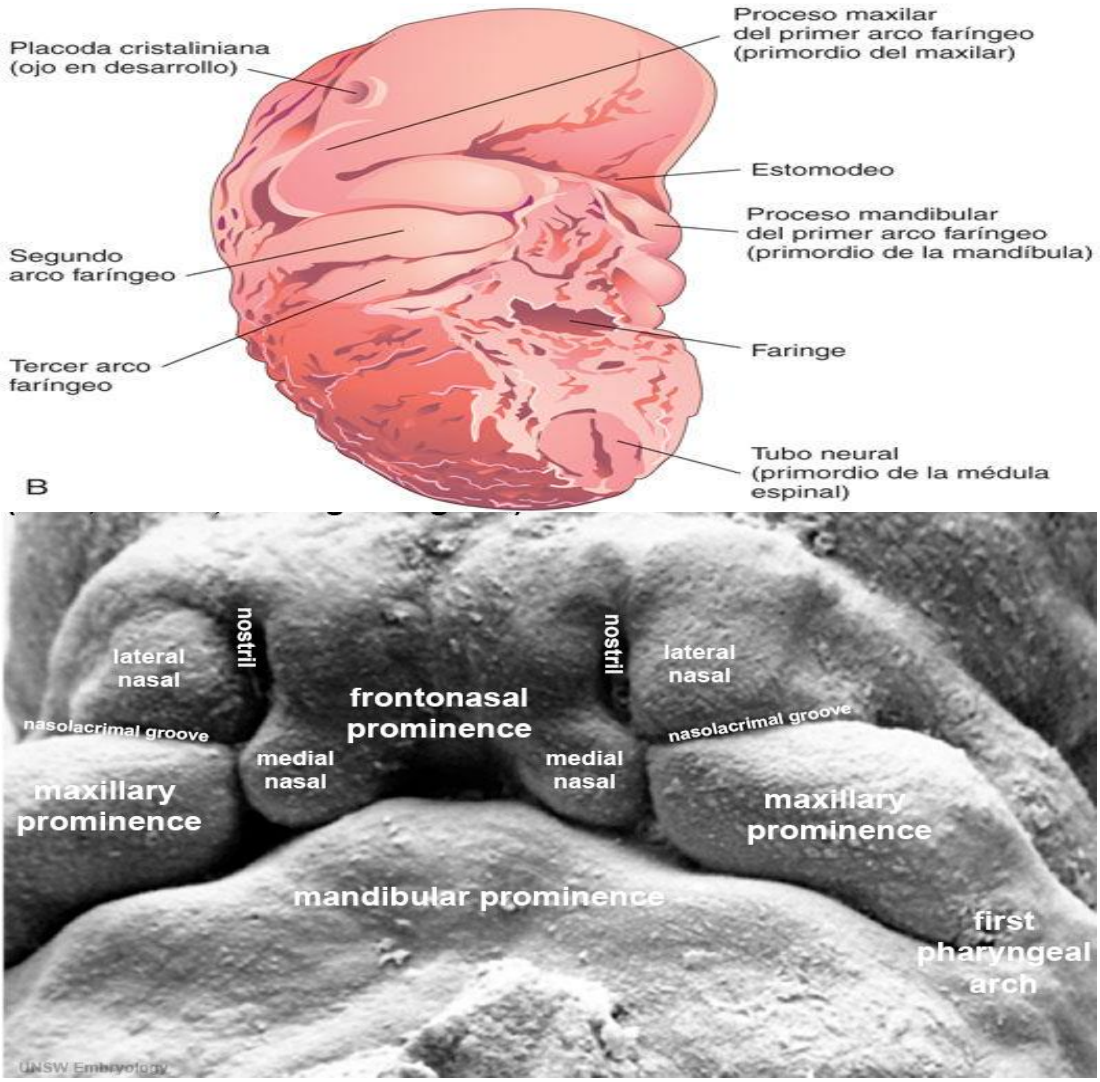

Arriba: esquema de la región craneofacial de un embrión humano de aproximadamente 32 días -estadio 14 de Carnegie-, se puede observar los procesos maxilar y mandibular del 1er arco branquial; el estomodeo grande localizado entre los procesos maxilares y los procesos mandibulares fusionados. Moore, KL., et al. 2020.

Abajo: Micrografía Electrónica de Barrido de embrión de aproximadamente 7 semanas -estadio 16 a 18 de Carnegie-, se puede observar prominencia frontonasal, prominencia lateral nasal, prominencia medial nasal, 1mer arco faríngeo y la prominencia maxilar faríngea. Hill, 2023.

A continuación, se especifica la embriología que se relaciona con el movimiento hiolaríngeo, en la que se relaciona: el hueso hioides, el velo del paladar, la epiglotis, la laringe, el cartílago cricoides y el esfínter cricofaríngeo.

La figura 2-3, permite un análisis detallado de la anatomía fetal, de un feto de 16 semanas de edad gestacional. Se puede observar la cavidad oral, faríngea y laríngea; además del hueso hioides y el cartílago cricoides, entre otras estructuras del movimiento hiolaríngeo.

Figura 2-3. Embriología del feto en plano sagital.

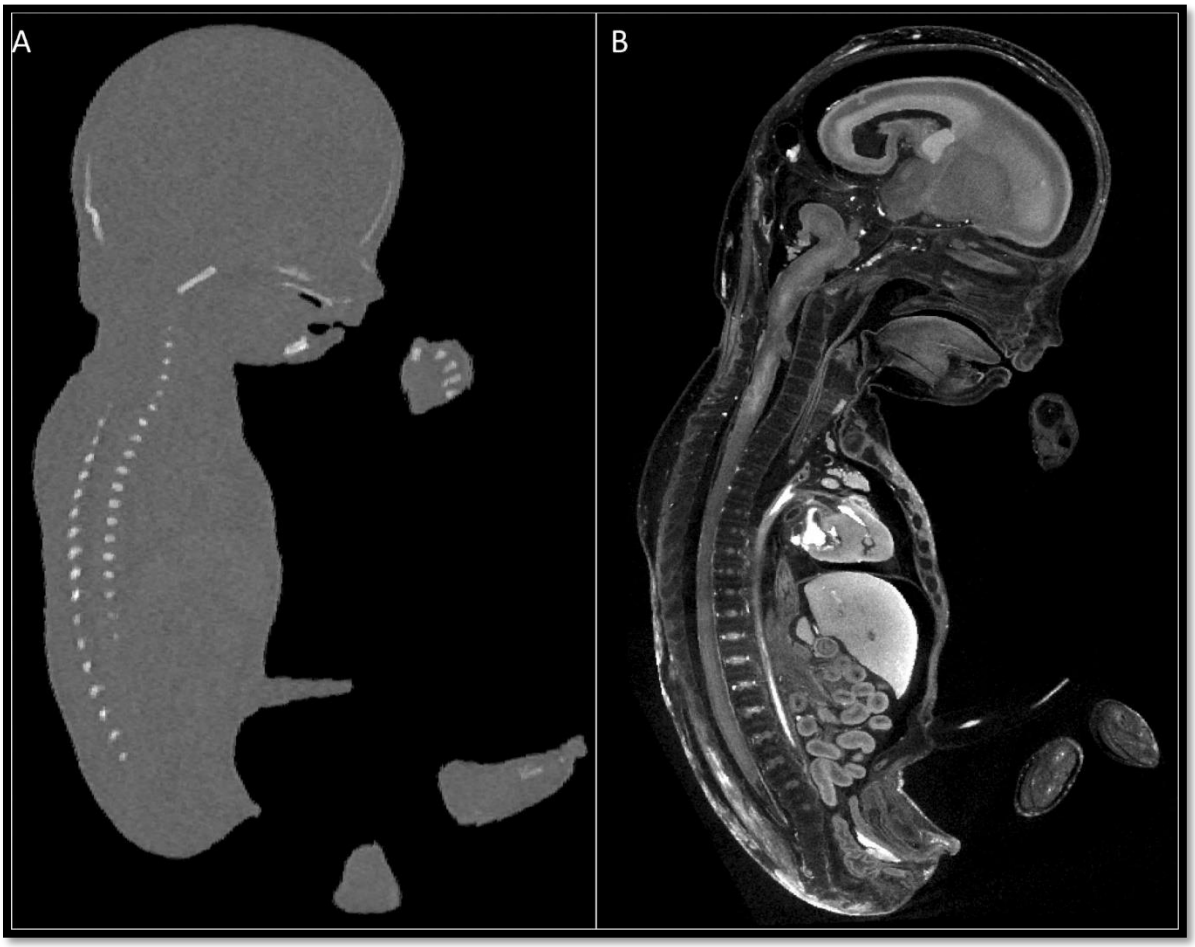

Visualización de tejidos blandos por tinción con solución de Lugol, en vista media sagital de un feto de 16 semanas, a través de microtomografía o microtomografía computarizada -micro-CT-. (A) Sin tinción Lugol. (B) Con tinción Lugol al 3,75 %. Tomado de Dawood Y, et al. Imaging fetal anatomy, 2022.

2.1 Hueso Hioides

El cuerpo del hueso hioides se desarrolla a partir de un único centro de crecimiento, sin contribuciones manifiestas de los cartílagos del segundo y tercer arco faríngeo (22). El cuerpo del hioides se origina a partir de la eminencia hipobranquial a través de la condensación de la línea media. Ya sea que esté separada o fusionada, la condensación mesenquimatosa no siempre puede conectarse con los orígenes independientes de las células compuestas (46), el segundo arco faríngeo forma el cuerno menor o -cornu minus, epihyal, hypo-hyal o apohyal- que se origina en el extremo caudal del cartílago de Reichert, además de la parte superior del cuerpo del hioides; mientras que el cuerno mayor - cornu majus -, la parte inferior del cuerpo y el cuerno superior del cartílago tiroides derivan del cartílago del tercer arco faríngeo (31, 46). El desarrollo embrionario del hioides sigue siendo controvertido, la osificación de los cuernos mayores ocurre hacia el final del período gestacional normal del feto; seguido por la osificación del cuerpo del hioides poco después del nacimiento; y la osificación de los cuernos menores ocurre durante el primer o segundo año después del nacimiento (31, 46). El hueso hioides tiende a separarse de la lengua como resultado de una migración hacia abajo y hacia atrás de la cara y la mandíbula inferior. En el desarrollo del esplacnocráneo o splanchnocranium, que incluye la mandíbula, el paladar, el esfenoides, el maxilar y el etmoides; el hueso hioides favorece el marco para la faringe (32). El hueso hioides es una parte del esqueleto visceral que surge de las células de la cresta neural cefálica que expresan y no expresan Hox. Los patrones de expresión del gen Hox colineal subyacen a las morfologías específicas del segundo o tercer arco. La condensación mesenquimatosa de la línea media se origina a partir de células mesenquimatosas derivadas de la cresta neural en la eminencia o cópula hipobranquial. Además, la parte posterior del hueso hioides puede ser construida por cualquier región de las células de la cresta neural, estén o no bajo el control regulador de los genes Hox sin restricción segmentaria. El cuerno menor y el cuerpo hioides se originan a partir de la cresta neural derivada del rombómero. Sin embargo, su regulación de la diferenciación parece ser diferente entre el asta menor y el cuerpo hioides porque el inicio y el curso del desarrollo de estas dos estructuras difieren etapa por etapa (46). Las variaciones anatómicas del complejo laríngeo - hioides ocurren hasta en un 25% de la población general (22). El desarrollo embrionario del complejo hiolaríngeo se describe en la figura 2-4 (50).

Figura 2-4. Desarrollo embrionario del complejo hioides-laringe.

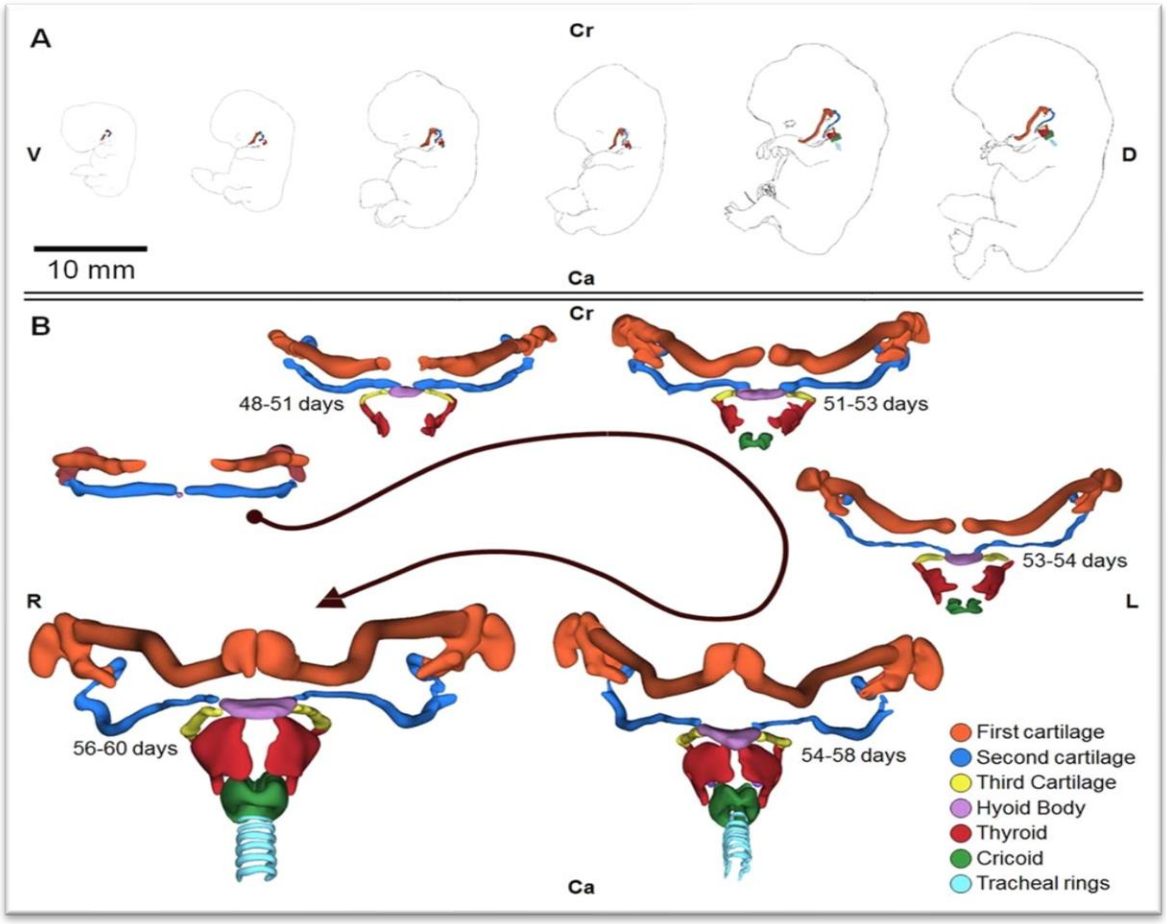

(A) Vista lateral de las seis etapas reconstruidas del desarrollo embrionario: estadio 18 (44–48 días), estadio 19 (48–51 días), estadio 20 (51–53 días), estadio 21 (53–54 días), estadio 22 (54–58 días) y estadio 23 (56 a 60 días).
(B) Vista ventral detallada del complejo hioides-laringe en desarrollo, el esbozo del cuerpo del hioides en el estadio 18 (44 a 48 días), los cuernos mayores (cartílagos del tercer arco faríngeo) y los cartílagos tiroideos se desarrollan en el estadio 19 (48 a 51 días), y el cartílago cricoides surge por primera vez en el estadio 20 (51–53 días). Los anillos traqueales tardan aproximadamente 55 días en desarrollarse.
Los colores representan: naranja primer cartílago; azul segundo cartílago; amarillo tercer cartílago; lila cuerpo del hioides; rojo cartílago tiroides; verde cartílago cricoides y azul celeste anillos traqueales.
Ca caudal; Cr craneal; D dorsales; L izquierdo; R derecho; V ventral.
Tomado de De Bakker BS, et al. The development of the human hyoid-larynx complex revisited. 2018.

2.2 Velo del Paladar o Paladar Blando

El desarrollo del paladar blando o velo del paladar ocurre en el contexto de la palatogénesis, que incluye la formación del paladar primario y secundario. El paladar primario es una pequeña porción del paladar óseo en el adulto -anterior al agujero incisivo- y se forma a través de la expansión posterior de la prominencia frontonasal. Los músculos del paladar

blando emergen secuencialmente durante la 6ta a la 9na semana de gestación, con el tensor del velo del paladar apareciendo primero y el elevador del velo del paladar al final. Hacia la semana 16 o 17ma de edad gestacional se completa el desarrollo de los músculos del paladar blando, las regiones del tensor del velo del paladar y del elevador del velo del paladar se fusionan en la semana 16.5 de edad gestacional, mientras que otros músculos del paladar blando continúan desarrollándose hasta la etapa de recién nacido. Las células mesenquimatosas derivadas de la cresta neural craneales -CNC- en el paladar blando dirigen la migración de los progenitores miogénicos derivados del mesodermo hacia el paladar blando en una dirección lateral a medial luego de la fusión del paladar y regulan la miogénesis en el paladar blando a través del tejido en interacciones tisulares (33, 47). Los principales contribuyentes celulares tanto del paladar primario como del secundario -en este último, se encuentra el velo del paladar- son el mesénquima derivado del cresta neural -CN- y el epitelio del ectodermo. Diversos fenómenos celulares ocurren durante el establecimiento del paladar: alta tasa de proliferación celular, producción de matriz extracelular, transformación del epitelio a mesénquima y apoptosis. Cada uno de estos está altamente regulado e impulsado por varias vías de señalización (47). La fusión del paladar secundario es mucho más lenta que la del paladar primario; el paladar secundario se desarrolla desde la semana 7ma hasta la 12da semana de gestación y el paladar blando se cierra en la 10ma semana de gestación (48). En la figura 2-5 se puede visualizar el velo del paladar fetal (116).

Figura 2-5. Velo del paladar fetal.

(a) (b)

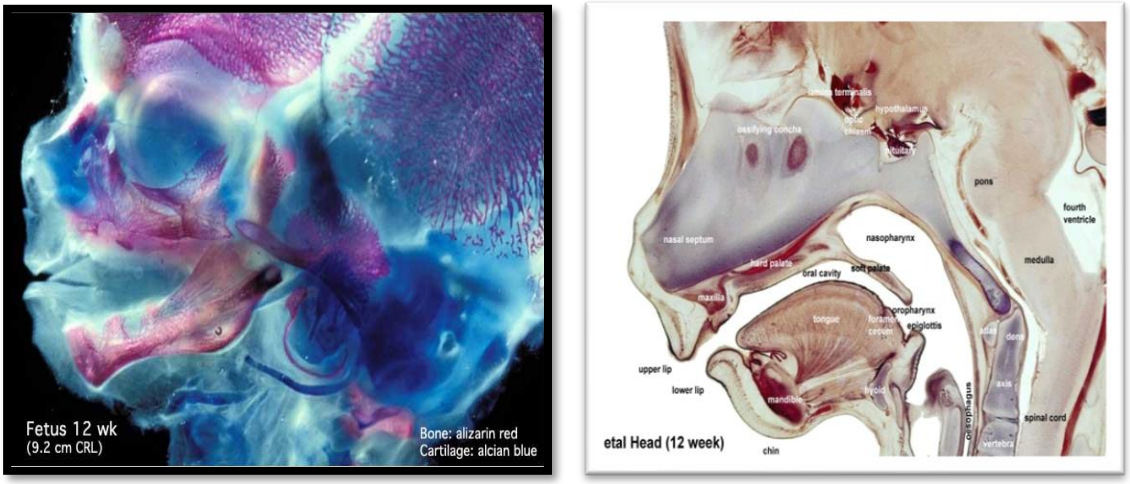

Período fetal temprano -12da semana de gestación / aproximadamente 92 mm de tamaño-.
La cabeza con osificación -endocondral e intramembranosa- en regiones separadas del cráneo. Doble tinción para mostrar el cartílago -azul- y el hueso recién formado -rojo-.
(a) Vista lateral, se observa la distribución del hueso nuevo en las placas de la bóveda craneal, el hueso temporal, la órbita, las regiones del maxilar superior y de la mandíbula. Las regiones óseas en la región de la mandíbula, muestra espacios donde se está formando el diente. (b) Diagrama de cabeza vista medial muestra las características del desarrollo musculoesquelético y neurológico de la cabeza. Se visualiza el cartílago nasal extenso, los cornetes nasales, la hipófisis, el paladar secundario, la

nasofaringe, la cavidad oral, la lengua, la mandíbula, el hioides, la orofaringe y la epiglotis. Tomado de Hill, M.A. (2023)

2.3 Cartílago Epiglótico o Epiglotis

Una epiglotis primitiva aparece en la etapa 15 de Carnegie o 33 días de vida intrauterina. La eminencia hipobranquial o fúrcula de His es el principal precursor que luego se convierte en la epiglotis. Los tercer y cuartos arcos faríngeos emparejados contribuyen tanto a la epiglotis como a los pliegues ariepiglóticos y otros sugieren que la eminencia hipobranquial tiene un origen bilateral. Para el día 41 de la vida intrauterina, la epiglotis es definitivamente identificable y para el día 48, está bien delimitada de la lengua (34, 35). El cartílago de la epiglotis se desarrolla a partir del mesénquima de la eminencia hipobranquial (35). En la investigación de Liberty et al., en 2013, en donde se examinaron 218 fetos durante el segundo trimestre entre la 11ra y la 24ta semana de gestación, a través de ultrasonido transabdominal para la evaluación anatómica y funcional de la faringe y laringe, y con reconstrucción multiplanos, se puedo observar la epiglotis intrauterina, composición que se registra en la figura 2-6, la úvula fetal en el velo del paladar parece ser relativamente larga y se encuentra que la punta inferior de la úvula casi puede tocar la parte superior de la epiglotis fetal (58), característica que persiste en el recién nacido y el neonato.

Figura 2-6. Epiglotis in útero.

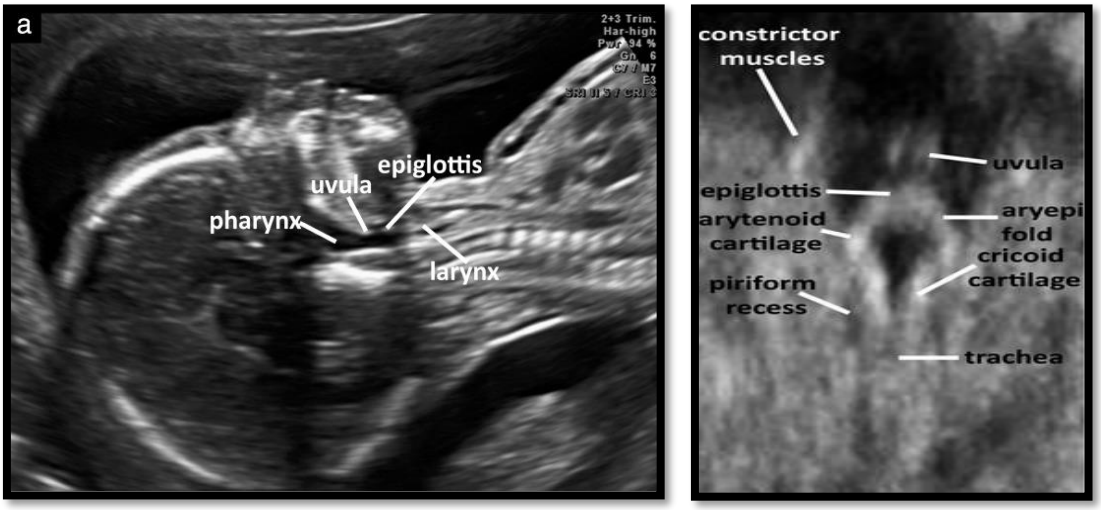

Demostración medio sagital de la faringe y laringe fetal que muestra la úvula y la epiglotis. En el plano coronal anterior se muestran la úvula, la epiglotis y la sección coronal anterior de la laringe. Observación de la longitud de la úvula, su proximidad a la epiglotis. Liberty et al. 2013.

2.4 Laringe - Pliegue Aritenoepiglótico

El desarrollo de la laringe, tiene su origen en el surco faríngeo medio. La diferenciación del desarrollo tiene lugar alrededor del día 25, a partir del divertículo ventromedial del intestino anterior denominado surco traqueobronquial. Esto lleva a que la laringe también está revestida con el revestimiento del intestino. Se desarrollan surcos laterales a ambos lados del divertículo ventromedial, que luego se une para formar el tabique traqueoesofágico (8). Durante el desarrollo, el surco laringo-traqueal se desvía hacia el canal laringo-traqueal, que puede reconocerse como una hendidura vertical en la pared anterior del intestino anterior. Esto está rodeado por las siguientes tres hinchazones: la eminencia epiglótica localizada cranealmente y las dos hinchazones aritenoideas ubicadas caudalmente. Estas estructuras se pueden observar primero en embriones de 33 días de edad intrauterina. Este proceso continúa con el desarrollo de la entrada laríngea en una abertura más en forma de T y la condensación del tejido mesenquimatoso, que delimita los cuerpos hioides, tiroides y cricoides (37).

A la 5ta a 6ta semanas de edad gestacional, el tabique traqueoesofágico alcanza el primer cartílago traqueal (8).

2.5 Cartílago Cricoides

Los cartílagos tiroides y cricoides se desarrollan por separado de los engrosamientos mesenquimatosos (22), el mesénquima -centros de condrificación- que rodea al orificio laríngeo se acaba diferenciando en los cartílagos tiroides, cricoides y aritenoides, forman el soporte esquelético de la laringe (28, 95). En la semana 7ma de edad gestacional el cartílago cricoides es un anillo completo, y se ve el hioides debajo de la epiglotis. En las etapas posteriores, sólo hay un ajuste fino en esta estructura y la adquisición de reflejos neurogénicos (8). El cricoides sufre condrificación durante el período embrionario hacia la 8va semana de gestación y ocurre desde la parte inferior a la parte superior, y la osificación comienza después de la segunda década de la edad adulta, casi al mismo tiempo que la osificación del cartílago tiroides (37). Los diámetros del cricoides son significativamente menores que los diámetros traqueales y el anillo cricoides y la distancia interaritenoidea -IAD- en los procesos vocales en la glotis posterior; a lo largo de la vida intrauterina hasta el primer mes de vida el anillo cricoides es más estrecho que la glotis (96)

2.6 Esfínter Esofágico Superior

El desarrollo del aparato digestivo se produce a varios niveles, incluyendo los patrones moleculares, el alargamiento y la morfogénesis del propio tubo digestivo, las inducciones e

interacciones tisulares que permiten la formación de las glándulas digestivas, y la maduración bioquímica de los epitelios secretores y absortivos asociados al aparato digestivo (24, 28), el apéndice respiratorio comienza a formarse a partir del tubo del intestino anterior en el día embrionario 26 de edad gestacional, las vías respiratorias se separarán del esófago mediante un proceso de elongación y tabicación, en fases muy tempranas a la 5ta semanas de gestación se puede reconocer ya el primordio de la capa muscular circular interna del esófago, y hacia las 8va semana empieza a tomar forma la capa longitudinal externa (24, 38). El esófago y la tráquea muestran un desarrollo endodérmico y mesenquimatoso distinto. El esófago formará un epitelio escamoso multicapa y el mesénquima esofágico desarrolla la capa de músculo liso necesaria para la motilidad esofágica y la propulsión de los alimentos (38). La morfogénesis se inicia con la constricción del intestino anterior embrionario en las células epiteliales Nkx2-1+/Sox2+ de la línea media. Las células de las paredes epiteliales opuestas entran en contacto y se adhieren para formar un tabique transitorio. Luego, el tabique se resuelve mediante remodelación epitelial mediada por endosoma y descomposición de la matriz extracelular para separar el epitelio en dos tubos y permitir que el mesénquima invada el espacio intermedio. La tráquea y el esófago luego se alargan y diferencian a medida que avanza el desarrollo (52), se muestra en la figura 2-7.

Figura 0-7. Imagen de modelo embrionario animal del esófago y la tráquea.

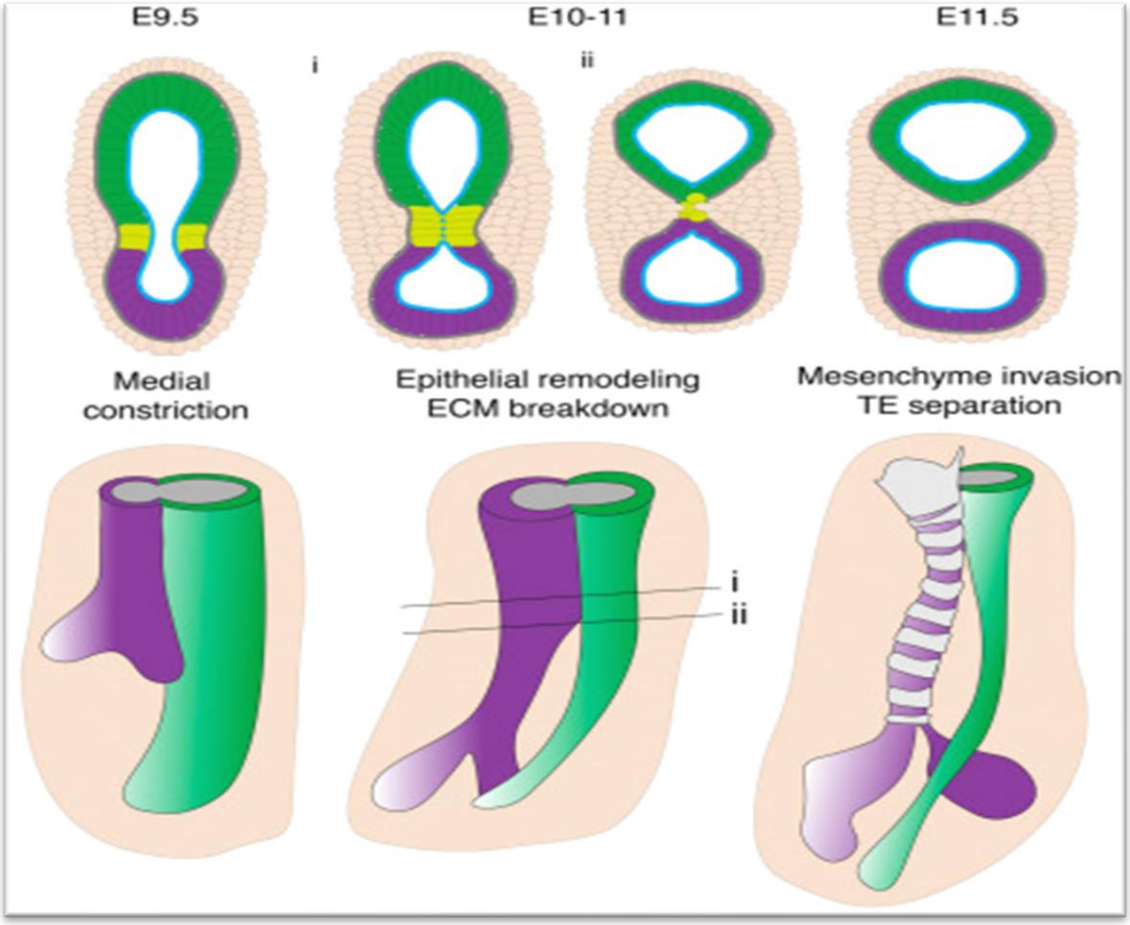

(a) (b) (c)

(a) Se puede observar la constricción medial; (b) la remodelación epitelial de los componentes de la matriz extracelular, e invasión del mesénquima para la separación traqueoesofágica; (c) la tráquea y el esófago luego se alargan y diferencian a medida que avanza el desarrollo. Tomado de Edwards NA, et al., 2021.

Capítulo 3: Anatomía del Movimiento Hiolaríngeo

La anatomía orofaríngea del recién nacido se diferencia de la anatomía del adulto. En esta composición uniendo espécimen cadáver de neonato con diagrama, retomados de Yocochi 2016 y Sobotta 2018, se puede visualizar la posición del velo del paladar, el hioides y el cartílago cricoides (6, 7).

Figura 3-1. Composición de la anatomía orofaríngea del neonato

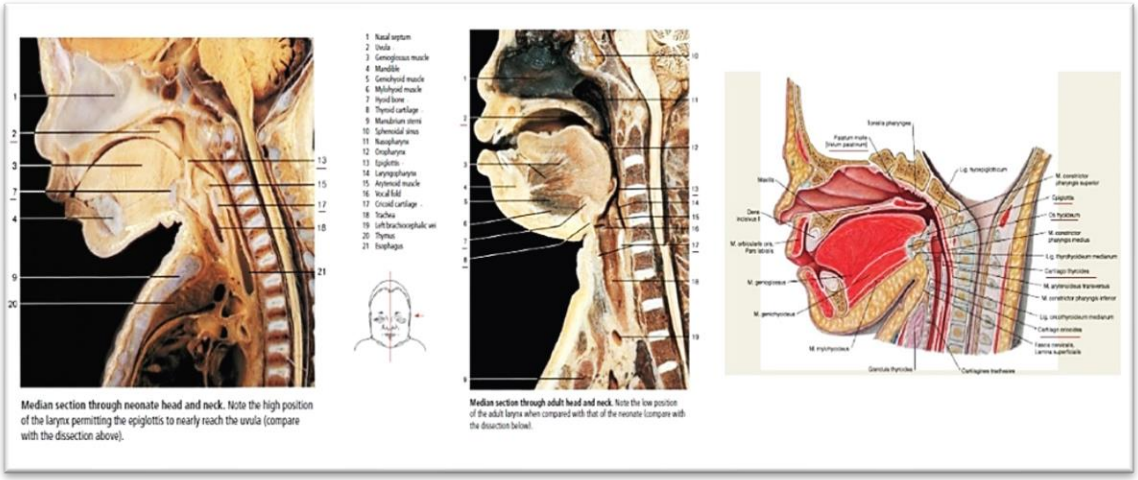

Composición adaptada de Rohen, J., et al. Anatomy: A Photographic Atlas. 2016. Sobotta Atlas of Anatomy. Head, Neck and Neuroanatomy. 2018.

La faringe es verticalmente corta y se encuentra en el área cervical; el margen inferior del cartílago cricoides se encuentra al nivel de la vértebra C4; y la punta de la epiglotis se encuentra al nivel de C1 (8). La faringe es un tubo fibromuscular ubicado en línea media dividida en nasofaringe, orofaringe e hipofaringe; diseñada junto a las otras estructuras del tracto aerodigestivo superior para cumplir múltiples funciones; incluidas la respiración, la deglución y con ella el movimiento hiolaríngeo, la protección de las vías respiratorias y la fonación (117, 118). Los puntos de referencia anatómicos en población pediátrica bajo imágenes de resonancia magnética nuclear, descritos en el estudio de Smitthimedhin, et al., 2018; para la nasofaringe esta desde la base del cráneo en la parte posterior hasta las narinas posteriores en la parte anterior, y desde el margen posterior del tabique nasal hasta el paladar blando; la orofaringe se midió desde el velo del paladar hasta el borde superior de la epiglotis;

y la hipofaringe se midió desde el borde superior de la epiglotis hasta el borde inferior del cartílago cricoides (109).

La rotación de la epiglotis y el ascenso del velo del paladar favorece la función dual de la respiración y la succión, lo que obliga la respiración nasal del recién nacido; el marco de la laringe es más vertical; el cartílago tiroides está dentro del arco del hueso hioides e inferior a él; las cuerdas vocales son más transversales, la epiglotis es corta y los pliegues ariepiglóticos son gruesos y voluminosos junto con los aritenoides grandes; la vía aérea es más estrecha en la porción infraglótica; la vía aérea supraglótica es triangular y ovalada; el nivel glótico tiene forma de lágrima y el nivel subglótico es ovalado; la laringe se ubica más arriba en el cuello, al nivel de C2-C3, y se ve detrás de la mandíbula (8).

Los músculos submentales -milohioideo, geniohioideo y vientre anterior del músculo digástrico- y el tirohioideo se cree que son los músculos que elevan el complejo hiolaríngeo al deglutir. El complejo hiolaríngeo incluye el hueso hioides, la membrana tirohioidea, y los cartílagos laríngeos que sirven como sitio de unión para el músculo cricofaríngeo que forma el esfínter esofágico superior -EES-.

Otros músculos asociados al complejo hiolaríngeo, incluyen el vientre posterior del músculo digástrico, el estilohioideo y músculos de la faringe como el estilofaríngeo, el salpingofaríngeo y el palatofaríngeo. El ascenso laríngeo o ascenso hiolaríngeo en adultos, se describe como una onda o cabestrillo anterior y posterior de los músculos que suspenden el complejo hiolaríngeo y lo elevan al deglutir, ayudados por el músculo tirohioideo; los músculos submentales -milohioideo, geniohioideo y vientre anterior del músculo digástrico- se unen al hioides y forman la onda o cabestrillo anterior. Además, las inserciones distales de los músculos suprahioideos restantes, vientre posterior del músculo digástrico y el estilohioideo, sugieren que contribuyan a la onda o cabestrillo anterior; los músculos estilofaríngeo, el salpingofaríngeo y el palatofaríngeo, estabilizados por el elevador del velo del paladar, forma un cabestrillo posterior. Hacia posterior y distal estos músculos se mezclan en la parte posterior borde del cartílago tiroideo y las paredes laterales de la faringe proximales al esfínter esofágico superior. El músculo tirohioideo es intrínseco al complejo hiolaríngeo, y aproxima el cartílago tiroides al hueso hioides (9). El complejo hioides laringe del adulto se describe como la combinación del aparato hioides o cadena estilohioidea, que consta de las apófisis estiloides de los huesos temporales del cráneo, los ligamentos estilohioideos y los cuernos menores del hueso hioides, y el cuerpo y el hueso mayor. Los cuernos del hueso hioides, el cartílago tiroides, incluidos sus cuernos superior e inferior, el cartílago cricoides, los cartílagos aritenoides y sus ligamentos (50).

El complejo hiolaríngeo en lactantes menores en donde se incluyen los recién nacidos y los neonatos, se asienta más alto en la faringe del lactante, los movimientos de excursión hiolaríngea disminuyen, la faringe y la epiglotis están más altas contactando el velo del paladar; y el complejo hiolaríngeo en su totalidad se encuentra más arriba casi inmediatamente debajo de la base de la lengua a nivel de C1, lo que implica que en esta configuración anatómica el neonato obligatoriamente es un respirador nasal. La excursión

hiolaríngea anterior y superior facilita la inversión o retroflexión epiglótica, la aproximación del aritenoides a la base de la epiglotis y apertura del esfínter esofágico superior. La epiglotis tiene una superficie lingual aplanada, que dirige el alimento lateralmente hacia los recesos o senos piriformes, el bolo alimenticio se desplaza alrededor de la laringe y baja por los canales de los senos piriformes, que se alargan durante la deglución faríngea. El bolo se mueve a través del esfínter esofágico superior parcialmente a través de la acción del complejo hiolaríngeo que reduce la tensión en el esfínter abierto mientras que la laringe está cerrada y protegida en la parte alta del cuello debajo de la base de la lengua. La laringe se eleva anteriormente debajo de la lengua y la mandíbula gracias al complejo hiolaríngeo es decir al hueso hioides y la musculatura adjunta. La válvula proporcionada por las cuerdas vocales falsas o pliegues ventriculares y las cuerdas vocales verdaderas emparejadas es el siguiente nivel y el más crítico de las estructuras laríngeas involucradas en la protección de las vías respiratorias. Esto a su vez genera un gradiente de presión positiva en la cola del bolo, en el caso de los neonatos el bolo líquido -de leche humana o de sucedáneo-, la excursión hiolaríngea y la apertura del esfínter esofágico superior crean un espacio hipofaríngeo más grande, generando una presión subatmosférica que actúa sobre la cabeza del bolo y lo dirige hacia el esófago (39, 40, 41, 42).

El complejo hiolaríngeo en neonatos se relaciona con estructuras, que para favorecer su análisis se describen a la luz de la evidencia, que, por lo general se encuentra asociada en contextos de procedimientos quirúrgicos o instrumentales, a la patología congénita o genética. Es así como, se describe del complejo: el hueso hioides, el velo del paladar o paladar blando, el cartílago epiglótico o epiglotis, la laringe, el cartílago cricoides y el esfínter esofágico superior.

3.1 Hueso Hioides

El hueso hioides es un pequeño hueso solitario en forma de herradura, situado en la línea media del cuello; anteriormente en la base de la mandíbula y posteriormente en la 4ta vértebra cervical para los adultos y en reposo en la 2da y 3ra vértebra cervical en los neonatos, y a los 2 años ha descendido para sentarse en su posición adulta frente a C3 y C4 (31, 53). La posición anatómica del hueso hioides es superior al cartílago tiroides, anclado en el triángulo anterior del cuello por los músculos de la laringe, la faringe, la lengua y el piso de la boca, forma parte del complejo hioides-laringe. El hueso hioides funciona como un ancla para los músculos suprahioideos -digástrico, estilohioideo, milohioideo y geniohioideo-, así como para los músculos infrahioideos -esternohioideo, esternotiroideo, omohioideo y tirohioideo-; el ligamento estilohioideo suspende el hioides de la apófisis estiloides del hueso temporal a ambos lados. Está restringido por las inserciones ligamentosas inferiores a la cara superior del cartílago tiroides a través de la membrana tirohioidea; además, el hueso hioides se une a la columna cervical en la parte posterior a través de la fascia cervical. Otros músculos relacionados con el hioides el hiogloso y el constrictor faríngeo medio se originan en el

hioides; la elevación del hioides relacionada con el músculo digástrico, el estilohioideo, el milohioideo y el geniohioideo funcionan elevando el hioides; la depresión del hioides con el músculo esternohioideo, el esternotiroideo, el omohioideo y el tirohioideo actúan deprimiendo el hioides (31). La anatomía de la musculatura del hueso hioides apoya una forma evolutiva adaptada para movimientos de corta distancia sin la necesidad de una gran fuerza, la morfología del hueso hioides se relaciona con la influencia de la tracción muscular y fuerza ejercida sobre el hueso en sí mismo (32), en los recién nacidos el hueso hioides es un cartílago (70). En el estudio de Cotter et al., (2015) con hueso hioides en el qué no se especifica edad del infante se numeran las medidas así (71):

Tabla 3-1. Tamaño del cartílago hioides.

Hioides	Volumen	Profundidad del cuerpo hioides	Longitud del cuerno mayor	Ancho del cuerno mayor	Longitud total del hioides
Medida	1.37 centimetro^3	10.60 milímetro	29.84 milímetro	26.60 milímetro	37.14 milímetro

Tomado de Cotter et al. 2015.

3.2 Velo del Paladar o Paladar Blando

El paladar forma el techo de la boca y se divide en el paladar duro o paladar óseo y el paladar blando o velo del paladar. Los dos tercios anteriores del paladar óseo están formados por el proceso palatino de cada maxilar; y el tercio posterior está formado por la placa horizontal de cada hueso palatino. El paladar blando o velo del paladar es un tejido blando móvil que contiene una aponeurosis, músculos, nervios, vasos, yemas de gusto -en la superficie oral-, tejido linfoide y glándulas salivales menores; los márgenes laterales del velo del paladar se fusionan con la faringe. La úvula se proyecta desde el borde dorsal de la línea media del paladar blando, la aponeurosis dentro del paladar blando cerca de la línea media encierra el músculo de la úvula. Los dos músculos el tensor del velo del paladar y el elevador del velo del paladar también se adhieren a la aponeurosis. El tensor del velo del paladar se extiende desde la fosa del escafoides, espina esfenoidal y cara lateral de la trompa faringotubarica, alrededor el Hamulus del proceso pterigoideo, al paladar blando y parte del hueso palatino. Sus haces musculares terminales se interdigitan con los haces musculares opuestos para formar una estructura en forma de red que se vuelve firme cuando ambos músculos se contraen. El tensor corre principalmente fuera de la faringe, se considera parte de la musculatura de la deglución, y es inervado por la tercera rama del nervio trigémino.

El músculo elevador del velo del paladar tiene su origen en la superficie inferior de la porción petrosa del hueso temporal y la cara medial de la trompa faringotubarica, corre a través del seno de Morgagni, a lo largo del borde posterior superior de la placa pterigoidea medial, y caudalmente dentro de la faringe para insertarse en el paladar blando y está inervado por el plexo faríngeo. Los músculos elevador del velo del paladar y tensor del velo del paladar funcionan juntos para elevar y reafirmar el paladar blando, cerrando la nasofaringe durante la

deglución. Estos músculos palatinos y el salpingofaríngeo también funcionan juntos para maximizar la permeabilidad del orificio de la trompa faringotubarica durante la deglución (82). El velo del paladar o el paladar blando -posterior al borde posterior del hueso palatino- se forma a través de la fusión de pares de estantes palatinos que se derivan de excrecencias mediales de la prominencia maxilar (33).

En el estudio de Edmonds, CE., et al., en 2020, realizado con cerdos en el que se intentó, aproximar a la comprensión de la función del arco palatofaríngeo durante la deglución en el -contexto del movimiento hiolaríngeo-, se proporciona evidencia que el momento y la coordinación de las estructuras orofaríngeas que impulsan el desempeño de la deglución pueden ser tan importantes, como la comprensión de la función del movimiento general de esas estructuras. La excursión del arco palatofaríngeo en los recién nacidos a término se presenta de 2,72 ± 0,10 milímetros, y se mueve consistentemente en tres dimensiones durante la deglución -movimiento hiolaríngeo- en una orientación mediolateral, anteroposterior y dorsoventral. El arco palatofaríngeo contribuye a la seguridad y eficiencia de la deglución -movimiento hiolaríngeo- incluido el movimiento del velo del paladar, la constricción de la faringe y la inversión de la epiglotis; la excursión del paladar blando puede ser un método más preciso para cuantificar la función orofaríngea (91).

En un estudio preliminar de 1934 se reporta y en referencia al paladar óseo, que el ancho palatino máximo es de 30,6 ± 1,5 milímetros; la anchura palatina posterior 25,5 ± 1,2 milímetro; la máxima longitud palatina 25,6 ± 1,6 milímetros; la anchura palatina anterior 25,5 ± 1,5 milímetros. Se encontró que el ancho anterior promedio era igual al ancho posterior promedio, y estas dos dimensiones son casi exactamente iguales a la longitud máxima. El ancho máximo se sitúa en una media de 1,5 milímetros posterior al plano mediocoronal del paladar y excede los anchos anterior y posterior en 5,1 milímetros. La altura palatina es de 7,6 ± 2,0 milímetros; y generalmente se encontraba aproximadamente en el centro exacto del paladar. La longitud palatina anterior es de 6,9 ± 2,5 milímetros, la longitud palatina media de 7,4 ± 2,9 milímetros y la longitud palatina posterior cercana al velo del paladar de 11,3 ± 2,8 milímetros; en este estudio se concluye además que el paladar humano típico del recién nacido es de tipo antropoide (81). Dursun, et al., en 2018 estudiaron fetos entre la 17va y la 40va semana de gestación sin anomalías y establecen que el conocimiento de la anatomía y morfometría del paladar es importante para una mejor comprensión de la etiopatogenia de malformaciones de esta región, en el que se referencia la longitud del velo del paladar: longitud mínima 4,57 milímetros, longitud máxima 15,18 milímetros y con una desviación estándar 3,06 milímetros (84).

3.3 Cartílago Epiglótico o Epiglotis

La epiglotis es corta y los pliegues ariepiglóticos son gruesos y voluminosos junto con los aritenoides, comparativamente grandes: la epiglotis tiene forma de omega en el 50 % de la población, aumenta de curvatura hasta los 3 años y luego se aplana (8).
La epiglotis es una placa delgada de cartílago elástico en forma de hoja que se proyecta oblicuamente hacia arriba detrás de la lengua y el cuerpo del hioides, y delante de la entrada laríngea. Su extremo libre, que es ancho y redondo, se dirige hacia arriba. Su parte adherida o tallo o pecíolo de la epiglotis, es larga y estrecha y está conectado por el ligamento elástico tiroepiglótico a la parte posterior de la prominencia laríngea del cartílago tiroides justo debajo de la escotadura de la tiroides. Sus lados están unidos a los cartílagos aritenoides por los pliegues ariepiglóticos. Su porción anterior y superior o lingual es libre y la superficie está cubierta por mucosa de epitelio escamoso estratificado no queratinizado. La parte inferior de su superficie anterior, detrás del hueso hioides y membrana tirohioidea, está conectado con el borde superior del hioides por un ligamento elástico hioepiglótico, y separado de la membrana tirohioidea. La parte posterior o laríngea es una superficie lisa transversalmente cóncava y verticalmente cóncavo-convexa, y es cubierto por mucosa respiratoria ciliada; su parte inferior saliente se llama tubérculo. Esta superficie forma la pared anterior oblicua del vestíbulo de la laringe (15, 35).
La epiglotis del lactante es blanda y plegada, descansa sobre la superficie nasofaríngea del paladar blando (11) a nivel de C1 a C2; la epiglotis y el cartílago epiglótico se encuentran sobre un eje horizontal y detrás del hueso hioides (60).
Las medidas estimadas de longitud máxima y anchura máxima de la epiglotis en fetos sanos de edad gestacional tardía, aumentaron de 5,62 milímetros y 4,06 milímetros, respectivamente; en el segundo trimestre a 9,35 milímetros y 5,63 milímetros, respectivamente, en el tercer trimestre (60), lo que nos hace predecir que el neonato podría tener una epiglotis de 10 milímetros de longitud y 6 milímetros de máxima anchura al nacimiento -sin embargo esta estimación es meramente una hipótesis sin confirmar-.
Estudios reportan en lactantes que el ancho del cartílago epiglótico es de 8,92 ± 0,30 milímetros y la longitud del cartílago epiglótico es de 13,15 ± 0,44 milímetros (71).
Luscan et al., 2020, específica que en neonatos el tamaño desde la punta de la epiglotis a la glotis es de 18,1 (16,2-21,0) milímetros (57).

De otro lado, la epiglotis es una de las referencias anatómicas más importantes en la ventilación neonatal (59), visualizada en la figura 3-2.

Figura 3-2. Epiglotis neonatal.

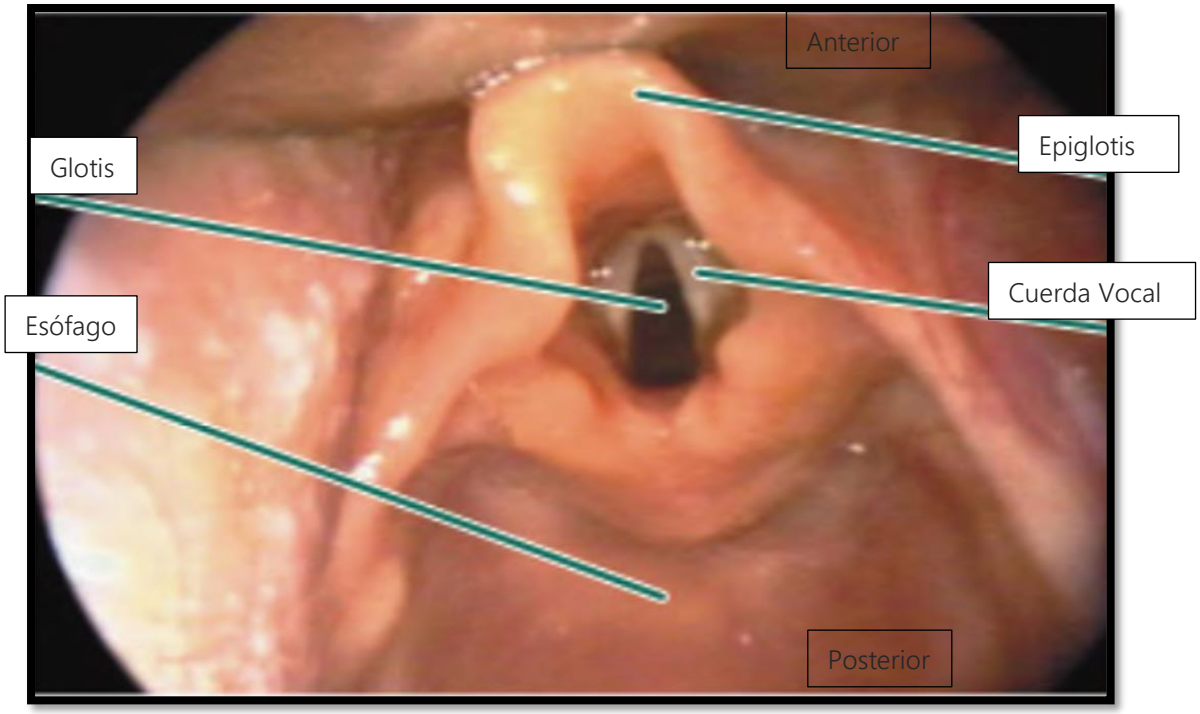

Visualización de estructuras a través de una laringoscopia: epiglotis, glotis, esófago y cuerda vocal. Tomado de Texto Reanimación Neonatal. 2019.

3.4 Laringe - Pliegue Aritenoepiglótico

La laringe pediátrica se modifica tanto en la estructura como en la función para lograr la laringe adulta; en el útero, la función principal de la laringe era solo mantener la respiración, pero poco después de nacer se presenta su primer llanto y tiene que realizar tareas de mantener la respiración, proteger las vías respiratorias inferiores y producir el primer llanto. Las cuerdas vocales son más transversales y el marco de la laringe es más vertical, en el recién nacido, la longitud de la cuerda vocal es de 2,5 a 3,0 milímetros y crece a lo largo de la infancia, y alrededor del 60 al 75% de la longitud de las cuerdas vocales se debe al proceso vocal de los aritenoides al nacer. La laringe está desplazada anteriormente, en una posición elevada, los aritenoides son prominentes y la porción membranosa de la cuerda vocal es corta. Se encuentra a nivel de las vértebras cervicales C1 a C3 continúa descendiendo durante la niñez hasta el nivel adulto de las vértebras cervicales C6 y C7. La glotis del recién nacido mide 7 milímetros en la parte anteroposterior, con un diámetro de 4 milímetros en el plano transversal; la subglotis es la parte más estrecha de las vías respiratorias y mide alrededor de 4–5 milímetros (8).

Los principales espacios laríngeos de la laringe humana son: el espacio preepiglótico, el espacio paraglótico y el área del cricoides.

El *espacio preepiglótico* del recién nacido es inmaduro y ocupaba una pequeña área anterior a la epiglotis. La sección media sagital de la laringe de un recién nacido humano muestra que el hueso hioides se asienta cefálicamente al cartílago tiroides y se superpone al cartílago tiroides, la laringe del recién nacido no ha descendido ni adquirido el tracto vocal adulto humano. El espacio preepiglótico está rodeado por el ligamento hioepiglótico, el cartílago hioides y la membrana tirohioidea en la parte superior, por el cartílago tiroides en la parte anterior y por el ligamento tiroepiglótico y el cartílago epiglótico en la parte posteroinferior. El espacio preepiglótico del recién nacido ocupa un área pequeña. La membrana tirohioidea discurría entre la superficie superior de la lámina del cartílago tiroides y la superficie posteroinferior del cartílago hioides. La membrana tirohioidea no discurre entre la superficie superior de la lámina del cartílago tiroides y la superficie anteroinferior del cartílago. La membrana tirohioidea continúa en el pericondrio del cartílago hioides y del cartílago tiroides, los pliegues ventriculares aducidos y se presionan contra ellos mediante la aproximación del hueso hioides y el cartílago tiroides. El espacio preepiglótico de la laringe del recién nacido era un área de tejido conectivo laxo -tejido areolar- y compuesto principalmente por tejido adiposo y fibras elásticas y de colágeno sueltas. El tejido adiposo no era un tejido adiposo blanco -tejido adiposo inmaduro-. Las secciones sagital media y transversal de la laringe humana recién nacida muestra que el espacio preepiglótico estaba ubicado anterior, lateral y posterolateral al ligamento tiroepiglótico. Sin embargo, el espacio preepiglótico está ubicado anterior al cartílago epiglótico, la porción superior del cartílago tiroides, el espacio preepiglótico del recién nacido está presente anterior a la epiglotis y al cartílago epiglótico. El espacio preepiglótico del recién nacido no se extiende posterolateral al cartílago epiglótico como en la laringe del adulto. A nivel del pliegue ventricular, la porción inferolateral del espacio preepiglótico del recién nacido se dispone lateral y posterolateralmente al ligamento tiroepiglótico. A nivel de las cuerdas vocales no se observa el espacio preepiglótico del recién nacido.

El *espacio paraglótico* de la laringe del recién nacido humano es un área de tejido conectivo laxo compuesta por tejido adiposo y fibras elásticas y de colágeno sueltas. El tejido adiposo es un tejido adiposo pardo. La sección transversal de la laringe de un recién nacido humano a nivel de las cuerdas vocales se relaciona con el espacio paraglótico que existe medial a la lámina del cartílago tiroides -espacio paraglótico, cartílago tiroides, arteria laríngea superior, músculo tiroaritenoideo, cuerda vocal, proceso vocal, cartílago aritenoides, glotis-. El espacio paraglótico existe medial a la lámina del cartílago tiroides. Lateralmente, el espacio paraglótico está rodeado por la lámina tiroidea; posteriormente, el espacio paraglótico está rodeado por la mucosa de la hipofaringe -seno piriforme-. Medialmente, el espacio paraglótico está rodeado por el ligamento tiroglótico, el músculo tiroaritenoideo y el músculo ariepiglótico a nivel supraglótico, por el músculo tiroaritenoideo a nivel glótico y por el músculo tiroaritenoideo, el músculo cricoaritenoideo lateral y el cono elástico a nivel de la glotis y a nivel subglótico. Inferiormente, el espacio paraglótico estaba rodeado por el músculo cricotiroideo. El espacio paraglótico existía medial a la lámina del cartílago tiroides. Lateralmente, el espacio paraglótico está rodeado por la lámina tiroidea. Superomedialmente, el espacio paraglótico está rodeado por el ligamento tiroglótico y se incluye -cuerda vocal falsa, pliegue ventricular, pliegue vestibular, ventrículo laríngeo, cuerda vocal, espacio

infraglótico, cartílago tiroides, cartílago cricoides, ligamento tiroglótico, espacio paraglótico y la arteria laríngea superior.
El *área del cricoides* de la laringe humana recién nacida es un área de tejido conectivo laxo en la subglotis compuesta por tejido adiposo y fibras elásticas y de colágeno sueltas. El tejido adiposo es tejido adiposo pardo. Los vasos sanguíneos están presentes en el área cricoides y la rama superficial de la arteria cricotiroidea. El área del cricoides de la laringe humana recién nacida es un espacio que no perturba el movimiento del cono elástico, los músculos laríngeos intrínsecos -músculos tiroaritenoideo y cricoaritenoideo lateral- o el cartílago aritenoides durante la respiración o la fonación. El área del cricoides se localiza en la porción anteromedial del cartílago cricoides, en relación a -músculo tiroaritenoideo, músculo cricoaritenoideo lateral, espacio infraglótico, cartílago tiroides, cartílago cricoides, elásticos del cono, área cricoides, capa fibrosa de la mucosa, rama superficial de la arteria cricotiroidea-. En la sección coronal de la laringe humana recién nacida en el punto medio anteroposterior de la cuerda vocal el área cricoides existe a lo largo de la porción superomedial y la porción medial del arco cricoides. El área del cartílago cricoides es un área triangular rodeada por el pericondrio del cartílago cricoides -arco cricoides-, el cono elástico y la capa fibrosa de la mucosa subglótica. Las porciones anteroinferiores bilaterales del área cricoides se ubicaron cerca del ligamento cricotiroideo a nivel subglótico. Las porciones posterosuperiores bilaterales del área cricoides se ubicaron cerca de las articulaciones cricoaritenoideas y al nivel de la glotis y el margen superior de la lámina cricoides (70).

En el estudio de Harjeet et al., 2010, con fetos cercanos al término a los que se les midió la laringe desde el punto más alto de la epiglotis hasta el margen inferior del cartílago cricoides en la línea media, se midió el diámetro transverso máximo a nivel de los tubérculos tiroideos superiores; el diámetro exterior anteroposterior y la distancia intercartilaginosa entre el cartílago tiroides y cricoides anteriormente en la línea media (60), se especifican en la tabla 3-2:

Tabla 3-2. Tamaño de la laringe.

Laringe	
Longitud	15,81 milímetros
Diámetro transversal	13,83 milímetros
Diámetro anteroposterior	8,48 milímetros
Distancia entre cartílagos	1,97 milímetros

Tomado de Harjeet, K., et al., (2010).

Otros estudios, especifican la longitud de la laringe en lactantes de 11,9 ± 0,3 milímetros; la anchura media de la laringe en lactantes fue de 17,7 ± 0,5 milímetros; el grosor de la laringe fue de 12,6 ± 0,4 milímetros (71).

3.5 Cartílago Cricoides

El cartílago cricoides es un anillo de cartílago hialino que rodea completamente la tráquea y compone el límite más inferior del esqueleto laríngeo, la estructura única del cartílago cricoides es ideal para llevar a cabo sus funciones: contribuir a la estructura laríngea y proporcionar un punto de unión para los músculos clave de la fonación. Es el único componente cartilaginoso de anillo completo y el segundo cartílago más grande del esqueleto laríngeo, es avascular y aneural (95). El margen inferior del cartílago cricoides se encuentra al nivel de la vértebra C3 - C4 y la punta de la epiglotis se encuentra al nivel de C1. La oposición de la epiglotis y el paladar blando ayuda a realizar la función dual de respiración y succión, lo que obliga a la respiración nasal del niño. De otro lado, el cartílago tiroides está dentro del arco del hioides e inferior a él, a los dos años, el borde inferior del cricoides ha descendido hasta el cuello alrededor de la vértebra cervical C5, y llega a C6 a los 5 años de edad (8).

Holzki en 2018, con la revisión de las investigaciones históricas y recientes de la anatomía de la laringe pediátrica, reporta que la membrana cricotiroidea -conus elasticus- se inclina hacia atrás incidiendo en la luz laríngea estrechando la cara anterior del espacio subglótico; en los infantes, las láminas del cricoides se inclinan hacia atrás. Como la longitud del cartílago cricoides en los lactantes es de 8,4 ± 1,4 milímetros, esta angulación posterior debería conferir una forma elipsoide al espacio subglótico; la dimensión AP de la glotis es más grande que la salida casi circular del cricoides -forma de embudo-, esta afirmación tradicional ha sido rebatida en el estudio de Wani, TM., et al., de 2017, en donde a través de Tomografía Computarizada de población pediátrica se afirma que la región del cricoides no es la parte más estrecha de las vías respiratorias en los niños; estos datos respaldan otros estudios previos que muestran que la vía aérea no es cónica y que la parte más estrecha no es en la región cricoides (96, 115). Durante el desarrollo, las láminas posteriores asumen gradualmente una posición vertical; la salida del cartílago cricoides, el arco cricoides y la lámina posterior tienen una discrepancia de altura de 4 veces que crea una entrada oblicua al anillo cricoides, y la salida de la laringe es redonda con relaciones AP/transversal entre 1/0,99 y 1/1,05 milímetros (96).

Para niños entre 0 – 1 mes de edad el tamaño del cricoides en su diámetro es de 6.4 milímetros y el tamaño anteroposterior -AP- 6.7 milímetros (44). Otros estudios reportan el diámetro ventral del cartílago tiroides en lactantes de 6,79 ± 0,23 milímetros; el diámetro dorsal derecho de 17,18 ± 0,46 milímetros, y el diámetro dorsal izquierdo de 17,09 ± 0,43 milímetros; la altura del arco del cartílago cricoides de 2,54 ± 0,60 milímetros y la altura de la lámina de 9,01 ± 0,19 milímetros; la medida sagital interna del cartílago cricoides de 5,96 ± 0,18 y la medida sagital externa de 8,85 ± 0,21 milímetros; la medida transversal interna del cartílago cricoides fue de 6,44 ± 0,15 milímetros y el valor promedio del parámetro transversal externo de 9,81 ± 0,20 milímetros (71). La figura 3-3 con la reconstrucción de la laringe neonatal y pediátrica.

Figura 3-3. Reconstrucción laringe neonatal y pediátrica.

(a) (b) (c)

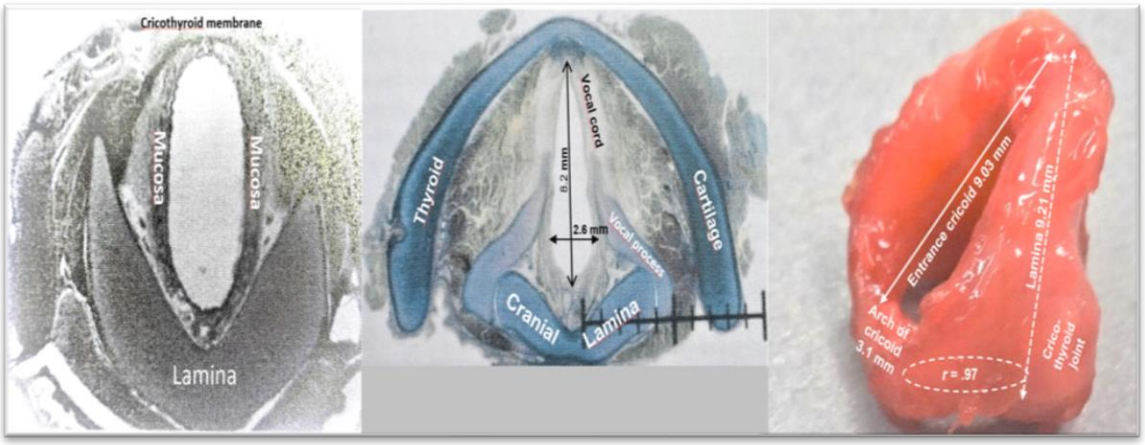

(a) (b)

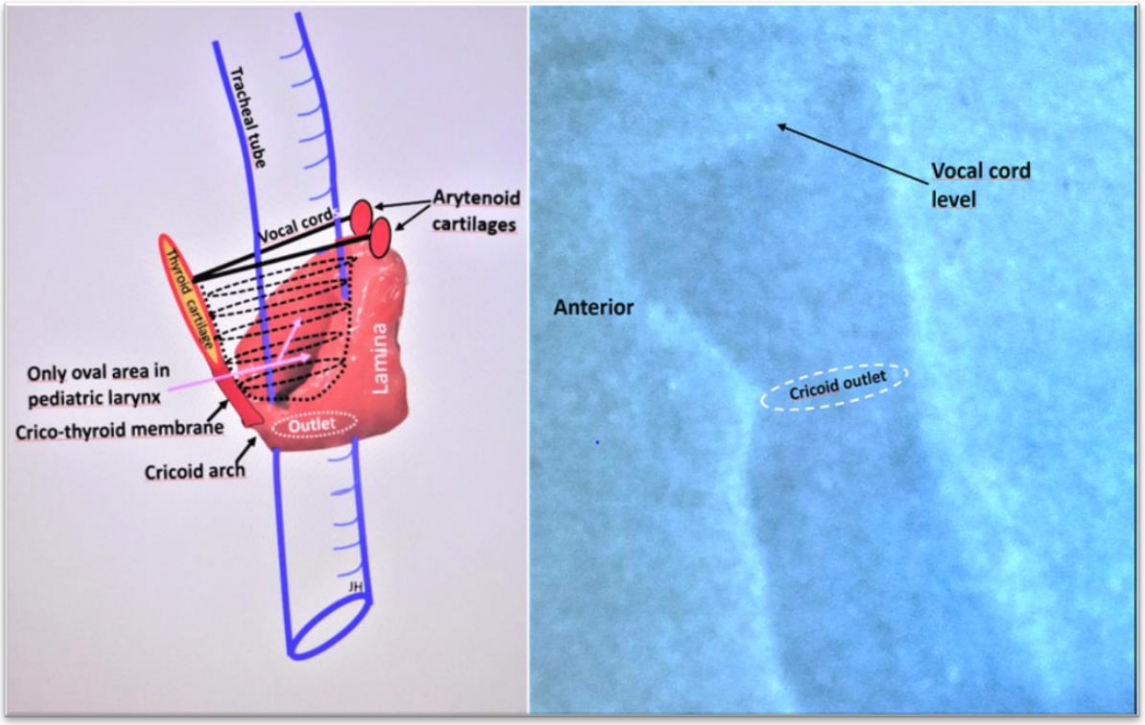

Imagen superior: se observa la sección transversal de la configuración de la luz laríngea. (a) Corte transversal por encima del arco del anillo cricoides de la laringe de un bebé al nivel de la membrana cricotiroidea del ligamento anterior, la lámina en forma de V del cricoides, que limita la luz oval de la laringe media en dos tercios desde la parte posterior, muestra una luz de la mucosa -elíptica- a este nivel, que oscurece la superficie subyacente del cricoides. (b) Corte transversal a nivel de las cuerdas vocales -lactante de 2 meses-. La parte craneal de la lámina y las apófisis vocales de los cartílagos aritenoides demuestra la estrecha conexión entre las cuerdas vocales, la apófisis vocal y la lámina superior. (c) Disección del anillo cricoides recién cortado de un recién nacido. La lámina alta, el arco corto, la entrada oblicua del anillo cricoides y del nivel plano de la salida circular del cricoides.

Imagen inferior: se observa en (a) reconstrucción de la laringe neonatal, se visualiza lumen de forma ovalada del cricoides se puede describir solo por encima del arco cricoides -entrada oblicua y ovalada al anillo cricoides- que se estrecha hacia la salida circular más estrecha, siendo más estrecha que la entrada de la glotis y el cricoides. (b) xerograma -proceso de impresión que emplea electrostática en seco para la reproducción o copiado de imágenes- lateral del cuello de un recién nacido a término de 2 días de vida, que demuestra cuanto más posteriormente localizada de la salida del cricoides y la forma general del embudo. Tomada de Holzki, J., et al. (2018).

3.6 Esfínter Esofágico Superior

El esófago conecta la cavidad oral, la cavidad faríngea con el estómago, está revestido por un epitelio escamoso estratificado y está rodeado por músculo liso que está incrustado con neuronas entéricas que contraen el esófago de manera coordinada para impulsar los alimentos ingeridos hacia el estómago (52). El esófago en el recién nacido varía en longitud de 8 a 10 centímetros, midiendo desde el cartílago cricoides hasta el cardias. Esta longitud se duplica durante los tres primeros años de vida. (43) límite superior se encuentra a nivel de la 4ta o 5ta vértebra cervical, y termina a nivel de la 9na vértebra torácica, el diámetro medido del esófago en función del peso corporal en el punto de medición superior en el borde superior de la 3ra vértebra torácica en los niños de 3 kilogramos varía entre 4,8 y 8,48 milímetros (45). Funcionalmente, el constrictor inferior y en el contexto del EES, tiene: el musculo tirofaríngeo superior y el musculo cricofaríngeo inferior. El tirofaríngeo constriñe la faringe y el cricofaríngeo actúa como un esfínter faringoesofágico, evitando el reflujo de contenido esofágico hacia la faringe, la unión faringoesofágica aparece como una constricción producida por la porción cricofaríngea del músculo constrictor inferior de la faringe -el esfínter esofágico superior-, y es la porción más estrecha del esófago (13, 54). El esófago y la laringe con su reflejo de cierre esófago-glótico -EGCR, por siglas en inglés -esophago - glottal closure réflex-, para neonatos presenta una respuesta esofágica en el peristaltismo secundario con una latencia de respuesta 3,72 segundos, una latencia de respuesta del EGCR 0,355 segundos y un cierre glótico completo 0,400 segundos, lo que podría significar que la aducción glótica puede proteger contra la aspiración durante la deglución o el eructo o durante la provocación faríngea o esofágica; la aducción glótica también puede aumentar la resistencia de las vías respiratorias durante la tos o la hiperreactividad de las vías respiratorias. Las características sensoriomotoras de -EGCR-, tanto los reflejos esofágicos como la aducción glótica ocurren de forma independiente, lo que puede sugerir que estos reflejos pueden ser activados por diferentes receptores y que las funciones pueden ser complementarias. El cierre de las vías respiratorias puede ser una respuesta de hipervigilancia por la aparición de -EGCR- 10 a 12 veces antes que los reflejos peristálticos. La ocurrencia de reflejos peristálticos que favorecen el aclaramiento esofágico e impiden la entrada de estímulos en la vía aerodigestiva proximal puede ser protectora. La duración de la aducción glótica aumenta significativamente en respuesta a un aumento en el volumen del estímulo aéreo, la aducción glótica en este contexto puede considerarse una mejora de la función protectora de las vías respiratorias con mayor volumen de bolo o distensión esofágica, lo que puede modificar las interacciones

aferentes eferentes. Durante la respiración normal, las cuerdas vocales se mueven, pero no se cierran por completo para facilitar el transporte de aire. En la mecano estimulación esofágica, se observa un cierre abrupto de las cuerdas vocales en ambas fases de la respiración (55).

La evaluación del EES a través de manometría, identifica como la presión de relajación integrada -IRP-, la presión en reposo -URP- y la presión nadir o presión más baja -UNP-, así como pico faríngeo presión -velofaríngea y meso-hipofaríngea-, en población pediátrica en la que se incluyeron neonatos y se analizaron: la mediana y los rangos intercuartílicos del UES-IRP en 0,2, 0,4, 0,6, 0,8 segundos, URP y UNP fueron 1,00 [−2,50, 6,50], 4,00 [0,00, 9,50], 11,00 [5,00, 16,00], 18,00 [11,00, 25,75], 53,50 [41,25,72,75] y −1,00 [−5,38, 4,00] mm Hg, la mediana y el rangos intercuartílicos de la presión del pico velofaríngeo y presiones meso-hipofaríngeas fueron 210,50 [161,00, 298,25] y 144,75 [119,50, 209,50] mm Hg., la mediana de UES-IRP 0,2 segundos mostró un cambio sutil con la edad: 3,22, 2,55, 1,13, -0,37 y -1,33 mm Hg a los 2,5, 5, 10, 15 y 18 años, respectivamente. El mismo patrón se encontró en la UES-IRP a los 0,4 segundos, que fue 5,30, 4,94, 4,11, 3,07 y 2,36 mm Hg a los 2,5, 5, 10, 15 y 18 años, respectivamente. El UES-IRP a 0,6 y 0,8 segundos no cambiaron con el aumento de la edad. La mediana de UNP disminuyó ligeramente con la edad -1,30, 0,61, -0,75, -2,11 y −2,95 mm Hg a los 2,5, 5, 10, 15 y 18 años, respectivamente- mientras que la mediana de URP tendió a aumentar con la edad -46,55, 48,61, 52,74, 56,93 y 59,50 mm Hg a los 2,5, 5, 10, 15 y 18 años, respectivamente, la presión velofaríngea máxima tendió a aumentar durante los primeros 7-8 años de edad, luego disminuyó y aumentó ligeramente después de la edad de 15 años, el pico de presión meso-hipofaríngea parecía permanecer prácticamente sin cambios con la edad (93). En el estudio de Rommel, N., et al, en 2011 con población de neonatos prematuros, se identifica en prematuros tardíos de 35 a 36 semanas de edad gestacional que la presión UES al inicio –mm Hg- 27 ± 18; UES nadir o presión más baja -mm Hg- 14 ± 7; y de duración en la relajación UES 4 ± 2 (94).

Capítulo 4: Fisiología del Movimiento Hiolaríngeo

Durante el primer trimestre de gestación, comienzan a formarse las sinapsis tempranas en la médula espinal del feto. Los componentes celulares necesarios para la actividad neuronal y muscular coordinada se desarrollan en el período fetal temprano, seguidas de funciones aisladas de deglución, respiración y succión. Sin embargo, la maduración y la integración de estas funciones neuromusculares se produce durante la gestación media y tardía, es decir hacia el 2do y 3re trimestre de gestación. En el segundo trimestre, el tronco encefálico comienza a madurar. Los reflejos mediados por el tronco encefálico, como los movimientos respiratorios -contracciones rítmicas del diafragma y los músculos del tórax- y la deglución y la succión primitivas, comienzan a surgir, el feto comienza a deglutir el líquido amniótico entre las 11va y 12va semanas de gestación y entre las 18va y 20va semanas presenta los movimientos de succión -implica más de un movimiento hacia arriba y hacia abajo de la lengua y el uso activo de los labios- (42). El tronco encefálico también controla la frecuencia cardíaca, la presión arterial, la digestión y el sueño. El tronco del encéfalo brinda apoyo a la función autonómica al final del 2do trimestre. En el 3re trimestre, el volumen y la superficie cerebral aumentan notablemente. La corteza cerebral es responsable de la mayor parte de lo que consideramos vida funcional -acciones voluntarias, pensar, recordar-. El tronco encefálico es el área más desarrollada del cerebro al nacer y controla todos los reflejos vitales -succión:deglución:respiración- y las funciones básicas de la vida. En contraste, la corteza cerebral opera a un nivel muy primitivo al nacer. Aunque todas las neuronas de la corteza se producen antes del nacimiento, están inmaduramente conectadas. A diferencia del tronco encefálico y la médula espinal, la corteza cerebral produce muchas de sus conexiones sinápticas y la mielinización después del nacimiento. El feto a término, puede deglutir y circular casi 500 mililitros de líquido amniótico y durante la gestación normal, las funciones de deglución se desarrollan a través de experiencias de deglutir líquido amniótico en el ambiente intrauterino hasta el nacimiento a término, lo que permite el desarrollo de la adquisición de habilidades de alimentación oral

(40, 83). Imágenes funcionales de la actividad cortical y del tronco encefálico durante el proceso de deglución -movimiento hiolaríngeo- describen los complejos circuitos que intervienen. Se ha descrito la neuroanatomía implicada, sin embargo, la sincronización de las señales y la interacción entre las diversas regiones centrales siguen sin comprenderse bien. Sabemos que hay tanto información sensorial como retroalimentación motora. La información sensorial de la laringofaringe hace sinapsis en el núcleo del tracto solitario al nivel de la unión pontina-medular. La información eferente de la formación reticular se transmite luego a través del núcleo ambiguo en la médula (98).

La activación y modulación musculoesquelética de la succión, la alimentación y la deglución requiere un circuito neural que depende de los pares craneales trigémino o V par craneal, facial o VII par craneal, glosofaríngeo o IX par craneal, vago o X par craneal e hipogloso o XII par craneal. Los pares craneales V y VII median la fase oral; los pares craneales IX, X y XII regulan las fases faríngea y esofágica. Las neuronas sensoriales del ganglio trigémino periférico detectan y transmiten la somatosensación desde la parte inferior de la cara y la orofaringe anterior hasta los núcleos trigéminos del tronco encefálico. El núcleo mesencefálico del trigémino transmite información mecanosensorial de los músculos -y dientes, en caso de los lactantes mayores- que cierran la mandíbula. Las neuronas motoras del par craneal V inervan la mandíbula más cerca y algunos músculos orofaríngeos. El nervio facial tiene varias funciones, las neuronas motoras inervan los músculos de los labios, las mejillas, el elevador del hioides y la apertura de la mandíbula; las fibras parasimpáticas preganglionares inervan las glándulas salivales; y las neuronas sensoriales del ganglio geniculado transmiten el gusto desde la lengua hasta el núcleo solitario. Los pares craneales IX, X y XII son responsables del control motor de las fases faríngea y esofágica. Los pares craneales IX, X incluyen axones de neuronas motoras del núcleo ambiguo que inervan los músculos laríngeos y el palatogloso; el par craneal hipogloso inerva los músculos restantes de la lengua. Las neuronas sensoriales periféricas y motoras del tronco encefálico contribuyen a los pares craneales V, VII, IX, X y XII, los núcleos de relevo sensorial o motor del tronco encefálico, y sus interconexiones, constituyen el circuito neural primario de la succión, la alimentación y la deglución, su refinamiento posterior ocurre a medida que maduran las entradas quimiosensoriales (85), la figura 4-1 muestra el circuito de la alimentación que involucra el complejo hiolaríngeo:

Figura 4-2. Circuito de la alimentación relacionado al complejo hiolaríngeo.

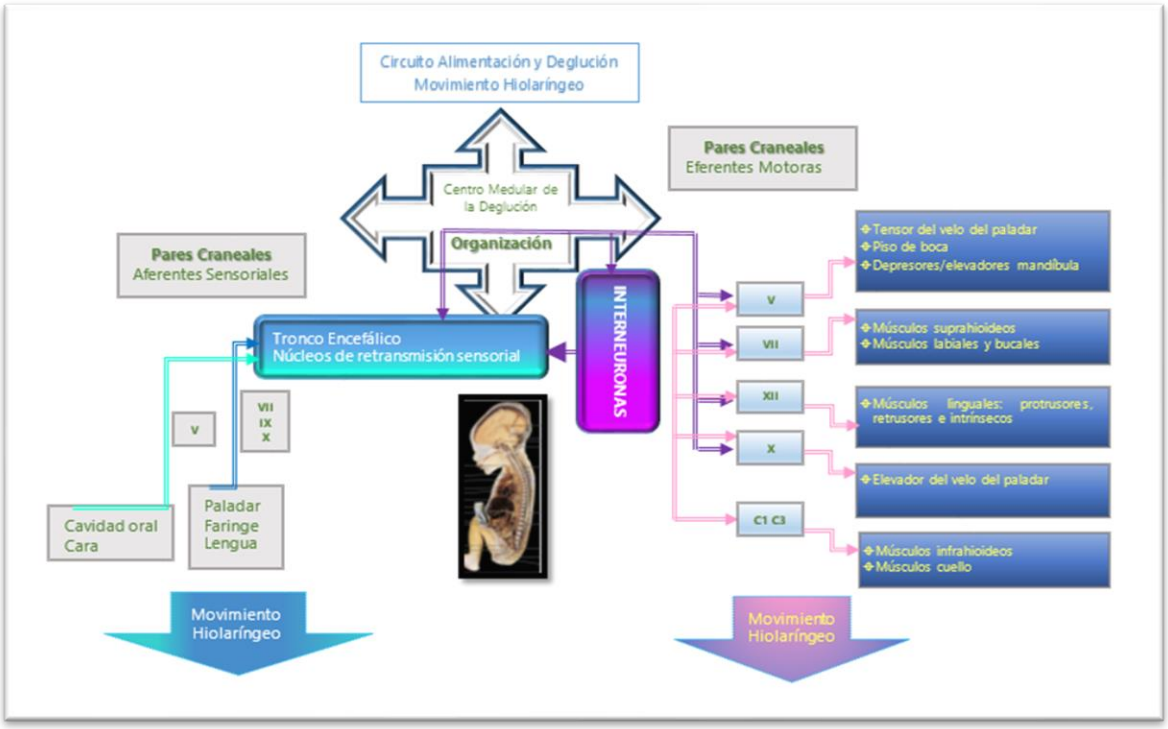

La organización del circuito neural para la alimentación y la deglución refleja la entrada sensorial de los ganglios sensoriales craneales periféricos cuyos axones corren en los nervios craneales, las neuronas motoras craneales en el tronco del encéfalo cuya actividad está modulada por múltiples interneuronas inhibitorias, y con axones que viajan a los músculos periféricos del complejo hiolaríngeo a través de los nervios craneales. Composición adaptada de LaMantia, AS., et al. 2016; Yocochi, 2016; Shaw SM., et al. 2013.

El programa de desarrollo específico que garantiza circuitos neuronales funcionalmente competentes para la succión, la alimentación y la deglución se divide en dos fases:

- primera fase comienza antes de que se cierre el tubo neural y depende de manera crítica de las restricciones genéticas que imponen un patrón anteroposterior de la cabeza, incluido el rombencéfalo. La organización metamérica del cerebro posterior -rombómeros- restringe el desarrollo de los huesos y músculos craneales, así como las neuronas sensoriales y motoras que constituyen el circuito primario de la succión, la alimentación y la deglución. Los ganglios sensoriales craneales de los pares craneales V, VII, IX, X y XII, se unen como un mosaico de células de placoda craneal y cresta neural especificadas por el rombómero. Comienzan a extender los axones hacia la periferia faríngea indiferenciada y el cerebro posterior. Su origen dual determina la identidad funcional de las neuronas sensoriales craneales, las células de las placodas se diferencian, principalmente, como mecanorreceptores y las células de la cresta neural generan principalmente nociceptores. Las neuronas motoras del rombencéfalo adquieren propiedades excitables durante este período. Las neuronas motoras de los pares craneales V y VII son fisiológicamente activas, las neuronas motoras de los pares craneales V, VII, IX y X se disparan de manera autónoma y para la semana gestacional 12.5, hay descargas bilaterales rítmicas en todo el conjunto del rombencéfalo. La señalización temprana y la regulación transcripcional que subyacen

en la organización axial del cerebro posterior y la especificación del rombómero son fundamentales para el desarrollo inicial del circuito motor relacionado con la succión, la alimentación y la deglución (85), del que depende principalmente, es este último el complejo hiolaríngeo. Las identidades de los rombómeros r2, r3, r4, r6 y r7, las fuentes de las neuronas sensoriales y motoras de los NC V, VII, IX y XII, deben establecerse para un desarrollo óptimo del circuito de la succión, la alimentación y la deglución, y con ellos el complejo hiolaríngeo (85); los rombómeros r1 y r2 origina la placa cerebelosa que es precursora de neuronas que integran la corteza cerebelosa y los núcleos cerebelosos profundos; los rombómeros r3 y r4 unido a la región laterodorsal originan neuronas que migran ventralmente y forman, junto a neuronas de la prolongación bulbopontina del mielencéfalo, los núcleos pontinos; la región intermedia origina neuronas que integran las columnas neuronales aferentes somáticas especiales -vestibulococleares, que no se relacionan directamente con el complejo hiolaríngeo-; y el prosencéfalo representado por los rombómeros r2, r4, r6, r7 y r8 que se asocian a ganglios de nervios craneales (28, 87). Los pares craneales de los rombómeros de r4 y r5 contribuyen a otros aspectos de la succión, la alimentación y la deglución, como el gusto y la salivación (85).

- segunda fase se establece cuando las neuronas se diferencian y hacen sinapsis, en última instancia facilita la maduración del circuito dependiente de la experiencia y la actividad a medida que maduran los comportamientos de la succión, la alimentación y la deglución. Al principio, se acelera el crecimiento del axón y la diferenciación dendrítica y la sinaptogénesis desde, hacia y dentro del tronco encefálico, influidos por interacciones tróficas que dependen de la diferenciación del objetivo en el cerebro posterior o la orofaringe. Estas interacciones también refinan las identidades mecanorreceptivas versus nociceptivas de las neuronas sensoriales craneales. Los ligandos neurotróficos caracterizan objetivos distintos y los receptores afines se expresan mediante subclases de mecanorreceptores o nociceptores; los circuitos generadores de patrones centrales emergen en los núcleos motores de los pares craneales del trigémino, el facial, el núcleo ambiguo y par craneal hipogloso para regular la succión, la alimentación y la deglución. Presuntamente, este proceso refleja la adquisición de propiedades intrínsecas relacionadas con la succión:deglución y con ello el movimiento hiolaríngeo, interconexiones adicionales entre los núcleos y la maduración de las redes de interneuronas locales, que posteriormente, permitirá generar el ritmo y la fuerza necesarios para la masticación (85).

La fase de la deglución se inicia cuando el líquido es impulsado por la acción de la parte posterior de la lengua y la contracción de los músculos constrictores de la faringe. Los receptores sensoriales del paladar blando o velo del paladar, las paredes de la faringe, el arco de las fauces y la lengua juegan un papel importante en la fase faríngea, a medida que las entradas combinadas activan los eventos motores complejos resultantes. En la fase esofágica de la deglución marca la transferencia del fluido liquido de la boca al estómago. Al considerar las fases de la deglución infantil, queda claro que la lengua contribuye significativamente a las necesarias acciones de coordinación que se dan durante las fases oral y faríngea de la deglución (12).

La succión nutritiva -SN- neonatal es un movimiento humano complejo que implica la interacción dinámica de múltiples sistemas entre ellos el sistema neuromuscular; la variabilidad es una propiedad intrínseca del movimiento humano, en la que la succión y la deglución neonatal son ejemplo. El desencadenamiento del reflejo deglutorio en adultos es una actividad refleja involuntaria y una actividad voluntaria; en los recién nacidos y los lactantes pequeños, los cuatro componentes de la alimentación -fase oral, activación del reflejo de deglución, fase faríngea y fase esofágica- son reflejos e involuntarios, y solo más adelante en la infancia la fase oral queda bajo control voluntario. Como resultado, los recién nacidos, los neonatos y los lactantes menores presentan una serie de reflejos orales mediados por el tronco del encéfalo que les ayudan con la alimentación oral (12, 40, 99).

Los reflejos orales se pueden dividir en reflejos adaptativos y protectores. Los reflejos adaptativos ayudan al neonato a dirigir los alimentos hacia el intestino. Aunque son reflejos en respuesta a la estimulación adecuada, que pueden verse afectadas por el estado predominante -ejemplo, estado predominante somnoliento- o el hambre del neonato. Estos reflejos disminuyen con el tiempo y son reemplazados por habilidades voluntarias más sofisticadas. Los principales reflejos adaptativos son la búsqueda y la succión. Los reflejos protectores ayudan al lactante a mantener los alimentos fuera de las vías respiratorias. La mayoría de los reflejos protectores disminuyen con el tiempo y son reemplazados por habilidades voluntarias, pero algunos continúan hasta la edad adulta. Los principales reflejos protectores o protectivos son la protrusión lingual, la lateralización lingual, la mordida fásica, el nauseoso y la tos (40).

Funcionalmente, el hueso hioides ayuda en el movimiento de la lengua y la deglución, y mantiene la permeabilidad de la faringe, por lo tanto, sirve como anclaje para los músculos suprahioideos -digástrico, estilohioideo, milohioideo, geniohioideo y el músculo constrictor faríngeo medio- y los músculos infrahioideos -esternohioideo, omohioideo y omohioideo, tirohioideo- que se relacionan con el movimiento hiolaríngeo (50).

Una de las principales funciones biológicas del hueso hioides y la laringe -complejo hiolaríngeo- es proteger las vías respiratorias durante la deglución, estas estructuras se elevan en el momento preciso para evitar la aspiración, y el cerebro realiza calibraciones graduales, y rápidas, para predecir las consecuencias de los movimientos para prevenir o reducir los errores antes de que ocurran, como en la aspiración (51).

El movimiento del complejo hiolaríngeo también facilita la apertura del esfínter esofágico superior. La presión subatmosférica generada por la apertura del EES funciona en combinación con la presión aplicada detrás del bolo por la base de la lengua y la faringe para facilitar el movimiento del bolo hacia el esófago, y la medición cuantitativa del movimiento del hioides requiera de los siguientes componentes (53):

- origen estable desde el cual medir;
- sistema de coordenadas cartesianas definida;
- escala de medición;

- normalización utilizando una escala de referencia, ya sea en milímetros o una unidad anatómica como la longitud de la columna cervical C2-C4.

La mecanoestimulación esofágica puede estimular los receptores de estiramiento esofágicos y los aferentes vagales, transmitiendo impulsos sensoriales al tronco encefálico. Las señales eferentes atraviesan el nervio vago a través de los nervios laríngeo recurrente y laríngeo superior hasta los músculos aductores de la laringe. El reclutamiento de diferentes vías aferentes esofágicas activa diferentes vías motoras: reflejos peristálticos y reflejo de cierre glótico (55). Además, el comportamiento esofágico se asocia a los despertares del sueño que son considerados una importante respuesta protectora en los bebés; la relación de tales despertares con eventos esofágicos o las relaciones temporales o los mecanismos sensoriomotores, sin estar plenamente confirmado, pueden relacionarse con las características de la motilidad esofágica basal similares en estado de sueño o vigilia; los cambios en el estado de sueño se observan con frecuencia después de las degluciones; las secuencias de despertar durante el sueño se asocian con cambios prolongados en la motilidad corporal del esófago del esfínter esofágico inferior -EEI- y el EES. Los cambios en el estado del sueño se observan con frecuencia después de las degluciones espontáneas (97), degluciones dependientes del movimiento hiolaríngeo.

La tabla 4-1 resume aspectos fisiológicos del complejo hiolaríngeo, que incluyen pares craneales, musculatura, estructuras del complejo y aspectos sensoriales (85, 88, 102).

Tabla 4-1. Aspectos fisiológicos del complejo hiolaríngeo.

Fase de Deglución	Acción		Músculo	Función Motora	Acción		Función Sensorial
Faríngea	Propulsión del bolo liquido hacia la faringe -lengua-.	XII	Extrínsecos -geniogloso, hiogloso, estilogloso-	Modifica la posición de la lengua en la cavidad oral.	Sensación en faringe	IX	Tacto, dolor y temperatura para la faringe superior.
		X	Palatogloso.	Eleva la lengua posterior durante la deglución -descrito para adultos-.			
	Cerrar nasofaringe -velo del paladar-.	V	Tensor del velo palatino.	Contracción del velo del paladar.			
		X	Elevador del velo del paladar	Eleva el velo del paladar.			
		X	Palatofaríngeo				
		X	Músculo de la úvula	Cierra la nasofaringe.			
	Apertura faríngea.	IX	Estilofaríngeo.	Eleva la laringe y la faringe durante la deglución.			
		X	Salpingofaríngeo.	Acorta y ensancha la faringe.			
		X	Palatofaríngeo.	Acorta y ensancha la faringe.			
	Elevar el hioides.	V	Vientre anterior del digástrico.	Eleva el hueso hioides.			
		V	Milohioideo.	Eleva el hueso hioides y la lengua.			

		C1	Geniohioideo.	Eleva el hueso hioides, dirige hacia adelante, ayuda a deprimir la mandíbula			
		VII	Vientre posterior del digástrico.	Eleva el hioides, deprime la mandíbula.			
		VII	Estilohioideo.	Eleva el hueso hioides y la lengua.			
		X	Cricoaritenoideo lateral.	Aduce las cuerdas vocales verdaderas.			
		X	Aritenoides transverso.	Aduce las cuerdas vocales verdaderas.			
		X	Tiroaritenoideo.	Relaja el ligamento vocal; estrecha la entrada laríngea.			
		XII	Hiogloso.	Deprime la lengua; y la retruye.			
		XII	Estilogloso.	Retruye la lengua; se enrolla hacia los lados de la lengua.			
		X	Constrictor faríngeo superior.	Contrae las paredes faríngeas.			
		X	Constrictor faríngeo medio.	Contrae las paredes faríngeas.			
		X	Constrictor faríngeo inferior.	Contrae las paredes faríngeas.			
		V	Milohioideo.	Eleva el hueso hioides, el piso de la boca y la lengua.			
		VII	Estilohioideo.	Eleva y retrae el hueso hioides.			
		XII Asa cervical C1 Asa cervical C2	Geniohioideo.	Mueve el hueso hioides hacia delante y hacia arriba.			
		V3	Vientre anterior del digástrico.	Deprime y estabiliza la mandíbula; eleva hueso hioides.			
		VII	Vientre posterior del digástrico.	Eleva el hueso hioides.			
		XII Asa cervical C1	Tirohioideo.	Deprime el hueso hioides; eleva la laringe.			
Esofágica	Perístalsis, apertura esofágica.	X	Constrictores faríngeos -superior, medio, inferior-.	Esfínter propulsa el bolo líquido hacia el esófago.	Esófago-reflejo de cierre glótico.	X	Tacto, dolor y temperatura para la parte inferior de la faringe, la laringe y el esófago -incluye el reflejo nauseoso-.

	Apertura y cierre del esfínter.	IX X	Cricofaríngeo.	Contracción de la faringe en el nivel de la unión faringoesofágica.			

Nervio espinal Cervical - Asa cervical -C1-C2-C3-. Tomado de Maynard, TM., et al. 2020; Shaw SM., et al. 2013.

Capítulo 5: Imágenes Diagnósticas en el Movimiento Hiolaríngeo

Los neonatos y los niños pequeños por lo general no pueden cooperar con los requisitos de los exámenes que se les realizan y requerirán de ajustes especiales para ser exitosos, de otro lado, todos los exámenes de imagen pediátricos se ven influenciados por la variabilidad del tamaño del niño y se deberán realizar muchas adaptaciones; los sistemas de órganos puede ser diferente según la edad del niño y en comparación con el sistema del adulto; los niños son mucho más sensibles a los posibles efectos nocivos de la radiación y tienen una esperanza de vida más larga durante la cual pueden desarrollar posibles complicaciones por la radiación (75). En este mismo sentido, los cambios de mineralización y osificación dependientes de la edad que tienen lugar en el tejido óseo y cartilaginoso de la laringe dificultan la evaluación radiológica de esta región en la práctica clínica, también acorde a los niveles de osificación del cartílago tiroides, cricoides y el hueso hioides según la edad (56).

De otro lado, en la toma de imágenes diagnósticas parte del principio estricto de minimizar la cantidad de exposición radiográfica en la unidad de cuidado intensivo neonatal -UCIN-, asegurando que las dosis sean ALARA -tan bajo como sea razonablemente posible, es un principio de seguridad radiológica que se estableció para minimizar las dosis de radiación y la liberación de materiales radiactivos al medio ambiente-, se reconoce el aumento del riesgo para los pacientes más jóvenes, al igual que la incertidumbre en torno a la magnitud del riesgo específicamente para los bebés prematuros. La toma de decisiones en tanto las pruebas de imágenes diagnósticas estará asociada con la falta de estandarización basada en evidencia en la práctica clínica específicamente para los recién nacidos, hay límites de dosis de referencia basados en la radiografía general de los recién nacidos que no tienen en cuenta el entorno único de obtención de imágenes de la UCIN ni la mayor radiosensibilidad de los recién nacidos prematuros (104).

La anatomía del movimiento hiolaríngeo del neonato puede ser visualizada a través de diferentes imágenes diagnósticas como la ecográfica, la resonancia magnética nuclear, la videofluoroscopia de la deglución y la tomografía computarizada. A continuación, se especificará el movimiento hiolaríngeo para cada una ellas.

5.1 Ecografía

El ultrasonido -US- es una frecuencia acústica electromagnética, la ecografía es la medicina de imagen que utiliza esa energía acústica para localizar y caracterizar tejidos humanos; la creación de una imagen ecográfica -sonograma- depende de:

- producción de una alta frecuencia sonora,
- recepción de una onda reflejada,
- conversión de ese eco en la imagen real.

La onda de sonido es producida por una sonda que contiene un transductor que envía ráfagas de energía acústica a una frecuencia dada. El tejido que refleja muchos ecos es ecogénico -hiperecoico- y se representa como brillante o blanco en el sonograma; el tejido que tiene pocos o ningún eco es sonolucente -hipoecoica o anecoica- y se representa como oscuro o negro (17, 73); en la tabla 5-1 se resumen la visualización de los tejidos (74).

Tabla 5-1. Sonograma de los tejidos.

Tejido	Sonograma
Músculo	El músculo aparece hipoecoico. El perimisio, el tejido conectivo que rodea el músculo individual en el fascículo, aparece hiperecoico.
Miofascia	La miofascia aparece como capas hiperecoicas.
Grasa Subcutánea	La grasa subcutánea aparece hipoecoica con característica de líneas hiperecoicas curvas interpuestas que están formadas por tabiques de tejido conjuntivo.
Tendón	Los tendones aparecen hiperecoicos -ligeros-.
Cartílago Hialino	El cartílago hialino parece hipoecoico.
Fibrocartílago	El fibrocartílago parece hiperecoico.
Hueso	La superficie del hueso -corteza- parece altamente ecogénica.
Nervio	Los nervios aparecen de color gris medio con una textura heterogénea.
Vasos Sanguíneos	La luz de los vasos sanguíneos aparece anecoica -negra-, la pared hiperecoica.
Ligamentos	Los ligamentos aparecen hiperecogénicos.
Glándulas	Las glándulas aparecen de un color gris medio y tienen una textura homogénea. La grasa al interior de las glándulas parece hiperecoica.
Aire	El aire parece anecoico.
Líquido	El fluido parece anecoico.

Tomado de Smith, C., et al. 2018.

Los tipos de transductores de ultrasonido son: lineal y curvo -curvilínea o convexa-.
Los transductores de matriz lineal emiten ultrasonidos de ondas de mayor frecuencia en el rango de 5 a 18 MHz. Proporcionan mejor visibilidad en lateral y la profundidad de penetración es limitada a menos de 5 centímetros. Son de utilidad transductores de matriz lineal en imágenes vasculares, musculoesqueléticas, tiroideas y mamarias.
Los transductores de matriz curva emiten ultrasonidos de ondas de baja frecuencia en el rango de 2–9 MHz, visualizan estructuras más profundas. Su diseño curvo da como resultado un

amplio a profundidades más profundas. Transductores de matriz curva se emplean en imágenes abdominales, cardíacas y obstétricas.
Los transductores *Phased Array* ocupan menos espacio que transductores de matriz lineal y curva, son de tamaño pequeño y emiten ondas ultrasónicas de baja frecuencia que se utilizan para visualizar estructuras profundas.
La manipulación del transductor implica gel de ultrasonido en el transductor necesario para permitir el acoplamiento acústico entre el transductor y la piel (74).

Las ventajas y desventajas de la ultrasonografía se especifican como (17, 36, 73, 74):

- Sin radiación ionizante
- No genera malestar
- Pequeño, portátil, económico
- No necesidad de sedación
- En particular para neonatos y niños pequeños con abundante cartílago hialino
- Dificultad para penetrar hueso
- Las estructuras llenas de gas reducen su utilidad
- Los pacientes obesos pueden ser difíciles de visualizar

La ecografía siendo no invasiva y flexible en su enfoque, permite una evaluación más detallada de la deglución y succión. Durante la fase oral de la deglución se ha demostrado con imágenes de ultrasonido, la lengua del neonato baja, la presión negativa decrece -aumentando en el vacío- se aplica al pezón y el bolo de leche llena la cavidad oral, el espacio entre el pezón y el velo del paladar. La lengua se mueve hacia el paladar, la presión negativa aumenta -el vacío disminuye- y el bolo se mueve de la cavidad oral a la faringe. La laringe y el hueso hioides continúan por acción de los músculos suprahioideo y submentonianos aumentando el ascenso. La contracción de los músculos laríngeos de las cuerdas vocales y el movimiento de rotación de la epiglotis protegen las vías respiratorias y logra el cierre laríngeo. La respiración cesa durante un breve período durante la deglución. La relajación cricofaríngea y el peristaltismo del esófago luego ocurren para facilitar el paso del bolo al esófago (61).

La evaluación ecográfica de las estructuras anatómicas del componente hiolaríngeo de la deglución, se sugieren sean evaluadas según la evidencia con la posición del transductor en la musculatura hioidea, como se visualiza en las imágenes retomadas de Geddes 2010, 2016 (61, 62).

Figura 5-3. Visualización de colocación del transductor.

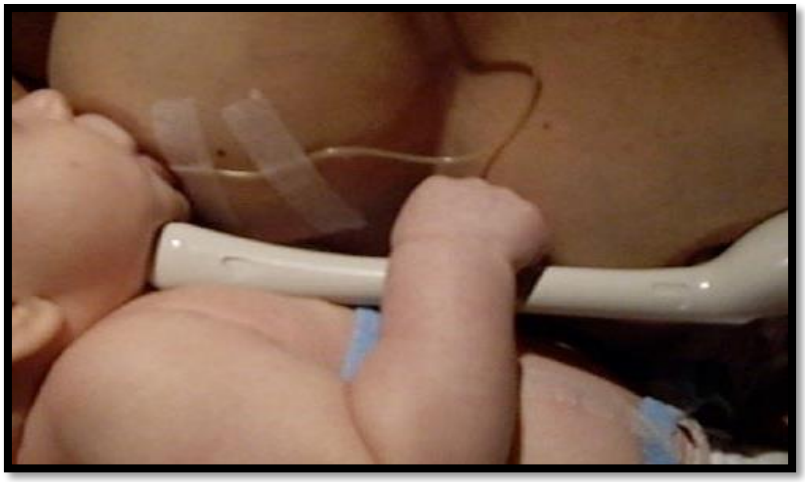

Tomadas de Geddes, D.T., Chadwick, L.M., Kent, J.C. et al. 2010, y Geddes, D. 2016.

La evaluación ecográfica, en términos de la visualización ecográfica, según Geddes, 2016 y Elad, 2014 (62, 63):

Figura 5-2. Imágenes ecográficas.

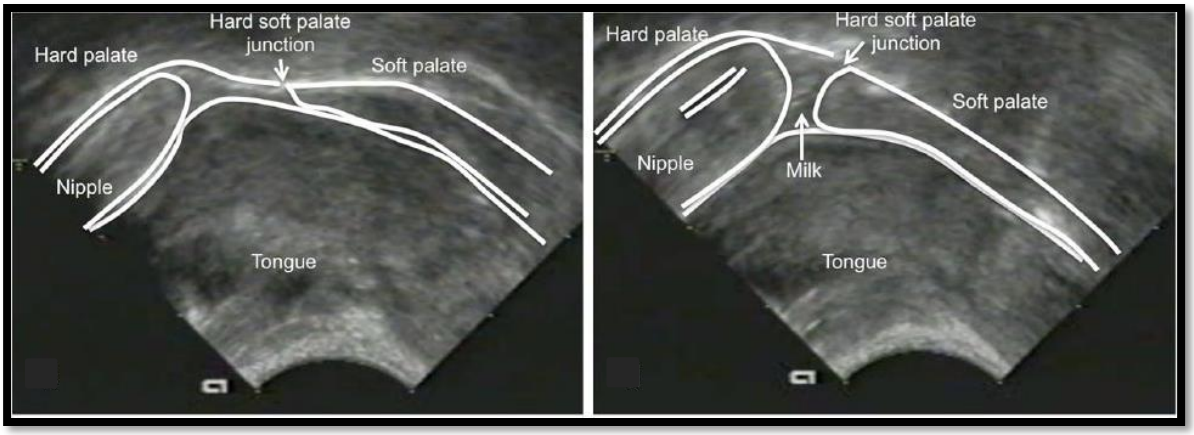

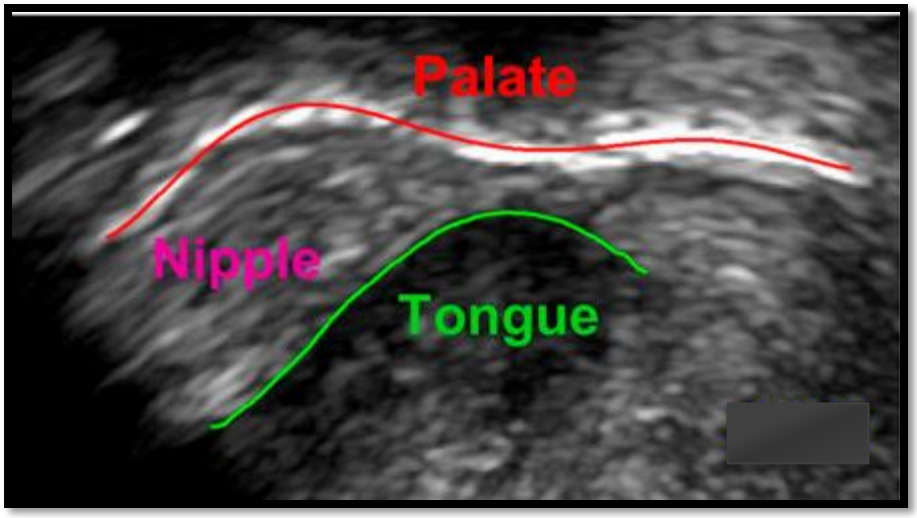

En las imágenes de arriba se observa el complejo areola - pezón. El paladar óseo, la lengua y el velo del paladar. En la imagen debajo la línea roja bordea el paladar óseo, en fucsia complejo areola - pezón, línea verde posdorso lingual. Tomadas de Geddes, D. 2016, y Elad, D., et al. 2014.

La evidencia sugiere que la metodología para la toma de la muestra descrita para adultos (64), requiere: aplicación del gel de transmisión en la superficie del transductor, mínima presión requerida contra la piel, evaluación de la excursión del hioides, el escáner en C3 con una profundidad de 7 a 10 centímetros y una frecuencia de 4 Megahercio -MHz-, con foco único, en el plano sagital medio submentoniano. El transductor se sostiene perpendicularmente al piso de la boca, proporcionando una vista de la mandíbula y el hioides. De otro lado, el mismo autor y para población adulta sugiere que la evaluación en la aproximación tirohioidea, el escáner C3 con una profundidad de 1 a 7 centímetros y una frecuencia de 5 MHz, foco dual, se mantuvo en el plano sagital medio que recubriendo el músculo tirohioideo con la imagen que encierra la cara superior del hioides y cara inferior del cartílago tiroides. La lengua se evaluó en el plano medio sagital con el escáner C3 con profundidad 7–10 centímetros, frecuencia de 4MHz, foco único, colocado debajo del mentón y sostenido perpendicularmente hasta el piso de la boca, proporcionando una vista de la mandíbula, el hioides y superficie de la lengua.

La evidencia sugiere que la metodología para la toma de la muestra en neonatos y lactantes (61), con un transductor de mango largo que permita la fácil manipulación y sea menos invasivo y poco voluminoso, permitiendo un amplio campo de visión convexo -160°-, lo que facilita una vista panorámica de la faringe y el esófago superior hasta el nivel de la clavícula. La frecuencia del transductor se debe fijar en 8,8 MHz para proporcionar una resolución de imagen óptima y adecuada penetración para visualizar de la faringe y la parte superior área esofágica -en profundidad = 5 centímetros-. Se debe aplicar gel para ecografía en el cuello del bebé antes de la exploración. Se utiliza una ligera presión para mantener el contacto en el cuello, el transductor se coloca a lo largo de la línea sagital media del cuello del bebé. Luego se mueve hacia atrás, hacia la columna vertebral cervical del bebé y en ángulo hacia el cuello anterior, utilizando así los vasos carotideos como una ventana -estructura llena de fluido que permite la transmisión de sonido con atenuación mínima- a la faringe / esófago en algunos bebés. La ligera rotación del transductor es necesario para obtener una vista longitudinal de la faringe / esófago y visualizar el bolo de leche moviéndose inferiormente durante la deglución. Se utilizan dos puntos focales para mejorar la resolución de escaneo y la ganancia en decibeles -dB- de -78 dB- y el rango dinámico -60 dB- se ajusta de acuerdo con ambos el tamaño del bebé y la calidad de la imagen.

De otro lado, la frecuencia del transductor debe ser lo más alta posible para producir imágenes de la mejor calidad sin comprometer la penetración del tejido. Por lo general, la frecuencia utilizada para los equipos modernos estaría en el rango de 8 a 10 MHz para bebés menores de 12 semanas de edad cronológica. Anteriormente, se empleaban frecuencias más altas de 5 MHz, la orientación del transductor puede proporcionar una imagen sagital o transversal de la cavidad oral del lactante, un enfoque submentoniano para adquirir imágenes medio sagitales de la cavidad oral debido a la facilidad del reconocimiento de las estructuras orales del lactante (62).

5.2 Resonancia Magnética Nuclear

La resonancia magnética nuclear -RMN- implica el uso de un campo magnético para manipular la actividad electromagnética de los núcleos atómicos de una manera que libera energía en forma de señales de radiofrecuencia, que son registradas por las bobinas receptoras del escáner y luego procesadas por computadora para formar una imagen. Los escáneres de resonancia magnética clínica se basan en núcleos de hidrógeno debido a su abundancia en el cuerpo humano. Al ingresar a un escáner de resonancia magnética, en el miniimán los protones se alinean con el externo más poderoso magnético del imán de resonancia magnética, los protones apuntarán paralelos al campo y otros apuntan antiparalelos al campo, pero todos ellos se alinearán con el campo magnético externo de la resonancia magnética. La suma de todos los momentos magnéticos se llama vector neto de magnetización, el tejido colocado en un gran campo magnético tendrá un vector de magnetización neta (17, 73). La resonancia magnética nuclear permite una evaluación

completa de la médula del hueso, cartílago y tejidos blandos en niños con su contraste superior inherente de resolución, la capacidad de identificar con confianza diferentes tipos de cartílago hialino y permite la delimitación específica de los elementos de los tejidos blandos (36, 76). La resonancia se estima una técnica de imagen médica para la anatomía o los procesos fisiológicos del cuerpo para la observación de la salud y enfermedad (78).

Los factores que afectan el contraste de la imagen en el diagnóstico por imagen se dividen en (77):

- Los parámetros de contraste intrínsecos aquellos que no se pueden cambiar porque son inherentes a los tejidos del cuerpo,
- Los parámetros de contraste extrínsecos aquellos que se pueden cambiar porque están bajo el control de examinador.

Además, en la resonancia magnética, hay varios parámetros desde lo intrínseco y lo extrínseco; los parámetros de contraste intrínsecos son:

- Tiempo de recuperación T1
- Tiempo de caída de T2
- Densidad de protones -DP-
- Flujo
- Coeficiente de difusión aparente -ADC-.

Los parámetros de contraste extrínsecos son:

- Tiempo de repetición -TR-
- Tiempo de eco -TE-
- Ángulo de giro
- Tiempo de inversión -TI-
- Factor turbo/longitud del tren de eco
- Valor b: parámetro para variar la amplitud y duración de las gradientes bipolares.

La resonancia magnética permite identificar los cambios esperados relacionados con la edad a través del esqueleto, la principal ventaja de la resonancia magnética en comparación con otras modalidades de imagen son sus características de contraste de cada imagen que permite que se visualice claramente el tejido (77), evalúa los tejidos blandos y es útil para evaluar lesiones profundas o lesiones que no pueden caracterizarse mediante ecografía (92).

Las limitaciones de la resonancia magnética incluyen el costo, la disponibilidad y la necesidad de sedación en niños más pequeños (36), además se estima como limitante el campo magnético, la claustrofobia del paciente y las reacciones por el contraste (80), se incluye la disponibilidad limitada de la tecnología en algunas regiones, el movimiento del paciente que puede degradar significativamente la calidad de las imágenes, y aunque algunas maniobras, como envolver y alimentar (92) pudiera ser de utilidad la preferencia en la sedación en lactante podría ser un inconveniente.

El contraste entre tejidos se visualiza en una escala de grises, en la tabla 5-2 se resume la nomenclatura para la visualización de imágenes en la resonancia (79, 80):

Tabla 5-2. Visualización de los tejidos en RMN.

tejido	T1	T2
tejidos que emitan mucha intensidad de señal serán hiperintensos -blanco-	muestra en forma óptima la anatomía normal del tejido blando y el tejido adiposo	muestra de manera óptima el líquido y las alteraciones
tejidos que emitan menos intensidad de señal serán de intensidad intermedia -gris claro-		
tejidos que emitan poca intensidad de señal serán hipointensos -gris oscuro-		
tejidos que no emitan nada se verán -negro-		
	tejido adiposo es hiperintenso -brillante-	tejido adiposo es hipointenso -oscuro-
	agua y líquido es hipointenso -oscuro-	agua y líquido es hiperintenso -brillante-
	sangre es hiperintensa -brillante-	
	T1/T2 se ven como hipotensas -oscuro-estructuras: aire, hueso cortical, ligamentos, tendones, tejido fibroso	

Tomado de Loaiza, SC., Cáceres, VF., sf. Merck & Co., Inc., Rahway, NJ, USA y sus empresas asociadas. 2023.

El movimiento primario en la deglución normal es la elevación hiolaríngea para ayudar a proteger las vías respiratorias y abrir el esfínter esofágico superior, caracterizar el movimiento del hioides y la laringe es fundamental para el estudio de la deglución; el complejo hiolaríngeo es un conjunto interconectado de estructuras que incluyen el hueso hioides, los cartílagos laríngeos, los músculos y ligamentos asociados que incorporan la tráquea y el esófago; el mecanismo subyacente de la elevación hiolaríngea se describe comúnmente como la función combinada de los músculos suprahioideos con la ayuda del músculo tirohioideo. La evidencia reciente en adultos jóvenes, muestra que los músculos faríngeos largos también tienen una ventaja mecánica para elevar el complejo hiolaríngeo, esto sugiere un mecanismo de dos cabestrillos subyacente a la elevación hiolaríngea en la fase faríngea de la deglución. Los músculos suprahioideos comprenden el cabestrillo muscular anterior y los músculos faríngeos largos comprenden el cabestrillo posterior; además, los datos fisiológicos muestran que los músculos que componen estos cabestrillos musculares están activos durante la deglución. El complejo hiolaríngeo incluye el hueso hioides, el músculo tirohioideo, la membrana tirohioidea, el cartílago tiroides, la membrana cricotiroidea, el cartílago cricoides y el esfínter cricofaríngeo; la tráquea y el esófago se incorporan al complejo hiolaríngeo. La elevación de este complejo ayuda a proteger las vías respiratorias, y a abrir y relajar el esfínter esofágico superior. El mecanismo propuesto de dos cabestrillos de elevación hiolaríngea; el cabestrillo anterior realizado por los músculos genihioideo, vientre anterior del músculo digástrico,

músculo milohioideo, músculo estilohioideo, y el músculo vientre posterior del digástrico; de otro lado, el cabestrillo posterior realizado por el músculo palatofaríngeo, el músculo salpingofaríngeo y el músculo estilofaríngeo. Especificando que los músculos suprahioideos no sean los únicos responsables de la elevación del hioides y de la laringe. Se muestran las primeras cinco coordenadas que rastrean la posición relativa de tres palancas esqueléticas: las vértebras, la mandíbula y la base del cráneo. Las cuatro coordenadas restantes marcan las características del complejo hiolaríngeo, incluido el hioides, la laringe anterior, la laringe posterior y el esfínter esofágico superior. Estas coordenadas se aproximan a las inserciones musculares del mecanismo de los dos cabestrillos propuestos -músculos faríngeos largos y suprahioideos-(110), esta claridad del movimiento hiolaríngeo identificado en imágenes de resonancia magnética en adultos jóvenes aún no se reporta en la evidencia para los neonatos y los lactantes menores.

La resonancia magnética ha tenido un papel emergente en la comprensión de los trastornos aerodigestivos complejos. Se ha utilizado para desarrollar una comprensión más detallada de la compleja anatomía de la faringe y la laringe, lo que permite el modelado de elementos finitos y ha mejorado la comprensión del flujo de aire dinámico en los bebés, la resonancia magnética funcional es un método cuantitativo no invasivo que proporciona respuestas específicas (65, 66), a través de ella pueden visualizarse, como se describe en la tabla 5-3:

Tabla 5-3. Imágenes y su capacidad de visualización.

Imágenes evaluadas con respecto a la capacidad de visualización
Diferenciación entre los tejidos blandos de los labios, pezón, lengua y paladar
Leche materna en -cavidad oral, faringe, esófago y entrada al estómago-
Presencia de aire en la cavidad oral
Movimientos mandibulares
Elevación palatina -cierre velofaríngeo-
Contracción faríngea
Penetración/aspiración
Tránsito esofágico del bolo de líquido
Movimiento del diafragma -elevación y depresión-

Tomado de Mills, N., et al. Imaging the breastfeeding swallow: Pilot study utilizing real-time MRI. 2020

Figura 5-3. Imágenes de Resonancia Magnética.

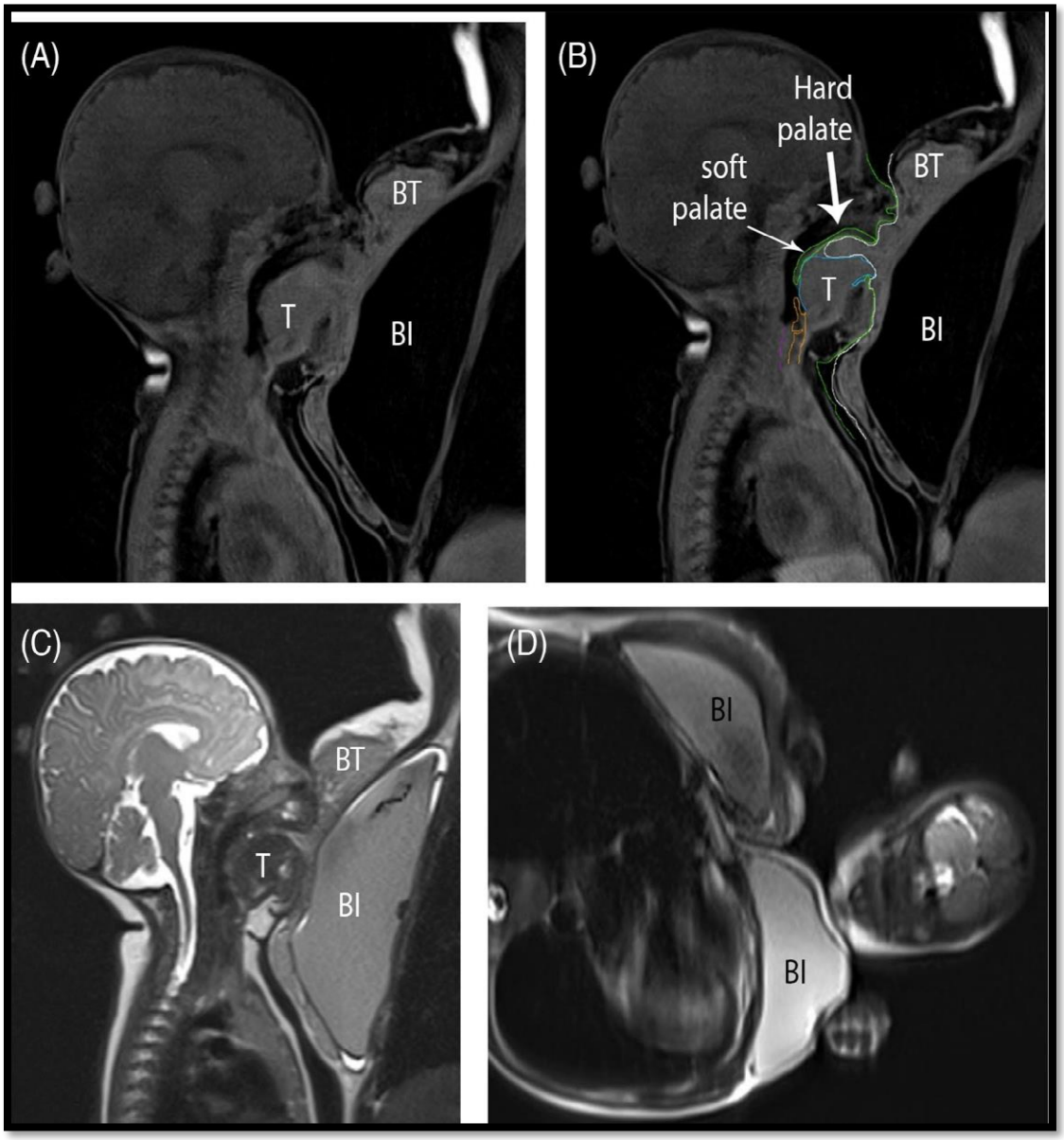

En las imágenes se observa el complejo areola – pezón y glándula mamaria -línea blanca-; el paladar óseo y el velo del paladar -línea verde-; la lengua -línea azul-; hipofaringe, glotis -línea naranja-. Tomadas de Mills, N., Lydon, A-M., Davies-Payne, D., Keesing, M., Geddes, DT., Mirjalili, 2020.

Se sugiere en la resonancia de estructura nasofaríngea, orofaríngea e hipofaríngea en evaluación de la función deglutoria en lactancia humana: cortes transversales con un solo disparo -10 cortes, grosor de 2,5 mm, TR 1800 ms, TE 96 ms- para localizar la línea media. Se alinea un solo corte de 2,5 a 3 mm ponderado pd/T2 en la posición sagital de la línea media. Los parámetros variaron de la siguiente manera TR 1250-3200 ms, TE 94-108 ms, factor de imagen paralelo 2, 320FOV -variado-. Se debe prever el movimiento del neonato lo que lleva a número de mediciones repetidas, se utiliza secuencia de muestreo de espacio k radial rápido para producir imágenes de eco de gradiente ponderadas en T1 que se pueden ajustar durante

la adquisición para lograr la alineación sagital media óptima. Los parámetros sugeridos fueron: espesor de corte 8 mm, FOV de 500 mm, matriz 192 × 192, TR 50 ms, TE 1,4 ms, tiempo de adquisición 00,18 segundos -2 × fotogramas por segundo-. Otros estudios sugieren tomar estas visualizaciones con imágenes 3D -tamaño de vóxel de 1 mm- ponderadas en T2 con grasa saturada Turbo Spin Echo -TSE- con ángulo de giro variable -CUBE-, -TE: 90 ms/TR: 2500 ms-. Luego, las imágenes DICOM se convirtieron a neuroimágenes. Las imágenes se reformatean en planos axiales y sagitales y se segmentaron manualmente utilizando un paquete de segmentación de código abierto. Las imágenes volumétricas se mostraron en tres planos perpendiculares y un modelo 3D -tridimensional-, y las siguientes estructuras se midieron como volumen -mm 3- (65, 109)

Figura 5-4. Imágenes de Resonancia Magnética de Orofaringe, Nasofaringe e Hipofaringe.

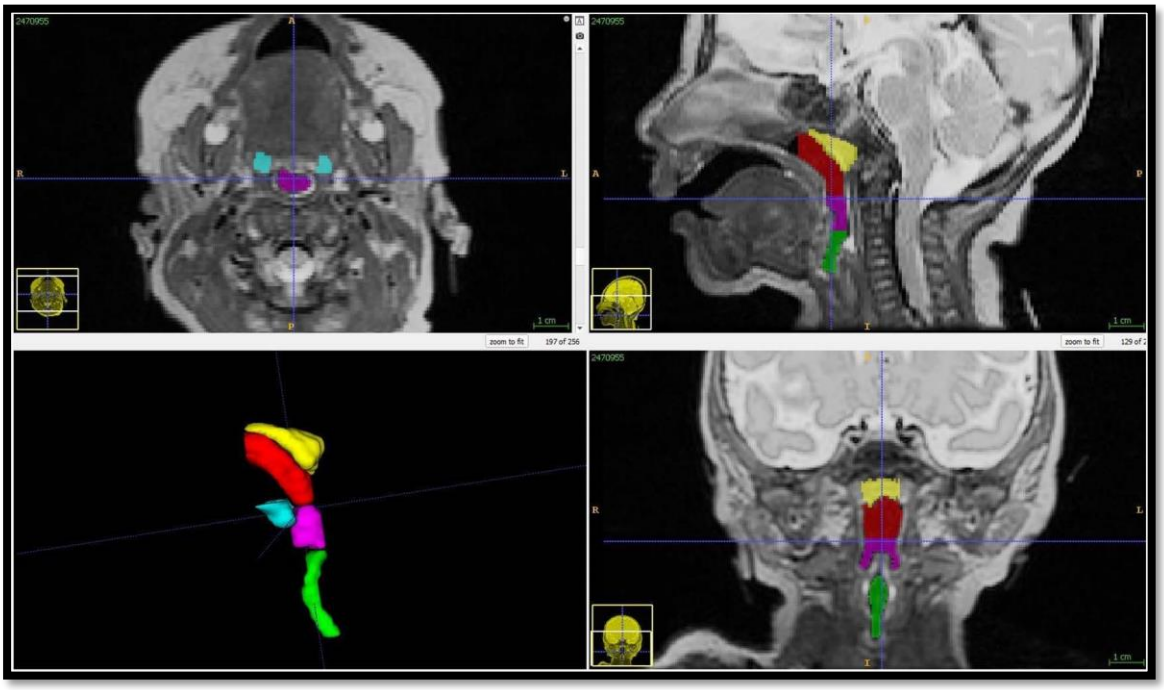

Imágenes volumétricas, basadas en imágenes 3D ponderadas en T2 -TE: 2500, TR: 65, FA: 90- volumen -mm^3-, marcadas en rojo para la nasofaringe, púrpura para la orofaringe, verde para la hipofaringe, amarillo para las adenoides y azul para las amígdalas. Tomado de Smitthimedhin, Anilawan et al. 2017.

5.3 Videofluoroscopia de la Deglución

Otros términos para describir el estudio radiográfico de la deglución incluyen el trago de bario modificado, el estudio de trago dinámico, pero la terminología más usual es estudio videofluoroscópico de la deglución. El estudio videofluoroscópico de la deglución permite obtener imágenes dinámicas de la cavidad oral, faríngea, esofágicas superior de la deglución, proporciona una completa evaluación de los segmentos oral, palatino, faríngeo, faringoesofágico y esofágico de la deglución; es un instrumento completo de evaluación de

la deglución. La prueba requiere una unidad de fluoroscopia, una grabadora de video, una silla adecuada para estabilizar al paciente, y diversas consistencias texturas de alimentos y bebidas que serán recubiertos o mezclados con el medio de contraste. Se han descrito varias técnicas para realizar la videofluoroscopia de la deglución, las variables incluyen el tipo, la consistencia y la cantidad de agente de contraste utilizado; la técnica radiográfica; el equipo utilizado; la vista radiológica; la captura de velocidad del estudio y la posición del paciente. Cada uno de estos factores tiene una contribución significativa a la información adquirida durante la evaluación. Las consistencias texturas de alimentos y bebidas que se eligen para aproximar al paciente a su dieta diaria, los alimentos habituales, que sean específicos de la cultura y religión, para probar la capacidad del paciente para manejar diferentes consistencias texturas (88, 89, 90). La videofluoroscopia de deglución -VFSS- tiene como ventajas que permite evaluar todas las fases de la deglución y permite visualizar las vías respiratorias; y como desventaja, exposición a la radiación, duración limitada del examen, disponibilidad limitada, el paciente requiere salir de la habitación y la necesidad de contraste (106, 107). Los estudios de bario se referencian como radiopaco, o no opaco radiotransparente (17).

El estudio videofluoroscópico de deglución -VFSS- es una de las evaluaciones de alimentación instrumental más comunes a lo largo de la vida porque permite la visualización de todas las fases de la deglución. Permiten medir cuantitativamente la variabilidad entre bebés y de la biomecánica de la deglución (67). El análisis videofluoroscópico de deglución -VFSS- se basa en cuatro pasos principales: digitalización, identificación de puntos de referencia y puntos anatómicos de interés, cálculo de coordenadas y generación de gráficos de posición espacial, el inicio del desplazamiento del hueso hioides inicia la fase faríngea de la deglución. Este desplazamiento es causado por la contracción de los músculos suprahioideos; esta contracción inicia el movimiento laríngeo superior, produciendo tracción anterior sobre el cricoides. Esta tracción da como resultado la apertura del esfínter esofágico superior -EES- (68).

En la VFSS infantil y neonatales el hueso hioides es difícil de visualizar en los menores de 9 meses (67).

El estudio de la deglución en pediatría -VFSS- es la principal herramienta de imagen para la evaluación de la fisiología de la deglución -con ella del movimiento hiolaríngeo- y el efecto de las intervenciones específicas sobre la función de la deglución. La confiabilidad y validez de este estudio depende de factores como la capacitación adecuada y la experiencia del equipo profesional, la colaboración entre el Patólogo del Habla y el Lenguaje -Fonoaudiólogo para Colombia- y el Radiólogo y, cuando sea posible, el uso de protocolos estandarizados, preparaciones de bario estandarizadas y calificaciones de interpretación estandarizadas (41).

En la VFSS pediátrica se caracteriza por medidas cuantitativas y objetivas en lo relacionado al movimiento hiolaríngeo que incluyen: momento de la fase faríngea que se relaciona con tiempo de tránsito faríngeo, duración de la deglución faríngea, iniciación del movimiento velar, duración de la apertura cricofaríngea, duración de la constricción faríngea, tiempo total de apertura del segmento faringoesofágico, aparición de bolo a EES; el desplazamiento que

se relaciona con movimiento epiglótico, acortamiento faríngeo, movimientos de la pared faríngea anteroposterior, apertura segmento faringoesofágico, apertura máxima segmento faringoesofágico, relación de constricción faríngea; medidas de la vía aérea que se relacionan con el tiempo hasta el cierre laríngeo, duración del cierre laríngeo, cierre del vestíbulo laríngeo en relación con la posición del bolo, excursión hioidea; coordinación que se relaciona con relación succión:deglución (100). Los parámetros de visualización en la videofluoroscopia de la deglución en población pediátrica en posición lateral y anteroposterior incluyen (67, 69, 101, 105):

- Ubicación del bolo al inicio de la deglución faríngea
- Momento de inicio de la deglución faríngea
- Aproximación palatino-faríngea/integridad palatina
- Ubicación del bolo en el momento de la aproximación palatino-faríngea
- Movimiento epiglótico
- Cierre vestibular laríngeo temprano
- Inicio de la respuesta de deglución cierre velofaríngeo
- Movimiento posterior de la lengua
- Retracción de la base de la lengua
- Movimiento del hioides
- Elevación hiolaríngea/movimiento epiglótico
- Cierre del vestíbulo laríngeo
- Onda de separación faríngea
- Residuos hipofaríngeo
- Apertura del segmento faringoesofágico
- Simetría del flujo del bolo a través de la faringe, simetría de la contracción faríngea, grado de residuo en la vallécula y del seno piriforme
- Movimiento laríngeo medial
- Duración apertura del esfínter faringoesofágico

En la -VFSS- el fluoroscopio captura imágenes radiográficas y transmite estas imágenes a los monitores de visualización, el equilibrio entre la dosis de radiación y la calidad de la imagen se establece en las guías de mejores prácticas que sugieren el uso de 30 pulsos por segundo para estudios videofluoroscópicos de deglución. Las imágenes a frecuencias de pulso bajas -3, 5 o 10 fotogramas por segundo- producen menos radiación; sin embargo, impacta negativamente en el flujo continuo de imágenes, creando un efecto -entrecortado-, es posible que las frecuencias del pulso lentas no capturen los eventos de deglución que ocurren rápidamente, lo que aumenta el riesgo de pasar por alto eventos que son significativos desde el punto de vista diagnóstico. El equipo de fluoroscopia está diseñado con filtros incorporados para disminuir la exposición del paciente a la radiación, para obtener la mejor imagen posible, la unidad de fluoroscopia debe configurarse para proporcionar una exposición óptima a la radiación para el paciente, La duración de la exposición a la radiación durante el estudio es el factor más significativo en la dosis total de radiación; aunque los estudios VFSS generalmente se llevan a cabo en 2 a 3 minutos de tiempo de fluoroscopia, factores como la cooperación del paciente y la complejidad del trastorno de la deglución pueden prolongar la exposición fluoroscópica (41).

En la figura 5-5 se visualiza videofluoroscopia de la deglución de toma de glándula mamaria e instrumento biberón de neonato (108).

Figura 5-5. Imágenes de Videofluoroscopia de la Deglución en neonato.

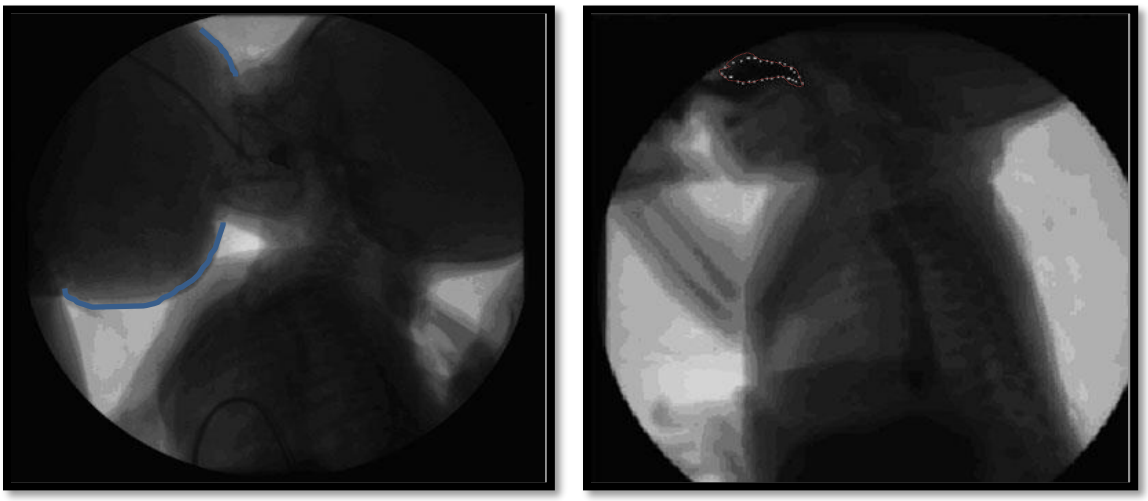

Videofluoroscopia de la Deglución de glándula mamaría e instrumento biberón. En azul la glándula mamaria, rojo volumen de líquido de instrumento biberón, Tomado de Hernandez AM, Bianchini EMG., 2019.

5.4 Tomografía Computarizada

La tomografía computarizada con la ayuda de la computadora produce muchas imágenes de rayos X en diferentes ángulos para la imagen de la sección transversal de un área en particular, permitiendo visualizar el interior del cuerpo humano sin cortarlo (78).

La Tomografía Computarizada por rayos X, es una imagen de Tomografía Computarizada, es una matriz cuadrada de elementos pictóricos -píxeles- cada uno de los cuales representa un pequeño elemento de volumen -vóxel-, dentro de una -sección o corte- imaginario de la parte del cuerpo en estudio. El coeficiente de atenuación lineal promedio de cada -vóxel- deriva de la computación de una serie de medidas recogidas por el equipo de Tomografía Comtutarizada -TC-, al que se ha asignado un valor en escala de grises relacionado linealmente con su magnitud (16). Los riesgos de la -TC- de la exposición a la radiación versus los beneficios clínicos de los exámenes de TC siempre deben ser cuidadosamente considerada en la población pediátrica (36).

Las estructuras de alta atenuación, como el hueso compacto, son presentadas en blanco, mientras que las estructuras con atenuación ligera, como el aire, se muestran en negro, es decir, como aparecerían en una imagen de rayos X convencional (16).

En la TC de rayos X giratorios y múltiples detectores en varias matrices alrededor del paciente, junto con algoritmos informáticos para procesar los datos, resultan imágenes de tamaño medidas en milímetros, que se formatean en múltiples planos de imágenes. El escáner TC está conectado a una computadora que procesa los datos a través de varios algoritmos para producir imágenes de calidad diagnóstica. El número de TC variará según la densidad del tejido escaneado y es una medida de cuánto del haz de rayos X es absorbido por los tejidos en cada punto en el escaneo. Por convención, al aire se le asigna un número de Hounsfield de −1000 HU; al hueso sobre 400 HU a 600 HU; a la grasa es −40 a −100 HU, el agua es 0; y al tejido blando es de 20 HU a 100 HU (17, 112). Uno de los principales beneficios de la tomografía computarizada sobre la radiografía convencional, es su capacidad para ampliar la escala de grises, los multicortes, imágenes muy rápidas en menos de 10 segundos, permite las imágenes transversales, su desventaja es que no son portátiles, requiere de un escáner costoso y un sofisticado equipo de poder para el procesamiento, y utiliza radiación ionizante para producir sus imágenes. Los términos utilizados para referenciar en la TC, son aumentado -alto-, atenuación, hiperintenso, hiperdensa; y disminuido -bajo-, atenuación, hipodenso (17).

La tomografía computarizada -TC- del cuello se utiliza para identificar anomalías anatómicas. Proporciona "cortes" uniformes de la anatomía del cuello, el mediastino y los pulmones, (41) aun lo que genera esta revisión no está referido a la patología, la tomografía computarizada pudiera ofrecer imágenes del complejo hiolaríngeo de los neonatos, con la desventaja para este procedimiento por imagen en específico la radiación ionizante.

En la TC son necesarios protocolos de exploración adecuados para la edad y la talla. Siempre que sea posible, se debe utilizar equipo contemporáneo en la TC pediátrica (20).

Las medidas laríngeas identificadas en tomografía del cricoides es que tiene forma redonda independientemente de la edad del niño. Su diámetro es menor que el diámetro anteroposterior del área glótica, pero el área glótica es menor que el área cricoides (57).

En el estudio de Wang, X., et al en 2020, en el que sin especificar edad del espécimen del hueso hioides se realizaron estudios de mirco-TC, tecnología de procesamiento de imágenes de alta potencia que representa adecuadamente la microestructura para distinguir claramente las características de distribución y disposición de las trabéculas intraóseas; en las imágenes de exploración micro-TC, se muestra la estructura anatómica fina del hueso hioides; las trabéculas óseas se concentran principalmente en ambos lados del cuerpo del hioides y se vuelven más delgadas en el medio del cuerpo hioides, y las de ambos extremos se entrelazan en una red. En los cuernos mayores del hueso hioides, las trabéculas óseas se concentran principalmente en la conexión entre el extremo anterior y el cuerpo hioides. La corteza es gruesa, pero la cavidad medular es pequeña; la distribución trabecular es escasa (113).

Ridgway, JM., et al., en 2008 en neonatos con patología establecieron un estudio con tomografía de coherencia óptica -TCO- para especificar la arquitectura de la subglotis del recién nacido. La TCO es una modalidad de imagen que utiliza luz coherente no ionizante para producir imágenes de alta resolución de tejidos vivos. Las imágenes se producen en un

formato de sección transversal, similar al de la ecografía, pero con una resolución de 10 µm y una profundidad de casi 2 mm. Esta modalidad de alta resolución permite distinguir el epitelio de las microestructuras del tejido subyacente sobre la base de la dispersión óptica, la absorción y la anisotropía con frecuencias de cuadro casi en tiempo real. Mediante el uso de imágenes de -TCO-, se pueden caracterizar de forma no invasiva los tejidos vivos más allá de las capacidades actuales de imágenes de resonancia magnética, tomografía computarizada y ultrasonido. Y establecen este procedimiento diagnóstico como una modalidad de imagen novedosa que permite obtener imágenes no invasivas de las vías respiratorias del recién nacido en estados intubados y no intubados, con capacidad de alta resolución, sin crear estrés fisiológico ni inducir lesiones en los tejidos (114).

La tomografía computarizada se considera el estándar de oro actual para las mediciones de las vías respiratorias, ya que la interfaz aire-tejido se delinea mejor con la tomografía computarizada en comparación con la resonancia magnética, las imágenes tridimensionales -3D- presentan imágenes de mayor calidad y no distorsiona la anatomía traqueal. A través de la TC las vías respiratorias en niños no neonatos, permite definir mejor el tamaño y la configuración de las vías respiratorias pediátricas (115). En la figura 5-6 en 3D de la vía aérea pediátrica, que puede proporcionar información adicional para el desarrollo de tubos endotraqueales anatómicamente más amigable para ser utilizados en esta población (115).

Figura 5-6. Imágenes en 3D de la vía aérea pediátrica.

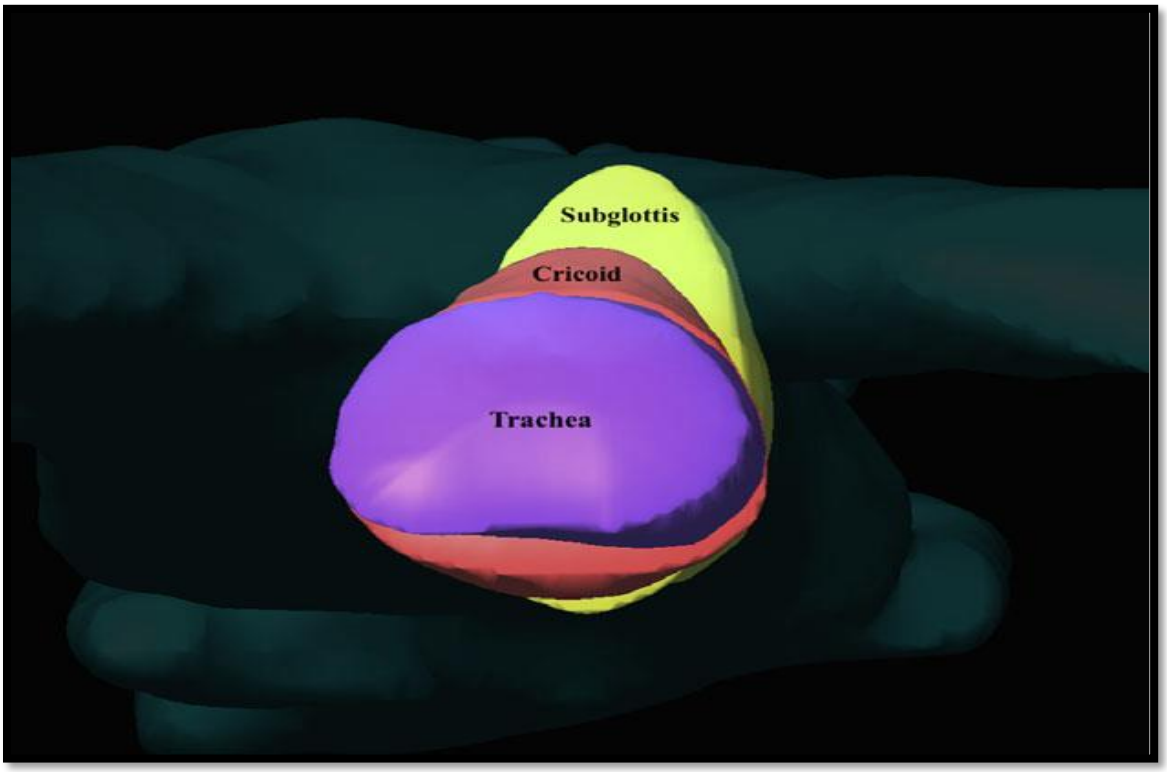

Reconstrucción de Tomografía Computarizada, vista coaxial de la vía aérea desde el extremo caudal: la tráquea, el cartílago cricoides y la subglotis pediátrica. Tomado de Wani, TM., et al., 2017.

En la tomografía del cartílago cricoides, el área glótica, la epiglotis en edades de 0,0 a 14 años descrito en el estudio de Luscan et al., 2020, se especifica en la siguiente tabla (57):

Tabla 5-4. Características de niños y mediciones laríngeas – cricoides – epiglotis.

Edad (niñas/niños)	0 - 0.5 meses
Diámetro de la glotis -AP-	5.6 (4.6-6.4) milímetro
Área glótica	11,4 (5,5-20,0) milimetro^2
Cricoides diámetro -AP-	4.9 (4.6- 5.1) milímetro
Cricoides diámetro -T-	4.3 (4.0-4.9) milímetro
Área cricoides	16,5 (15,9-18,5) milimetro^2
Punta de la epiglotis - distancia de la glotis	18,1 (16,2-21,0) milímetro
Distancia entre la glotis y el anillo del cricoides	8 (6,0-9,4) milímetro

Tomado de Luscan, R., et al. 2020.

La evidencia consultada en la Tomografía Computarizada, no se evidencias estudios específicos para población neonatal del movimiento hiolaríngeo.

Capítulo 6: Consideraciones de Imágenes Diagnósticas en el Movimiento Hiolaríngeo

La preferencia por las imágenes diagnosticas para visualizar el movimiento hiolaríngeo se priorizará dependiendo de la necesidad que convoco la visualización y la asociación del procedimiento al movimiento hiolaríngeo, anatomía ósea, vascular, muscular, y la función deglutoria.

Tabla 6-1. Preferencias de las imágenes diagnósticas.

Imagen Diagnóstica	Anatomía ósea	Anatomía vascular	Anatomía muscular	Función deglutoria	Movimiento hiolaríngeo
Ecografía ⌖ Transductor en zona triangulo anterior del cuello		x	x	x ⌖ movimiento de las paredes laterales de la faringe durante el proceso de deglución	x ⌖ evalúa elevación del hioides ⌖ duración del movimiento hioides ⌖ movimientos de la lengua ⌖ cierre glótico
Resonancia Magnética Nuclear ⌖ Es ruidoso para el neonato ⌖ Favorece visualización del complejo en lactancia materna e instrumento de alimentación ⌖ Alto costo	x ⌖ detalles de los tejidos blandos del cuerpo		x		x
Videofluoroscopia de la Deglución ⌖ Implica medio de contraste	x ⌖ no se visualiza hueso hioides	x	x	x	x

⌖ Favorece visualización del complejo en lactancia materna e instrumento de alimentación ⌖ Medio de contraste en agua no en leche					
Tomografía Computarizada ⌖ Implica radiaciones ionizantes ⌖ Permite visualización estructura cuello	x ⌖ produce múltiples imágenes	x	x		

Elaboración propia 2023.

Conclusiones y Recomendaciones

Conclusiones

La capacidad de alimentarse es uno de los primeros y más esenciales comportamientos complejos que surgen en todos los animales. En los mamíferos, este comportamiento esencial comienza en el útero con la deglución de líquido amniótico y se vuelve esencial para la supervivencia desde el nacimiento. Por lo tanto, los mecanismos de desarrollo críticos para la alimentación y la deglución deben presentarse durante el desarrollo embrionario y fetal, preparando al recién nacido para estos comportamientos de supervivencia (86).

En las imágenes pediátricas se debe estar preparado para lidiar con los desafíos de ajustar las técnicas de imágenes para obtener con seguridad y éxito exámenes confiables. Los neonatos y lactantes por lo general no pueden cooperar con los requisitos que normalmente son fáciles en los demás grupos etarios; siempre se requerirá de un consentimiento informado por parte de los padres o tutores legales para la ejecución de los procedimientos (75).

La seguridad radiológica en todas las áreas de la radiología pediátrica es importante (75). El método de preferencia para la evaluación del complejo hiolaríngeo en neonatos dependerá del motivo o indicación clínica que generé la evaluación y siempre estará sujeto a la dosis de radiación tan baja como sea razonablemente posible según el principio -ALARA- (41).

Caracterizar la normalidad del movimiento hiolaríngeo relacionado en las imágenes diagnósticas permitirá a los especialistas clínicos: fonoaudiólogos y radiólogos; identificar la funcionalidad de la fase faríngea de la deglución y la normalidad ósea, muscular, neurológica y vascular en los neonatos.

La ecografía del movimiento hiolaríngeo requiere de adaptaciones en la ubicación y tamaño del transductor en neonatos.

La videofluoroscopia de la deglución se convierte en la estrategia diagnóstica para evaluar el complejo hiolaríngeo en neonatos, con la dificultad de la visualización del hueso hioides.

La claridad del movimiento hiolaríngeo identificado en imágenes de resonancia magnética en adultos jóvenes aún no se reporta en la evidencia para los neonatos y los lactantes menores.

La TC administra dosis más altas de radiación que otras modalidades de diagnóstico por imágenes. La utilización de exámenes por TC e incluso si existe un riesgo absoluto, es un tema controversial (75).

Los niños tienen un riesgo de tres a cinco veces mayor de mortalidad por cáncer inducido por radiación que los adultos. Además del aumento de la sensibilidad de los órganos, los pacientes pediátricos tienen una esperanza de vida más larga y, por lo tanto, un período de latencia más largo para desarrollar cáncer. El uso de las radiaciones ionizantes en pediatría debe ser monitoreadas cuidadosamente (17).

Las dificultades en la consecución de la evidencia para relacionar en la investigación de las medidas anatómicas y los comportamientos fisiológicos del movimiento hiolaríngeo con la glándula mamaria durante el amamantamiento y los instrumentos de alimentación como el biberón en neonatos y recién nacidos.

La historia clínica detallada y un examen físico exhaustivo son suficientes para hacer una hipótesis diagnóstica, sin embargo, las imágenes diagnósticas surgen para caracterizar las condiciones reales de las estructuras del cuello, sobre todo en el contexto de la patología en términos de su extensión y la profundidad de una lesión, y permiten evaluar la posible alteración de las estructuras circundantes (92).

Recomendaciones

Se sugiere realizar estudios de normalidad del movimiento hiolaríngeo para neonatos normo y neuro típicos a través de la ecografía, la resonancia magnética nuclear, la videofluoroscopia de la deglución y la tomografía computarizada.

Favorecer estudios para la cuantificación, medición, anatomía y fisiología de la estructura del movimiento hiolaríngeo en neonatos y recién nacidos.

Identificar variaciones del movimiento hiolaríngeo en lactancia humana y alimentación artificial en neonatos y recién nacidos.

Especificar en la población neonatal tipo de radiación, colocación de transductores, medios de contrastes, consideraciones en el ruido, entre otros. Según la indicación clínica del proceso

de deglución en la fase faríngea de la deglución y el movimiento hiolaríngeo se podría sugerir ecografía, resonancia magnética nuclear y videofluoroscopia de la deglución.

Condensar la información del movimiento hiolaríngeo requiere mayor evidencia en esta población.

Favorecer en la población neonatal la evaluación de la anatomía funcional del movimiento hiolaríngeo en lo que compete a las especificaciones anatómicas para normalidad; anormalidad / anormal / anómalo / irregular; variante / desviación; aberrante /divergente; típico; y atípico (103).

A. Anexo: Términos MeSH

Diseño para establecer la búsqueda de los artículos según términos MeSH.

Movimiento Hiolaríngeo en Neonatos a Término: Anatomía e Imágenes Diagnósticas					
Hyolaryngeal Movement in Term Neonates: Anatomy and Diagnostic Imaging					
	Inglés	*término MeSH*	*términos DeCS*	*Español*	*Portugués*
		Medical Subject Headings) son los encabezamientos de materia médicos o descriptores en ciencias de la salud que forman parte del vocabulario controlado elaborado por la National Library of Medicine of the United States of America	Descriptores en Ciencias de la Salud, es el vocabulario controlado que utiliza descriptores para indexar artículos científicos y otros documentos en el campo biomédico.		
Movimiento hiolaríngeo	Hyolaryngeal movement	Hyolaryngeal movement	Hyolaryngeal movement		
	Larynx	Larynx	Larynx	Laringe	Laringe
	Hyoid Bone	Código D007830	Hyoid Bone	Hueso Hioides	Osso Hioide
		Hyoid Bones - Lingual Bones			
		Código D006928			
Kinemática hiolaríngea	Biomechanical Phenomena	Biomechanic	Biomechanical Phenomena	Fenómenos Biomecánicos	Fenômenos Biomecânicos
Fenómenos biomecánicos		Biomechanic Phenomena	Código G01.154.090 G01.374.089		
		Mechanobiological			
		Kinematics			
		Código D001696			
Neonatos a término	Infant, Newborn	Infants, Newborn	An infant during the first 28 days after birth	Recién Nacido	Recém-Nascido
		Newborn Infant	código M01.060.703.520		
		Neonate			
					Lactente

		Código D007231	Infant Código M01.060.703		
Anatomía	Anatomy	Anatomies Código D000715	Anatomy Código H01.158.100	Anatomía	Anatomia
Embriología	Embryology	Embryology Código H01.158.100.529	 Código Q000196	Embriología	
Palate, Soft	Palate, Soft	Palate, Soft Código D010160			
Epiglotis	Epiglottis	Epiglottis Código D004825			
Cricoid Cartilage	Cricoid Cartilage	Cricoid Cartilage Código D003413			
Cabeza y Cuello	Head Neck	Necks Head Código D009333 D006257	Neck Código A01.598	Cuello	Pescoço
Imágenes diagnósticas	Diagnostic Imaging	Medical Imazging Código D003952	Diagnostic Imaging Imaging, Diagnostic Imaging, Medical Medical Imaging Código E01.370.350 VS3.003.001.006.005 .001	Diagnóstico por Imagen	Diagnóstico por Imagem
Evaluación ecográfica o ultrasonografía (US) cuello	Ultrasonography	Diagnostic Ultrasound Ultrasound, Diagnostic Imaging, Ultrasound Ultrasonic Imaging Imaging, Ultrasonic Ultrasonographic Imaging Imaging, Ultrasonographic Diagnosis, Ultrasonic	Ultrasonography Código E01.370.350.850	Diagnóstico por Ultrasonido Ecografía	Ultrassonografia

		Ultrasonic Diagnoses			
		Código D014463			
Evaluación resonancia magnética nuclear (RMN) cuello	Magnetic Resonance Imaging	Imaging, Magnetic Resonance	Magnetic Resonance Imaging	Imagen por Resonancia Magnética	Imagem por Ressonância Magnética
		NMR Imaging			
		Imaging, NMR	Código E01.370.350.825.500 SP4.002.155.099		
		Código D008279			
Evaluación tomografía computarizada (TC) de cuello	Tomography	Tomographies	Tomography	Tomografía	Tomografia
		Código D014054	Código E01.370.350.825		
	Tomography, X-Ray Computed	X-Ray Computed Tomography	Tomography, X-Ray Computed	Tomografía Computarizada por Rayos X	
		Tomography, X-Ray Computerized			Tomografia Computadorizada por Raios X
		Tomography, X Ray Computerized	Código E01.370.350.350.810 E01.370.350.600.350.700.810 E01.370.350.700.700.810 E01.370.350.700.810.810 E01.370.350.825.810.810		
		Computed X Ray Tomography			
		Código D014057			
Fluoroscopy	Fluoroscopy	Código D005471			

Términos DeCS y MeSH. Elaboración propia 2023.

B. Anexo: Diseño Parámetros de Búsqueda

Resumen de artículos consultados y estrategia de búsqueda.

	Larynx and newborn or Infant and anatomy	Hyoid Bone and newborn or Infant	Larynx and Hyoid Bone and Newborn or Infant	Anatomy and Neck and Newborn or Infant	Cricoid and Newborn or Infant	Soft palate and Newborn or Infant	Embryology and Head and Neck	Hyolar ungeal	Hyoid-larynx and approximation	Hyolaryngeal and Excursion or Approximation or Ascent or Elevation	Hyolaryngeal and Newborn or Infant and Excursion or Approximation or Ascent or Elevation	Biomechanical Phenomena and Newborn or Infant and Cricoid	Newborn or Infant and Cricoid	Newborn or Infant and Hyoid Bone	Newborn or Infant and Epiglottis	Newborn or Infant and Soft palate	Biomechanical Phenomena and Newborn or Infant and Hyoid Bone	Biomechanical Phenomena and Newborn or Infant and Epiglottis	Biomechanical Phenomena and Newborn or Infant and Soft palate	Hyolar ungeal and Cricoid and Newborn or Infant	Hyolaryngeal and Hyoid Bone and Newborn or Infant	Hyolar ungeal and Soft palate and Newborn or Infant	Infant or Newborn and definition	Diagnostic Imaging	Diagnostic Imaging and Neck and Newborn or Infant	Ultrasonography and Newborn or Infant and Hyolaryngeal	Tomography and Newborn or Infant and Hyolar ungeal	Magnetic Resonance Imaging and Newborn or Infant and Hyolar ungeal	X-Ray Computed and Newborn or Infant and Hyolar ungeal	Fluoroscopy or videofluoroscopy and Newborn or Infant and Hyolaryngeal	total
PUBMED	224098	1359832	265935	604656	604371	53804	2399	124	0	3282	643473	793	370846	370765	1678	0	86	102	0	0	0	0	0	0	0	0	0	0	0	0	4278830
artículo completo + Inglés	86508	25244	252432	252432	252432		2212	55	0		0	300	25		130	0	0	0	0	0	0	0	0	0	0	0	0	0	0	0	871770
cumple parámetro	3	2	0	0	0		2	4	0		0	0	1	0	0	0	0	0	0	0	0	0	0	0	0	0	0	0	0	0	12
	0	1359832	265935	604656	604371	53804	0	0	0	3282	643473	0	370846	370765	1678	0	86	102	0	0	0	0	0	0	0	0	0	0	0	0	

	Larynx and newborn or Infant and anatomy	Hyoid Bone and newborn or Infant	Larynx and Hyoid Bone and Newborn or Infant	Anatomy and Neck and Newborn or Infant	Cricoid and Newborn or Infant	Soft palate and Newborn or Infant	Embryology and Head and Neck	Hyolar ungeal	Hyoid-larynx and approximation	Hyolaryngeal and Excursion or Approximation or Ascent or Elevation	Hyolaryngeal and Newborn or Infant and Excursion or Approximation or Ascent or Elevation	Biomechanical Phenomena and Newborn or Infant and Cricoid	Biomechanical Phenomena and New born or Infant and Hyoid Bone	Biomechanical Phenomena and Newborn or Infant and Soft palate	Hyolar ungeal and Cricoid and Newborn or Infant	Hyolar ungeal and Hyoid Bone and Newborn or Infant	Hyolaryngeal and Soft palate and Newborn or Infant	Infant or Newborn and definition	Diagnostic Imaging	Diagnostic Imaging and Neck and Newborn or Infant	Ultrasonography and Newborn or Infant and Hyolaryngeal	Tomography and Newborn or Infant and Hyolar ungeal	Magnetic Resonance Imaging and Newborn or Infant and Hyolar ungeal	X-Ray Computed and Newborn or Infant and Hyolar ungeal	Fluoroscopy or videofluoroscopy and Newborn or Infant and Hyolaryngeal						total
Medline Complete	2473	1886	0	0	0	0	0	0	0	69	86	251	1952	6817	8	0	10	20	69	81537	10	7	26	14	45						91271
artículo completo + Inglés	1860	1742	0	0	0	0	0	0	0	3	69	191	274	1334	8	0	7	10	2	2619	6	7	1	1	35						8169
cumple parámetro	20	14	0	0	0	0	0	0	0	3	5	4		1	0	0	0	1	0	2	0	0	0	0	0						50
	2473	1886	0	0	0	0	0	0	0	0	86	251	1952	6817	8		10	20	69	81537	10	7	26	14	45						

	Larynx and newborn or Infant and anatomy	Hyoid Bone and new born or Infant	Larynx and Hyoid Bone and New born or Infant	Anatomy and Neck and New born or Infant	Cricoid and New born or Infant	Soft palate and New born or Infant	Embryology and Head and Neck	Hyolar ynpeal	Hyoid-laryngx and approximation	Hyolaryngeal and Excursion or Approximation or Ascent or Elevation	Hyolaryngeal and Newborn or Infant and Excursion or Approximation or Ascent or Elevation	Biomechanical Phenomena and Newborn or Infant and Cricoid	Biomechanical Phenomena and New born or Infant and Hyoid Bone	Biomechanical Phenomena and Newborn or Infant and Soft palate	Hyolar ynpeal and Cricoid and Newborn or Infant	Hyolar ynpeal and Hyoid Bone and Newborn or Infant	Hyolaryngeal and Soft palate and Newborn or Infant	Infant or Newborn and definition	Diagnostic Imaging	Diagnostic Imaging and Neck and Newborn or Infant	Ultrasonography and Newborn or Infant and Hyolaryngeal	Tomography and Newborn or Infant and Hyolar ynpeal	Magnetic Resonance Imaging and Newborn or Infant and Hyolar ynpeal	X-Ray Computed and Newborn or Infant and Hyolar ynpeal	Fluoroscopy or videofluoroscopy and Newborn or Infant and Hyolaryngeal						total
Scopus	151	128	30	232	316	676	179	133	14	90	4	0	3	2	0	4	0	0	0	1037	0	0	0	0	0						2999
artículo completo + Inglés	36	38	8	51	70	167	56	55	5	41	2	0	0	0	0	2	0	0	0	0	0	0	0	0	0						537
cumple parámetro	2	3	2	0	4	0	2	4	1	2	0	0	0	0	0	0	0	0	0	0	0	0	0	0	0						20
	151	128	30	232	316	676	179	133	14	90	4	0	3	2	0		0	0	0	1037	0	0	0	0	0						

Elaboración propia 2023.

Bibliografía

1. Seo HG, Oh B-M, Leigh J-H, Han TR. Correlation varies with different time lags between the motions of the hyoid bone, epiglottis, and larynx during swallowing. Dysphagia [Internet]. 2014;29(5):591–602. Available from: http://dx.doi.org/10.1007/s00455-014-9550-9

2. Wang C-M, Wang C-J, Shieh W-Y, Chen Y-C, Cheng W-J, Chang W-H. "Correlation of Temporal Parameters of Laryngeal Excursion by Using Force-Sensing Resistor Sensors with Hyoid Motion in Videofluoroscopic Swallowing Study."Dysphagia36.2 (2021): 183-191. doi: 10.1007/s00455-020-10121-2.

3. Zoratto D., et al. Hyolaryngeal excursion as the physiological source of swallowing accelerometry signals. Physiological Measurement, 2010. Volume 31, Number 6 y 3. doi: 10.1088/0967-3334/31/6/008. Epub 2010 May 18.

4. Hosseini P, Tadavarthi Y, Martin-Harris B, Pearson WG Jr. Functional Modules of Pharyngeal Swallowing Mechanics. Laryngoscope Investig Otolaryngol. 2019 May 10;4(3):341-346. doi: 10.1002/lio2.273. PMID: 31236469; PMCID: PMC6580054.

5. Nam HS, Oh BM, Han TR. Temporal characteristics of hyolaryngeal structural movements in normal swallowing. Laryngoscope. 2015 Sep;125(9):2129-33. doi: 10.1002/lary.25229. Epub 2015 Mar 16. PMID: 25783750.

6. Rohen, J., et al. Anatomy: A Photographic Atlas. Germany. Schattauer GmbH and Wolters Kluwer. Eighth Edition. 2016.

7. Sobotta Atlas of Anatomy. Head, Neck and Neuroanatomy. Germany. Vol. 3, 16th ed., English/Latin. 2018.

8. Prakash M, Johnny JC. Whats special in a child's larynx? J Pharm Bioallied Sci. 2015 Apr; 7 (Suppl 1):S55-8. doi: 10.4103/0975-7406.155797. PMID: 26015749; PMCID: PMC4439709.

9. Pearson WG Jr, Langmore SE, Yu LB, Zumwalt AC. Structural analysis of muscles elevating the hyolaryngeal complex. Dysphagia. 2012 Dec; 27(4):445-51. doi: 10.1007/s00455-011-9392-7. Epub 2012 Jan 26

10. GARCÍA-ALIX, A., et al. EVALUACIÓN NEUROLÓGICA DEL RECIÉN NACIDO. 2021- Ediciones Díaz de Santos, S.A.

11. Martin, R, et al. Fanaroff and Martin's Neonatal-Perinatal Medicine. Diseases of the Fetus and Infant. 11th Edition. 2020 by Elsevier, Inc. All rights reserved.

12. Capilouto GJ, Cunningham TJ, Giannone PJ, Grider D. A comparison of the nutritive sucking performance of full term and preterm neonates at hospital discharge: A prospective study. Early Hum Dev. 2019 Jul; 134:26-30. doi: 10.1016/j.earlhumdev.2019.05.007. Epub 2019 May 22. PMID: 31128389.

13. Moore, KL. Anatomía con Orientación Clínica. 2018. Editorial Lippincott Williams & Wilkins. ISBN 139788417033637. 8th ed. Barcelona, Spain.

14. Standring, S. Gray's Anatomy: The Anatomical Basis of Clinical Practice. Elsevier Limited. All rights reserved. Forty-first edition published 2016.

15. Andrzej Żytkowski, R. Shane Tubbs, Joe Iwanaga, Edward Clarke, Michał Polguj, Grzegorz Wysiadecki. Anatomical normality and variability: Historical perspective and methodological considerations. Translational Research in Anatomy, Volume 23, 2021, 100105, ISSN 2214-854X. https://doi.org/10.1016/j.tria.2020.100105.

16. Fleckenstein, P., Tranum-Jensen, J. Anatomy in Diagnostic Imaging. 3rd Edition. July 2014. ISBN: 978-1-118-49955-9. Wiley-Blackwell.

17. Herring. W. Learning Radiology RECOGNIZING THE BASICS. 3rd EDITION. Elsevier. ISBN: 978-0-323-32807-4. 2016

18. https://medlineplus.gov/diagnosticimaging.html. Last updated March 3, 2016.

19. Jacques, S., Christe, B. Introduction to Clinical Engineering, Chapter 2 - Healthcare technology basics. Academic Press, 2020, Pages 21-50. ISBN 9780128181034. https://doi.org/10.1016/B978-0-12-818103-4.00002-8.

20. Nagy, E., Tschauner, S., Schramek, C. et al. Paediatric CT made easy. Pediatr Radiol 53, 581–588 (2023). https://doi.org/10.1007/s00247-022-05526-0

21. Haniffa, M., Taylor, D., Linnarsson, S. et al. A roadmap for the Human Developmental Cell Atlas. Nature 597, 196–205 (2021). https://doi.org/10.1038/s41586-021-03620-1.

22. de Bakker, B., de Jong, K., and Jaco Hagoort. An interactive three-dimensional digital atlas and quantitative database of human development. Science, volume 354, 6315, aag0053, 2016. doi 10.1126/science.aag0053. https://www.science.org/doi/abs/10.1126/science.aag0053.

23. Caro, L. Auxología: acerca de la naturaleza del crecimiento humano. Santafé de Bogotá Universidad Nacional de Colombia 2002

24. Carlson. B. Embriología humana y biología del desarrollo. Quinta edición. 2014. Elsevier España.

25. Fescina, R. Vigilancia del crecimiento fetal. Salud de la Familia y de la Comunidad Organización Panamericana de la Salud / Organización Mundial de la Salud. M ontevideo - Uruguay – 2013.

26. Moore, KL. Embriología clínica. El desarrollo del ser humano. Elsevier España, 2004

27. Shrivastava D, Master A. Fetal Growth Restriction. J Obstet Gynaecol India. 2020 Apr;70(2):103-110. doi: 10.1007/s13224-019-01278-4. Epub 2019 Sep 27. PMID: 32255947; PMCID: PMC7109206.

28. Carlson. B. Embriología humana y biología del desarrollo. SEXTA EDICIÓN. 2019. Elsevier España.

29. Yahya, I., Böing, M., Pu, Q. et al. Cxcr4 and Sdf-1 are critically involved in the formation of facial and non-somitic neck muscles. Sci Rep 10, 5049 (2020). https://doi.org/10.1038/s41598-020-61960-w

30. Gordon J. Hox genes in the pharyngeal region: how Hoxa3 controls early embryonic development of the pharyngeal organs. Int J Dev Biol. 2018; 62(11-12):775-783. doi: 10.1387/ijdb.180284jg. PMID: 30604847.

31. AlJulaih GH, Menezes RG. Anatomy, Head and Neck, Hyoid Bone. 2022 Aug 8. In: StatPearls [Internet]. Treasure Island (FL): StatPearls Publishing; 2022 Jan–. PMID: 30969548. Available from: https://www.ncbi.nlm.nih.gov/books/NBK539726/

32. Auvenshine RC DDS, PhD, Pettit NJ DMD, MSD. The hyoid bone: an overview. Cranio. 2020 Jan;38(1):6-14. doi: 10.1080/08869634.2018.1487501. Epub 2018 Oct 5. PMID: 30286692.

33. Li J, Rodriguez G, Han X, et al. Regulatory Mechanisms of Soft Palate Development and Malformations. Journal of Dental Research. 2019; 98(9):959-967. Doi: 10.1177/0022034519851786

34. Habib G. Rizk, Michel Nassar, Ziad Rohayem, Simon J. Rassi. Hypoplastic epiglottis in a non-syndromic child: A rare anomaly with serious consequences. International Journal of Pediatric Otorhinolaryngology. Volume 74, Issue 8, 2010. Pages 952-955. ISSN 0165-5876. https://doi.org/10.1016/j.ijporl.2010.05.003.

35. Moore, KL., Persaud, T. V. N., Torchia, MG. Embriología Clínica. 10ma Edition. Elsevier Health Sciences. 2016.

36. Lee, E., et al. PEDIATRIC RADIOLOGY. Practical Imaging Evaluation of Infants and Children. 2018. Wolters Kluwer. eISBN 9781496380289

37. Soerdjbalie-Maikoe V, van Rijn RR. Embryology, normal anatomy, and imaging techniques of the hyoid and larynx with respect to forensic purposes: a review article. Forensic Sci Med Pathol. 2008; 4(2):132-9. doi: 10.1007/s12024-008-9032-1. Epub 2008 Feb 28. PMID: 19291485.

38. Rosekrans SL, Baan B, Muncan V, van den Brink GR. Esophageal development and epithelial homeostasis. Am J Physiol Gastrointest Liver Physiol. 2015 Aug 15;309(4):G216-28. doi: 10.1152/ajpgi.00088.2015. Epub 2015 Jul 2. PMID: 26138464.

39. McMurray, J. S., et al. Multidisciplinary Management of Pediatric Voice and Swallowing Disorders. Springer Nature Switzerland AG 2020. ISBN 978-3-030-26190-0 ISBN 978-3-030-26191-7 (eBook). https://doi.org/10.1007/978-3-030-26191-7

40. Groher, M. DYSPHAGIA Clinical Management in Adults and Children. SECOND EDITION. 2016 by Elsevier Inc. ISBN: 978-0-323-18701-5

41. Willging, JP. Pediatric Dysphagia (Etiologies, Diagnosis, and Management). 1st Edition. Editorial Plural Publishing, Inc. 2020. ISBN 9781597568647 (paperback) | ISBN 1597568643 (paperback)

42. Arvedson, JC., Brodsky, L. Pediatric Swallowing and Feeding Assessment and Management. Third Edition. 2020 by Plural Publishing, Inc. LCCN 2019013064| ISBN 9781944883515 (alk. paper) | ISBN 1944883517 (alk. paper)

43. Vilensky, J. A., & Suárez-Quian, C. A. (2022). Newborn anatomy. Clinical Anatomy, 35(1), 15–18. https://doi.org/10.1002/ca.23774. Epub 2021 Aug 16. PMID: 34378242.

44. Wani TM, Rafiq M, Terkawi R, Moore-Clingenpeel M, AlSohaibani M, Tobias JD. Cricoid and left bronchial diameter in the pediatric population. Paediatr Anaesth. 2016 Jun; 26(6):608-12. doi: 10.1111/pan.12896. Epub 2016 Apr 9. PMID: 27061440.

45. Loff S, Diez O, Ho W, Kalle Tv, Hetjens S and Boettcher M (2022) Esophageal Diameter as a Function of Weight in Neonates, Children and Adolescents: Reference Values for Dilatation of Esophageal Stenoses. Front. Pediatr. 10:822271. doi: 10.3389/fped.2022.822271

46. Rodríguez-Vázquez, J.F., Kim, J.H., Verdugo-López, S., Murakami, G., Cho, K.H., Asakawa, S. and Abe, S.-I. (2011), Human fetal hyoid body origin revisited. Journal of Anatomy, 219: 143-149. https://doi.org/10.1111/j.1469-7580.2011.01387.x

47. Roth DM, Bayona F, Baddam P, Graf D. Craniofacial Development: Neural Crest in Molecular Embryology. Head Neck Pathol. 2021 Mar; 15(1):1-15. doi: 10.1007/s12105-021-01301-z. Epub 2021 Mar 15. PMID: 33723764; PMCID: PMC8010074.

48. Danescu, A., Mattson, M., Dool, C., Diewert, V.M. and Richman, J.M. (2015). Analysis of human soft palate morphogenesis supports regional regulation of palatal fusion. J. Anat., 227: 474-486. https://doi.org/10.1111/joa.12365

49. Dawood Y, Buijtendijk MFJ, Shah H, Smit JA, Jacobs K, Hagoort J, Oostra RJ, Bourne T, van den Hoff MJB, de Bakker BS. Imaging fetal anatomy. Semin Cell Dev Biol. 2022 Nov; 131:78-92. doi: 10.1016/j.semcdb.2022.02.023. Epub 2022 Mar 10. PMID: 35282997.

50. de Bakker BS, de Bakker HM, Soerdjbalie-Maikoe V, Dikkers FG. The development of the human hyoid-larynx complex revisited. Laryngoscope. 2018 Aug; 128(8):1829-1834. doi: 10.1002/lary.26987. Epub 2017 Dec 8. PMID: 29219191.

51. Humbert IA, Christopherson H, Lokhande A, German R, Gonzalez-Fernandez M, Celnik P. Human hyolaryngeal movements show adaptive motor learning during swallowing. Dysphagia. 2013 Jun; 28(2):139-45. doi: 10.1007/s00455-012-9422-0. Epub 2012 Aug 29. PMID: 22926828; PMCID: PMC3530020.

52. Edwards NA, Shacham-Silverberg V, Weitz L, Kingma PS, Shen Y, Wells JM, Chung WK, Zorn AM. Developmental basis of trachea-esophageal birth defects. Dev Biol. 2021 Sep; 477:85-97. doi: 10.1016/j.ydbio.2021.05.015. Epub 2021 May 21. PMID: 34023332; PMCID: PMC8277759.

53. Riley, A., Miles, A. & Steele, C.M. Correction to: An Exploratory Study of Hyoid Visibility, Position, and Swallowing-Related Displacement in a Pediatric Population. Dysphagia 35, 1004–1005 (2020). https://doi.org/10.1007/s00455-020-10187-y

54. Hiatt, JL. 2010. Textbook of Head and Neck Anatomy: Edition 4. Lippincott Williams & Wilkins. ISBN 978-0-7817-8932-5

55. Jadcherla SR, Gupta A, Coley BD, Fernandez S, Shaker R. Esophago-glottal closure reflex in human infants: a novel reflex elicited with concurrent manometry and ultrasonography. Am J Gastroenterol. 2007 Oct; 102(10):2286-93. doi: 10.1111/j.1572-0241.2007.01401.x. Epub 2007 Jul 7. PMID: 17617206; PMCID: PMC4028634.

56. Türkmen, S., Cansu, A., Türedi, S., Eryigit, U., Sahin, A., Gündüz, A., & Shavit, I. (2012). Age-dependent structural and radiological changes in the larynx. Clinical radiology, 67(11), e22-e26. http://dx.doi.org/10.1016/j.crad.2012.07.006

57. Luscan R, Leboulanger N, Fayoux P, Kerner G, Belhous K, Couloigner V, Garabedian EN, Simon F, Denoyelle F, Thierry B. Developmental changes of upper airway dimensions in

children. Paediatr Anaesth. 2020 Apr; 30(4):435-445. doi: 10.1111/pan.13832. Epub 2020 Feb 24. PMID: 31995659.

58. Liberty, G., Boldes, R., Shen, O., Shaul, C., Cohen, S.M. and Yagel, S. (2013). The fetal larynx and pharynx: structure and development on two- and three-dimensional ultrasound. Ultrasound Obstet Gynecol, 42: 140-148. https://doi.org/10.1002/uog.12358

59. Weiner, GM., Zaichkin, J. Texto Reanimación Neonatal (7ª edición). American Academy of Pediatrics. DOI: https://doi.org/10.1542/9781610020275. ISBN electronic: 978-1-61002-027-5 ISBN print: 978-1-61002-026-8. Publication date: October 2016

60. Harjeet, K., Aggarwal, A., Sahni, D. et al. Anatomical dimensions of larynx, epiglottis and cricoid cartilage in foetuses and their relationship with crown rump length. Surg Radiol Anat 32, 675–681 (2010). https://doi.org/10.1007/s00276-010-0670-0

61. Geddes DT, Chadwick LM, Kent JC, Garbin CP, Hartmann PE. Ultrasound imaging of infant swallowing during breast-feeding. Dysphagia. 2010 Sep;25(3):183-91. doi: 10.1007/s00455-009-9241-0. Epub 2009 Jul 22. PMID: 19626366.

62. Geddes DT, Sakalidis VS. Ultrasound Imaging of Breastfeeding--A Window to the Inside: Methodology, Normal Appearances, and Application. J Hum Lact. 2016 May;32(2):340-9. doi: 10.1177/0890334415626152. Epub 2016 Feb 29. PMID: 26928319.

63. Elad D, Kozlovsky P, Blum O, Laine AF, Po MJ, Botzer E, Dollberg S, Zelicovich M, Ben Sira L. Biomechanics of milk extraction during breast-feeding. Proc Natl Acad Sci U S A. 2014 Apr 8;111(14):5230-5. doi: 10.1073/pnas.1319798111. Epub 2014 Mar 24. PMID: 24706845; PMCID: PMC3986202.

64. Winiker, K., et al. Swallowing assessment in patients with dysphagia: Validity and reliability of a pocket-sized ultrasound system. Int J Lang Commun Disord. 2022; 57: 539–551. RESEARCH REPORT. DOI: 10.1111/1460-6984.12703

65. Mills, N, Lydon, A-M, Davies-Payne, D, Keesing, M, Geddes, DT, Mirjalili, SA. Imaging the breastfeeding swallow: Pilot study utilizing real-time MRI. Laryngoscope Investigative Otolaryngology. 2020; 5: 572–579. https://doi.org/10.1002/lio2.397

66. Lima MS, Mangilli LD, Sassi FC, Andrade CR. Functional magnetic resonance and swallowing: critical literature review. Braz J Otorhinolaryngol. 2015 Nov-Dec; 81(6):671-80. doi: 10.1016/j.bjorl.2015.08.006. Epub 2015 Sep 7. PMID: 26394917; PMCID: PMC9442730.

67. Fuller, L., Miles, A., Dharmarathna, I. et al. Variability in Swallowing Biomechanics in Infants with Feeding Difficulties: A Videofluoroscopic Analysis. Dysphagia 37, 1740–1747 (2022). https://doi.org/10.1007/s00455-022-10436-2

68. van der Kruis, J.G.J., Baijens, L.W.J., Speyer, R. et al. Biomechanical Analysis of Hyoid Bone Displacement in Videofluoroscopy: A Systematic Review of Intervention Effects. Dysphagia 26, 171–182 (2011). https://doi.org/10.1007/s00455-010-9318-9

69. Modified barium swallow impairment profile [Internet]. Mbsimp.com.https://www.mbsimp.com/

70. Sato K, Chitose SI, Sato K, Sato F, Ono T, Umeno H. Laryngeal spaces in the newborn larynx. Auris Nasus Larynx. 2022 Aug; 49(4):652-657. doi: 10.1016/j.anl.2021.10.015. Epub 2021 Nov 10. PMID: 34772561.

71. Cotter MM, Whyms BJ, Kelly MP, Doherty BM, Gentry LR, Bersu ET, Vorperian HK. Hyoid Bone Development: An Assessment of Optimal CT Scanner Parameters and Three-Dimensional Volume Rendering Techniques. Anat Rec (Hoboken). 2015 Aug; 298(8):1408-15. doi: 10.1002/ar.23157. PMID: 25810349; PMCID: PMC4503494.

72. Savković, Admedina, Jasmin Delić, Eldar Isaković and Farid Ljuca. "Age characteristics of the larynx in infants during the first year of life."Periodicum Biologorum 112 (2010): 75-82. Available from: https://hrcak.srce.hr/52698

73. Herring, W. Learning Radiology. RECOGNIZING THE BASICS. 2nd EDITION. ISBN 978-0-323-07444-5. 2012. Elsevier

74. Smith, C., et al. Gray's Surface Anatomy and Ultrasound. A Foundation for Clinical Practice. 2018. Elsevier Limited. ISBN: 978-0-7020-7018-1

75. Donnelly, LF. Fundamentals of Pediatric Imaging. SECOND EDITION. 2017 for Elsevier, Inc. ISBN: 978-0-323-41619-1

76. Blickman, J. Pediatric Radiology: The Requisites. 2009, 1998. Mosby, Inc. 3rd ed. ISBN: 978-0-323-03125-7

77. Westbrook, C., et al. MRI in Practice. Fifth Edition. 2019. John Wiley & Sons Ltd. ISBN 9781119391968

78. Chowdhary, CL., Acharjya, D.P. 2020. Segmentation and Feature Extraction in Medical Imaging: A Systematic Review, Procedia Computer Science. Volume 167, Pages 26-36. ISSN 1877-0509. https://doi.org/10.1016/j.procs.2020.03.179.

79. Loaiza, SC., Cáceres, VF. PRINCIPIOS BÁSICOS DE RM: LO QUE TODO RADIÓLOGO DEBE CONOCER PARA SU PRÁCTICA DIARIA. Presentación Electrónica Educativa. sf. https://www.piper.espacio-seram.com/index.php/seram/article/download/2659/1299/

80. https://www.msdmanuals.com/es-co/professional/temas-especiales/principios-de-estudios-por-la-imagen-radiol%C3%B3gicas/resonancia-magn%C3%A9tica. 2023. Merck & Co., Inc., Rahway, NJ, USA y sus empresas asociadas.

81. Ashley-Montagu, M.F. The form and dimensions of the palate in the newborn. International Journal of Orthodontia and Dentistry for Children. Volume 20, Issue 8, 1934. Pages 810-827. ISSN 0097-0522. https://doi.org/10.1016/S0097-0522(34)90030-7.

82. Som, PM., Curtin, HD. Head and Neck Imaging (Expert Consult). 5th EDITION. 2011. Mosby. ISBN 9780323053556

83. Viswanathan S, Jadcherla S. Feeding and Swallowing Difficulties in Neonates: Developmental Physiology and Pathophysiology. Clin Perinatol. 2020 Jun; 47(2):223-241. doi: 10.1016/j.clp.2020.02.005. Epub 2020 Feb 19. PMID: 32439109.

84. Dursun A, Öztürk K, Albay S. Development of Hard and Soft Palate During the Fetal Period and Hard Palate Asymmetry. J Craniofac Surg. 2018 Nov; 29(8):2358-2362. doi: 10.1097/SCS.0000000000005016. PMID: 30320695.

85. Maynard TM, Zohn IE, Moody SA, LaMantia AS. Suckling, Feeding, and Swallowing: Behaviors, Circuits, and Targets for Neurodevelopmental Pathology. Annu Rev Neurosci. 2020 Jul 8; 43:315-336. doi: 10.1146/annurev-neuro-100419-100636. Epub 2020 Feb 26. PMID: 32101484; PMCID: PMC7359496.

86. LaMantia AS, Moody SA, Maynard TM, Karpinski BA, Zohn IE, Mendelowitz D, Lee NH, Popratiloff A. Hard to swallow: Developmental biological insights into pediatric dysphagia. Dev Biol. 2016 Jan 15; 409(2):329-42. doi: 10.1016/j.ydbio.2015.09.024. Epub 2015 Nov 7. PMID: 26554723; PMCID: PMC4724484.

87. https://www.fmed.uba.ar/sites/default/files/2019-05/FLORES.pdf.

88. Ongkasuwan, J., Chiou, EH. Pediatric Dysphagia Challenges and Controversies. 2018. ISBN 978-3-319-97024-0 ISBN 978-3-319-97025-7 (eBook). Springer International Publishing AG. https://doi.org/10.1007/978-3-319-97025-7

89. Murry, T., Carrau, RL., Chan, K. Clinical Management of Swallowing Disorders. 5th Edition. 2022. Plural Publishing, Inc. ISBN 9781635502558 (ebook)

90. Belafsky, PC., Kuhn, MA. The Clinician's Guide to Swallowing Fluoroscopy. 2014. Springer Science. ISBN 978-1-4939-1108-0 ISBN 978-1-4939-1109-7 (eBook). DOI 10.1007/978-1-4939-1109-7

91. Edmonds CE, Catchpole EA, Gould FDH, Bond LE, Stricklen BM, German RZ, Mayerl CJ. Preterm Birth Impacts the Timing and Excursion of Oropharyngeal Structures during Infant

Feeding. Integr Org Biol. 2020; 2(1): obaa028. doi: 10.1093/iob/obaa028. Epub 2020 Aug 27. PMID: 33103058; PMCID: PMC7568519.

92. Tranvinh E, Yeom KW, Iv M. Imaging neck masses in the neonate and young infant. Semin Ultrasound CT MR. 2015 Apr; 36(2):120-37. doi: 10.1053/j.sult.2015.01.004. Epub 2015 Feb 3. PMID: 26001942.

93. Damrongmanee A, El-Chammas K, Fei L, Zang H, Santucci N, Kaul A. Pharyngeal and upper esophageal sphincter motor dynamics during swallow in children. Neurogastroenterol Motil. 2021 Feb; 33(2):e13962. doi: 10.1111/nmo.13962. Epub 2020 Aug 12. PMID: 32789998.

94. Rommel N, van Wijk M, Boets B, Hebbard G, Haslam R, Davidson G, Omari T. Development of pharyngo-esophageal physiology during swallowing in the preterm infant. Neurogastroenterol Motil. 2011 Oct; 23(10):e401-8. doi: 10.1111/j.1365-2982.2011.01763.x. Epub 2011 Aug 9. PMID: 21827583.

95. Mathews, S., Jain, S. Anatomy, Head and Neck, Cricoid Cartilage. [Updated 2022 Aug 8]. In: StatPearls [Internet]. Treasure Island (FL): StatPearls Publishing; 2023 Jan-. Available from: https://www.ncbi.nlm.nih.gov/books/NBK539821/

96. Holzki J, Brown KA, Carroll RG, Coté CJ. The anatomy of the pediatric airway: Has our knowledge changed in 120 years? A review of historic and recent investigations of the anatomy of the pediatric larynx. Paediatr Anaesth. 2018 Jan; 28(1):13-22. doi: 10.1111/pan.13281. Epub 2017 Nov 17. PMID: 29148119.

97. Jadcherla SR, Parks VN, Peng J, Dzodzomenyo S, Fernandez S, Shaker R, Splaingard M. Esophageal sensation in premature human neonates: temporal relationships and implications of aerodigestive reflexes and electrocortical arousals. Am J Physiol Gastrointest Liver Physiol. 2012 Jan 1; 302(1):G134-44. doi: 10.1152/ajpgi.00067.2011. Epub 2011 Aug 18. PMID: 21852361; PMCID: PMC3345963.

98. Hartnick, C.J., Rudolph, C., Willging, J.P. and Holland, S.K. (2001), Functional Magnetic Resonance Imaging of the Pediatric Swallow: Imaging the Cortex and the Brainstem. The Laryngoscope, 111: 1183-1191. https://doi.org/10.1097/00005537-200107000-00010

99. Dodrill P, Gosa MM. Pediatric Dysphagia: Physiology, Assessment, and Management. Ann Nutr Metab. 2015; 66 Suppl 5:24-31. doi: 10.1159/000381372. Epub 2015 Jul 24. PMID: 26226994.

100. Dharmarathna, I., Miles, A. & Allen, J. Twenty years of quantitative instrumental measures of swallowing in children: a systematic review. Eur J Pediatr 179, 203–223 (2020). https://doi.org/10.1007/s00431-019-03546-x

101. Martin-Harris B, Carson KA, Pinto JM, Lefton-Greif MA. BaByVFSSImP© A Novel Measurement Tool for Videofluoroscopic Assessment of Swallowing Impairment in Bottle-Fed Babies: Establishing a Standard. Dysphagia. 2020 Feb; 35(1):90-98. doi: 10.1007/s00455-019-10008-x. Epub 2019 Apr 6. PMID: 30955137; PMCID: PMC6778717.

102. Shaw SM, Martino R. The normal swallow: muscular and neurophysiological control. Otolaryngol Clin North Am. 2013 Dec; 46(6):937-56. doi: 10.1016/j.otc.2013.09.006. Epub 2013 Oct 23. PMID: 24262952.

103. Kachlík, D.; Varga, I.; Báča, V.; Musil, V. Variant Anatomy and Its Terminology. Medicina 2020, 56, 713. https://doi.org/10.3390/medicina56120713

104. Gislason-Lee., Amber J. Patient X-ray exposure and ALARA in the neonatal intensive care unit: Global patterns. Pediatrics & Neonatology, Volume 62, Issue 1, 3 – 10. DOI: https://doi.org/10.1016/j.pedneo.2020.10.009

105. Thompson, B., Lundine, J., Madhoun, L., Hu, H., Holliman-Wade, D., Bates, DG.Standardization of Radiologic Procedures for Pediatric Videofluoroscopic Swallow Studies: A Service-based Quality Improvement Initiative. Pediatric Quality and Safety 3(6): p e123, November/December 2018. | DOI: 10.1097/pq9.0000000000000123

106. https://www.vumc.org/hearing-speech-continuing-ed/sites/default/files/public_files/MSP-VFSS-FEES-2020.pdf

107. Miller CK. Aspiration and Swallowing Dysfunction in Pediatric Patients. ICAN: Infant, Child, & Adolescent Nutrition. 2011; 3(6):336-343. doi:10.1177/1941406411423967

108. Hernandez AM, Bianchini EMG. Swallowing Analyses of Neonates and Infants in Breastfeeding and Bottle-feeding: Impact on Videofluoroscopy Swallow Studies. Int Arch Otorhinolaryngol. 2019 Jul; 23(3):e343-e353. doi: 10.1055/s-0039-1677753. Epub 2019 May 28. PMID: 31360257; PMCID: PMC6660293.

109. Smitthimedhin, Anilawan et al. MRI determination of volumes for the upper airway and pharyngeal lymphoid tissue in preterm and term infants. Clinical Imaging, Volume 50, 51 – 56. 2017. DOI: https://doi.org/10.1016/j.clinimag.2017.12.010

110. Pearson WG Jr, Zumwalt AC. Visualizing Hyolaryngeal Mechanics in Swallowing Using Dynamic MRI. Comput Methods Biomech Biomed Eng Imaging Vis. 2013 Oct 29:10.1080/21681163.2013.846231. doi: 10.1080/21681163.2013.846231. PMID: 25090608; PMCID: PMC4108173.

111. Moore, KL., Persaud, T. V. N., Torchia, MG. Embriología Clínica. 11ma Edition. Elsevier Health Sciences. 2020. ISBN: 978-0-323-61154-1

112. https://radiopaedia.org/articles/hounsfield-unit

113. Wang X, Wang C, Zhang S, Wang W, Li X, Gao S, Li K, Chen J, Wang H, Chen L, Shi J, Liu X, Li ZJ. Microstructure of the hyoid bone based on micro-computed tomography findings. Medicine (Baltimore). 2020 Oct 30;99(44):e22246. doi: 10.1097/MD.0000000000022246. PMID: 33126297; PMCID: PMC7598853.

114. Ridgway JM, Su J, Wright R, Guo S, Kim DC, Barretto R, Ahuja G, Sepehr A, Perez J, Sills JH, Chen Z, Wong BJ. Optical coherence tomography of the newborn airway. Ann Otol Rhinol Laryngol. 2008 May;117(5):327-34. PMID: 18564528; PMCID: PMC2871770.

115. Wani TM, Rafiq M, Talpur S, Soualmi L, Tobias JD. Pediatric upper airway dimensions using three-dimensional computed tomography imaging. Paediatr Anaesth. 2017 Jun;27(6):604-608. doi: 10.1111/pan.13116. Epub 2017 Mar 17. PMID: 28306197.

116. Hill, M.A. (2023, July 8). Embryology Face Development Movie. Retrieved from https://embryology.med.unsw.edu.au/embryology/index.php/Face_Development_Movie.

117. Butler, P. et al. (2012). Applied Radiological Anatomy. Second Edition. Editorial Cambridge University Press. Printed in the United Kingdom at the University Press, Cambridge. ISBN-10 0521766664

118. Sultana Z, Hasenstab KA, Jadcherla SR. Pharyngoesophageal motility reflex mechanisms in the human neonate: importance of integrative cross-systems physiology. Am J Physiol Gastrointest Liver Physiol. 2021 Aug 1;321(2):G139-G148. doi: 10.1152/ajpgi.00480.2020. Epub 2021 Jun 9. PMID: 34105355; PMCID: PMC8410102.

Referencias sugeridas

Beckwith JB. Treasures in the Older Literature: General Pediatric Anatomy. Pediatr Dev Pathol. 2015 Nov-Dec; 18(6):477-80. doi: 10.2350/15-10-1723-OA.1. Epub 2015 Dec 23. PMID: 26698373.

Mirjalili SA, Suárez-Quian CA, Agur A, Vilensky JA. Pediatric Radiology correction based on 1881 book. Pediatr Radiol. 2020 Feb;50(2):293-294. doi: 10.1007/s00247-019-04538-7. Epub 2020 Jan 23. PMID: 31975187.