UNIVERSIDAD NACIONAL DE COLOMBIA

Evaluación de la capacidad de maduración de oocitos obtenidos en diferentes etapas del desarrollo folicular por medio de aspiración folicular en yeguas

Javier Norberto Pérez Montenegro

Universidad Nacional de Colombia

Facultad de Medicina Veterinaria y de Zootecnia

Departamento de Salud Animal

Bogotá, Colombia

2015

Evaluación de la capacidad de maduración de oocitos obtenidos en diferentes etapas del desarrollo folicular por medio de aspiración folicular en yeguas

Javier Norberto Pérez Montenegro

Tesis o trabajo de investigación presentado como requisito parcial para optar al título de:

Magister en Salud Animal

Directora

DVM MSc DVSc DACT Claudia Jiménez Escobar

Codirector

DVM MPVM PhD DACT Jorge Luis Zambrano Varón

Línea de Investigación

Reproducción Animal y Salud de Hato

Grupo de Investigación

Reproducción Animal y Salud de Hato

Universidad Nacional de Colombia

Facultad de Medicina Veterinaria y de Zootecnia

Departamento de Salud Animal

Bogotá, Colombia

2015

A mis padres, esposa, hijos y amigos por ser el motor que mueve mi vida

Agradecimientos

Desarrollar el programa de posgrado de alta calidad y culminar esta etapa de mi vida es un logro que siempre quise obtener, junto a las personas que siempre han estado conmigo y que me apoyaron en este proceso.

Quiero agradecer a mis padres Norberto y Martha, porque ellos me inculcaron la perseverancia y el amor por cada cosa que emprendo en la vida, por su gran apoyo y compromiso para alcanzar esta meta, a mi hermano Carlos por ser un apoyo incondicional.

A mi esposa Cindy y a mis hijos Juan Sebastián y Mariana, por su comprensión, apoyo y mucho amor.

A mi maestra, la Doctora Claudia Jiménez, por ser una inspiración en la búsqueda de la excelencia, y a los doctores Jorge Zambrano, Harvey Lozano, Humberto Guáqueta y Catalina Vélez por su ejemplo y dedicación, durante la realización de este proyecto.

A mis grandes y especiales amigos Jorge y Ricardo por estar siempre allí cuando más los necesite.

A los profesionales universitarios de la Clínica de Reproducción Animal, la Doctora Zaira Díaz, Doctora Mónica Vergara, Doctor Juan Manuel Castillo y Doctora Andrea Ruiz por su gran ayuda en el desarrollo de este proyecto.

A los estudiantes de rotación de la Clínica de Reproducción Animal de la Universidad Nacional de Colombia.

Al Laboratorio de Virología, de la Universidad Nacional de Colombia, por el préstamo del microscopio de fluorescencia que ayudo al desarrollo de este proyecto.

Resumen

El objetivo del presente estudio fue evaluar la capacidad de maduración de los oocitos obtenidos por aspiración folicular transvaginal en diferentes etapas del desarrollo folicular en yeguas. Se utilizaron 12 yeguas para la aspiración folicular en 5 grupos: Grupo 1: folículos en selección, grupo 2 y 3: folículos dominantes y subordinados, grupo 4 y 5: folículos preovulatorios y subordinados con previo tratamiento con deslorelina. La tasa de recuperación de oocitos fue de 47.1%, mostrando que hay diferencias significativas entre el grupo 4 y los demás ($P<0.05$) y la tasa de maduración fue del 50%. La tasa de maduración por etapa de la onda folicular mostró diferencias significativas entre el grupo 4 y los demás grupos ($P<0.05$), la tasa de maduración de los oocitos expandidos fue mejor que los oocitos compactos y radiados ($P<0.05$) y la tasa de maduración de los oocitos BCB + fue mejor que los BCB- ($P<0.05$). Concluimos que la obtención de oocitos de folículos preovulatorios y expandidos tienen una alta capacidad de maduración.

Palabras clave: Oocito equino, BCB, Maduración, Aspiración folicular.

Abstract

The aim of this study was to evaluate the ability of maturation of oocytes obtained by transvaginal oocyte at different stages of follicular development in mares. Group 1: selection follicles, group 2 and 3: dominant follicles and subordinates, Group 4 and 5: preovulatory follicles and subordinates previously treated with deslorelin 12 mares for oocyte into 5 groups were used. The recovery rate of oocytes was 47.1%, showing that there are significant differences between the 4 and the others ($P < 0.05$) and maturation rate was 50%. The rate of maturation stage follicular wave showed significant differences between the 4 and the other groups ($P < 0.05$), the rate of maturation of oocytes was expanded better than the compact and radiated oocytes ($P < 0.05$) and rate of maturation of oocytes BCB + was better than BCB- ($P < 0.05$). We conclude that obtaining oocytes of preovulatory follicles expanded and have a high capacity of maturation.

Keywords: Equine oocyte, BCB, Maturation, Folicular Aspiration.

Contenido

..... Pág.

Agradecimientos VII

Resumen VIII

Contenido XI

Lista de figuras XIII

Lista de tablas XIV

Lista de Abreviaturas 1

Introducción 2

1. **Obtención, Evaluación y Maduración de Oocitos Equinos** 7
   - 1.1 Biotecnología Reproductiva Equina 7
   - 1.2 Aspiración Folicular 7
     - 1.2.1 Factores que Afectan la Tasa de Recuperación de los Oocitos 8
     - 1.2.2 Técnicas 9
     - 1.2.3 Aspiración Folicular Vía Transvaginal 10
   - 1.3 Interacción Folículo Oocito 18
     - 1.3.1 Dinámica Folicular 18
     - 1.3.2 Desarrollo Folicular 19
   - 1.4 Maduración Oocito *in vitro* 21
     - 1.4.1 Evaluación de la Competencia del Oocito 23

2. **Materiales y Métodos** 24
   - 2.1 Material experimental 24
   - 2.2 Seguimiento Reproductivo 24
   - 2.3 Aspiración Folicular 26
   - 2.4 Clasificación y Evaluación de Viabilidad de los Oocitos 27
   - 2.5 Maduración y Evaluación de la Maduración de los Oocitos 28
   - 2.6 Análisis Estadístico 31

3. **Resultados** 32
   - 3.1 Recuperación de Oocitos Según el Momento de la Onda Folicular 32
   - 3.2 Evaluación de la Actividad de la G6PDH de los Oocitos Obtenidos Por Medio de la Tinción BCB 32
   - 3.3 Maduración del Oocito 33

4. **Discusión** 36

5. **Conclusiones y recomendaciones** 41

5.1 Conclusiones.....41
5.2 Recomendaciones.....41

Bibliografía.....42

Lista de figuras

Figura 1-1: Tasa de formación de cuerpo lúteo en yeguas que se les realizó aspiración folicular en diferentes diámetros foliculares. Grupo 1 folículos entre 25 y 29 mm, grupo 2 folículos entre 30 y 35 mm, grupo 3 folículos mayores de 35 mm y grupo control ovulación natural (tomado y adaptado de Mozzaquatro et al)..... 18
Figura 1-2: Modelo de la dinámica folicular en yeguas que presentan una onda folicular 20
Figura 2-1: Hallazgos ecográficos en ovarios y útero según los grupos de aspiración... 25
Figura 2-2: Morfología de los oocitos equinos evaluados posterior a la aspiración folicular; a: oocito compacto, b: oocito expandido y c: oocito radiado. 28
Figura 2-3: Tinción BCB para evaluar la actividad de la enzima G6PDH; a: BCB +, b: BCB- 28
Figura 2-4: Evaluación del cuerpo polar en el espacio perivitelino; a: oocito con presencia de cuerpo polar indicando maduración nuclear (meiosis II) la flecha marca el cuerpo polar, b: oocito con ausencia de cuerpo polar en el espacio perivitelino indicando la ausencia de maduración nuclear. 29
Figura 2-5: Tinción de Hoechst 33342 para confirmar la presencia de cuerpo polar y diagnosticar maduración nuclear; a: ausencia cuerpo polar indica no maduración nuclear, b: presencia cuerpo polar indica maduración nuclear..... 30
Figura 2-6: Tinción PNA Alexafluor que evalúa la ubicación de los gránulos corticales en el ooplasma del oocito; a: fluorescencia a la periferia del oocito indicando maduración citoplasmática, b: fluorescencia distribuida al azar en el ooplasma indicando no maduración citoplasmática. 31
Figura 3-1: Número de oocitos clasificados BCB + y BCB - según la etapa de la onda folicular..... 33
Figura 3-2: Porcentaje de oocitos BCB + Vs BCB – según la morfología del oocito. 34
Figura 3-3: Porcentaje de maduración de oocitos BCB. 35
Figura 3-4: Porcentaje de maduración de oocitos BCB + y BCB – con respecto a la morfología del oocito 35

Lista de tablas

Tabla 1-1: Diferentes presiones utilizadas durante el procedimiento de aspiración folicular con respecto a las tasas de recuperación de oocitos. 13
Tabla 1-2: Tasa de recuperación de COC de folículos en estro. Comparación entre realizar lavado folicular y no realizarlo. (a b) diferencias significativas P<0.05 (tomado de Gaetano et al, 2005). 14
Tabla 1-3: Tasa de recuperación de COC de folículos en diestro, mayores y menores de 20 mm. Comparación entre realizar lavado folicular y no realizarlo,(a b) diferencias significativas P<0.05 (tomado de Gaetano et al, 2005). 14
Tabla 1-4: Tasa de recuperación de COC obtenidos de folículos inmaduros con y sin administración de EPE. (a b) diferencias significativas P<0.05 Tomado y adaptado de Blanco et al. 2009. 15
Tabla 3-1: Tasa de recuperación y evaluación morfológica de oocitos provenientes de diferentes momentos de la onda folicular y morfología..... 33
Tabla 3-2: Porcentaje de maduración de oocitos obtenidos en diferentes momentos de la onda folicular y su clasificación morfológica..... 35

Lista de Abreviaturas

Abreviatura	Término
a.C.	Antes de Cristo
G6PDH	Glucosa 6 fosfato deshidrogenasa
EPE	Extracto de Pituitaria Equina
BCB	Tinción Azul Brillante de Cresil
GIFT	Transferencia Intraoviductal de Gametos
ICSI	Inyección Espermática Intracitoplasmática
FITC	Isotiocionato de Fluoresceina
PNA	*Arachis hypogaea*
COC	Complejo *cumulus* Oocito
Com	Compacto
rad	Radiado
exp	Expandido
hCG	Gonadotropina Coriónica Humana

Introducción

Los equinos han hecho parte de grandes avances en la humanidad. La domesticación del caballo parece haber sucedido hacia el año 5000 a.C. en los asentamientos de la provincia de Krasny Yar en lo que hoy es la Republica de Kazajistan en donde se encontraron fósiles de lo que parecía materia fecal y una zona delimitada por postes que parecía ser donde los mantenían como fuente de alimentación. La evidencia del uso del caballo para la equitación fue alrededor del año 3500 a.C. en Botai y Kozhai igualmente en la república de Kazajistan y el uso del caballo como animal para carga fue en el año 2000 a.C. en Mesopotamia.

La domesticación permitió avanzar como especie; hasta el punto que los equinos eran usados como principal herramienta tecnológica para la agricultura, medio de trasporte y de carga y usado para la guerra, esto lo entendieron las antiguas culturas árabes en el siglo IVX en donde se encuentran los primeros reportes de inseminación artificial en equinos, tomaban liquido de la vagina de una yegua que había sido servida y se lo colocaban en la vagina de otra yegua, de esta manera podían obtener crías de caballos de importancia en el medio.

La gran demanda de esta fuerza tecnológica y armada hacia finales del siglo XIX y las primeras décadas del siglo XX permitió la creación de los primeros centros de biotecnología reproductiva en el mundo en Rusia y China en donde trabajaban en aumentar la línea genética de equinos superiores para las diferentes labores como el

trasporte, fuerza motriz entre otros, pero fue con la industrialización que el número de ejemplares disminuyo drásticamente ya que sus funciones fueron reemplazadas por maquinas que se diseñaron para poder cumplir todas las funciones que el caballo desempeñaba hasta el momento, pasando de ser animales productivos a animales básicamente de entretenimiento.

En la década de los 70 nuevamente la biotecnología reproductiva equino tuvo un resurgimiento gracias al primer reporte de preñez por medio de la técnica de trasferencia de embriones no quirúrgica y hacia la década de los 80 y 90 nuevas metodologías biotecnológicas nacieron como la congelación de semen y embriones, la aspiración folicular para obtener embriones *in vitro* por medio de trasferencia de gametos, ICSI y clonación.

La aspiración folicular en equinos nace de la necesidad de obtener potros de yeguas de alto valor genético que por diversos motivos no pueden llevar a término una gestación. El perfil de las yeguas donadoras de oocitos es amplio, algunas yeguas por métodos biotecnológicos como la inseminación artificial o el lavado de embriones no han podido quedar preñadas por presentar patologías reproductivas como la endometritis, piómetra, endometriosis e incompetencia cervical entre otras, y otro tipo de donadoras de oocitos es que tienen fertilidad comprobada y en condiciones *in vitro* podemos fertilizar por medio de ICSI con sementales que bajo condiciones normales presentan baja fertilidad.

El procedimiento de aspiración folicular en equinos es un procedimiento que se ha investigado mucho usando diferentes técnicas para obtener los oocitos como es la laparotomía exploratoria, la colpotomía, aspiración por el flanco, aspiración transvaginal y la obtención de oocitos de yeguas postmortem. Actualmente el procedimiento más usado para obtener los oocitos es la aspiración por vía trasnvaginal ya que es un procedimiento menos invasivo con resultados aceptables.

La producción de embriones *in vitro* en equinos aun continua en investigación ya que los resultados son muy bajos comparado con los bovinos ya que el número de oocitos obtenidos por aspiración es más bajo, las tasas de maduración son variables y los medios de capacitación espermática aun no son totalmente eficientes.

Las razones por las cuales la obtención de oocitos por aspiración es baja están relacionadas a varios factores. El número de folículos durante el reclutamiento es alrededor de 10 a 12 folículos y teniendo en cuenta que solo presentan una sola onda folicular el número de folículos aspirables es menor a otras especies. La anatomía del ovario puede generar dificultades durante la aspiración folicular ya que la corteza es interna y la medula es externa por tal motivo la aguja de aspiración debe ingresar más al ovario y adicionalmente el tamaño es variable dependiendo el tipo de folículo que tenga el ovario, pero con ovarios de gran tamaño se dificulta la manipulación de este durante el procedimiento y por último y parece ser el motivo más importante de tener bajas tasas de recuperación de oocitos es la fuerte unión del oocito a la pared del folículo para lo cual durante la aspiración folicular lo que se ha hecho es lavar la cavidad folicular y adicionalmente tratar de curetear la pared folicular con la aguja de aspiración.

Los oocitos obtenidos posterior a una aspiración folicular deben ser evaluados para determinar el potencial de fertilidad previo y posterior a la maduración, se evalúa inicialmente la morfología del oocito donde básicamente se observan las células del *cumulus*, zona pelúcida y el ooplasma del oocito, se ha usado tinción azul brillante de cresil (BCB) que permite evaluar el potencial de maduración basado en la presencia o ausencia de la enzima glucosa 6 fosfato deshidrogenasa (G6PDH), los oocitos con ausencia o baja actividad de esta enzima han mostrado mejores tasas de maduración.

La maduración del oocito equino comprende una seria de procesos que permite la fertilización del oocito, la maduración se compone de la maduración nuclear y de la maduración citoplasmática. Para evaluar la maduración nuclear se ha usado la observación del cuerpo polar en el espacio perivitelino, la tinción con fluorocromos como la tinción de orceina y la tinción de Hoechs y para evaluar la maduración citoplasmática se han usado igualmente fluorocromos que determinan la actividad mitocondrial como el Mitotracker y la ubicación de los gránulos corticales como el yoduro de propidio, isotiocionato de fluoresceína (FITC) y Alexa flúor asociado a lectinas como *Lens culinaris* y *Arachis hypogaea* (PNA).

Como se pudo establecer, durante el desarrollo de esta biotecnología existe un problema importante y es obtener una adecuada tasa de recuperación de oocitos que nos permita generar mayor investigación en el desarrollo *in vitro*, a diferencia del bovino en donde la

obtención de oocitos está alrededor del 70 al 80% en equinos vemos que la tasa de recuperación de oocitos en promedio no supera el 50%, igualmente el desarrollo de la técnica de fertilización *in vitro* sin el uso del ICSI dependerá de obtener oocitos que se puedan madurar y la maduración dependerá de la calidad de oocitos que obtengamos para la maduración.

Basado en esto nuestro objetivo en el presente trabajo es evaluar la capacidad de maduración y la viabilidad de los oocitos obtenidos por medio de aspiración folicular transvaginal en diferentes etapas del desarrollo folicular en yeguas.

Igualmente evaluar la eficiencia de recuperación de oocitos en diferentes etapas de desarrollo folicular, comparar las tasas de maduración *in vitro* de oocitos obtenidos en diferentes momentos del desarrollo de la onda folicular, evaluar el efecto de la etapa de desarrollo folicular en la maduración y viabilidad de oocitos obtenidos por medio de la aspiración folicular y evaluar la tasa de maduración *in vitro* de oocitos positivos Vs los negativos a la tinción de azul de bromocresil.

1. Obtención, Evaluación y Maduración de Oocitos Equinos

1.1 Biotecnología Reproductiva Equina

La industria equina ha tenido un avance muy significativo después de la aplicación de técnicas de biotecnología. La primera técnica de biotecnología reproductiva utilizada en el mundo fue la inseminación artificial en equinos, la cual fue reportada inicialmente en textos árabes del siglo IVX. En el año 1898 se reportó la primera preñez por medio de la inseminación artificial de una yegua por sir Walter Heape (Galli, Colleoni, Duchi, Lagutina, & Lazzari, 2007) y a finales del siglo XIX e inicios del XX en Rusia se creó el primer programa comercial de inseminación artificial, en esta época el caballo era usado como medio de trasporte, fuerza motriz para la producción y principalmente para la guerra, pero con el periodo de industrialización el número de caballos disminuyo sustancialmente.

Hasta los años 70 hubo un resurgimiento de la biotecnología reproductiva equina con el primer reporte de preñez por trasferencia de embriones no quirúrgica (Riera et al., 2012). En los años 80 y 90 se dieron grandes avances en la congelación de semen, criopreservación de embriones y técnicas más avanzadas como es la aspiración folicular para maduración de oocitos, trasferencia de oocitos intraoviductal, fertilización *in vitro*, ICSI y clonación de yeguas de alto valor genético y atlético (Choi et al., 2013; Galli et al., 2007).

1.2 Aspiración Folicular

La aspiración folicular es una técnica que nace de la necesidad de mejorar y obtener una mayor cantidad de potros al año de una yegua de genética superior con alteraciones de fertilidad importantes como la endometritis crónica, endometriosis grado IIB y III, incompetencia cervical, edad avanzada (mayores de 20 años), entre otras, que impide la obtención de potros por monta natural, inseminación artificial o transferencia de embriones (Carnevale, Coutinho da Silva, Panzani, Stokes, & Squires, 2005), igualmente es usada la técnica cuando se tienen caballos con problemas de fertilidad o baja disponibilidad seminal.

1.2.1 Factores que Afectan la Tasa de Recuperación de los Oocitos

Para aumentar la eficiencia en la producción de embriones in vitro es necesario mejorar las tasas de recuperación de los oocitos. Algunas particularidades anatómicas y fisiológicas de la yegua dificultan la obtención de un buen número de oocitos.

Los ovarios de las yeguas son estructuras ovoides ubicadas a nivel del ala del íleon y sostenidos por el ligamento ovárico o mesovario; el peso promedio del ovario es de 68.8 g +/- 2.5 y pueden encontrarse en promedio de 12.5 +/- 2.8 folículos de diferentes tamaños por ovario según la etapa del ciclo estral (Mlodawska & Okolski). La corteza o parénquima ovárico en la yegua es interna y por tal motivo la formación de folículos antrales es a nivel central del ovario (Kimur, Tsukise A Fau - Yokota, Yokota H Fau - Nambo, Nambo Y Fau - Higuchi, & Higuchi). El crecimiento del folículo permite que se externalice hacia la pared folicular y esto usualmente coincide con un tamaño entre 15 a 22 mm (Hirano et al.). La anatomía del ovario puede generar dificultades en la obtención del complejo *cumulus* oocito (COC) durante la aspiración folicular ya que el tamaño del ovario y ligamentos ováricos no muy laxos dificultan fijar el ovario adecuadamente; por otro lado, la inversión entre la corteza y la médula pueden dificultar la entrada de la aguja a folículos inmaduros usualmente menores de 15 mm.

Adicionalmente el COC muestra una fuerte unión a la pared folicular (Bruck, Greve T Fau - Hyttel, & Hyttel). En otras especies se ha reportado que la unión entre el oocito y las células del cumulus es pedunculada y con una presión de succión variable podría desprender fácilmente el oocito; sin embargo en los equinos esto no sucede y genera dificultad en el proceso de aspiración folicular con tasas de recuperación no mayores al 50%.

La reserva gametogenética de la yegua es de 36.000 a 46.000 folículos primordiales y durante el primer ciclo estral, en el reclutamiento folicular, solamente hay un crecimiento de aproximadamente 10 folículos, lo que impide obtener una mayor cantidad de folículos durante el OPU. Esta dificultad se hace mayor considerando que las yeguas solo presentan una onda folicular comparado con las vacas que presentan de 2 a 3 ondas foliculares por ciclo con un número mayor de folículos reclutados por onda (Aurich, 2011).

1.2.2 Técnicas

La aspiración folicular o ovum pick up en las yeguas se ha realizado mediante diferentes técnicas. Se describió inicialmente la técnica por medio de laparotomía exploratoria por el flanco, en donde se expone el ovario y se realizaba la aspiración y lavado folicular con una aguja calibre 12 (McKinnon, Wheeler, Camevale, & Squires, 1986). Posteriormente se reporta la aspiración folicular por medio de colpotomía en donde se expone el ovario a través de la vagina para aspirar folículos (Hinrichs & Kenney, 1987), con el fin de evitar el procedimiento quirúrgico se usa la aspiración folicular percutánea por el flanco, en donde por vía rectal se lleva el ovario hacia la pared abdominal y previo anestesia local se introducía una aguja por el flanco hasta llegar al folículo y posteriormente aspirarlo y lavarlo (Hinrichs, Kenney, & Kenney, 1990).

McKinnon et al realizó un estudio donde comparó la aspiración folicular quirúrgica por el flanco y la aspiración folicular percutánea obteniendo mejores tasas de obtención de oocitos cuando se realizó laparotomía exploratoria Vs aspiración por el flanco, presumiblemente porque en la aspiración percutánea no hay una buena manipulación del ovario para poder desprender el oocito de la pared del folículo (McKinnon et al., 1986) igualmente Hinrichs et al realizó un estudio que buscaba investigar métodos alternativos de aspiración folicular en equinos, en un experimento realizó aspiración folicular percutánea en folículos dominantes y en otro experimento realizó aspiración folicular por medio de una colpotomía para extraer el ovario y realizar el procedimiento, se encontró diferencias significativas en la tasa de recuperación, la tasa de recuperación por colpotomía fue mayor que en la aspiración percutánea, esto igualmente explica que la adecuada manipulación del ovario puede favorecer la tasa de recuperación de oocitos (Hinrichs et al., 1990).

Para mejorar la manipulación del ovario y para evitar la cirugía, la aspiración folicular evolucionó finalmente a la aspiración por vía transvaginal guiada por ultrasonido y en este momento es la técnica más usada en el mundo para poder obtener complejo *cumulus* oocito (COC) de excelente calidad para las técnicas de biotecnología reproductiva en equinos.

Cook et al realizó un estudio donde en donde estandarizó el método de aspiración folicular por vía transvaginal en donde uso agujas calibre 12 diseñando un sistema de

dos vías para el lavado de la cavidad folicular y de esta manera intentar mejorar las tasas de recuperación de oocitos (Cook, Squires, Ray, Cook, & Jasko, 1992).

1.2.3 Aspiración Folicular Vía Transvaginal

1.2.3.1 Equipo

El equipo de aspiración folicular guiada por ultrasonido está compuesto por el equipo de ultrasonido el cual debe tener un software que permita usar la guía de biopsia la cual nos ayuda en el momento de la entrada de la aguja al ovario. Diversos equipos se han usado pero el Aloka SSD 500 (Carnevale et al., 2005) y el Aquilavet (I. D. P. Blanco et al., 2009) son los que más se reportan durante el procedimiento.

El transductor utilizado principalmente es un microconvex transvaginal (Ieda D. P. Blanco et al., 2009; Velez et al., 2012), sin embargo el lineal rectal también ha sido reportado (Carnevale & Ginther, 1993), el uso del microconvex permite mejor manipulación y contacto del ovario al transductor. La frecuencia también varía, se ha usado frecuencias de 3 MHz (Jacobson, Choi, Hayden, & Hinrichs, 2010), 5 MHz (Mari, Barbara, Eleonora, & Stefano, 2005), 6.5 MHz (Vanderwall, Hyde Kj Fau - Woods, & Woods, 2006) y 7.5 MHz (Ieda D. P. Blanco et al., 2009), las frecuencias por encima de 5 MHz mejoran la calidad y nitidez de la imagen lo que permite llegar bien a los folículos con la aguja de aspiración.

Las agujas que se usan durante el procedimiento deben tener doble lumen, con el fin de poder aspirar y adicionalmente lavar la cavidad folicular (Cook et al., 1992), el calibre de la aguja debe permitir una vía de entrada de líquido y una vía de aspiración del fluido. Existen dos calibres de agujas con estas características; el calibre 16 y el calibre 12. Estas agujas pueden tener lumen sencillo o doble lumen. El calibre 16 tiene como ventaja evitar traumatismos severos en la vagina producto de las diferentes punciones del ovario y puede usarse en folículos menores de 10 mm (Mari et al., 2005). El calibre 12 es el más usado hoy en día para la aspiración de folículos de diferentes tamaños, que en su mayoría son folículos mayores de 10 mm, ya que el calibre permite que se pueda realizar

un lavado del folículo con una adecuada turbulencia que parece favorecer la obtención de oocitos (Vanderwall et al., 2006).

El fluido obtenido de la aspiración folicular debe ir a un recipiente estéril de vidrio o plástico (Jacobson et al., 2010), el cual debe tener una temperatura controlada de 37°C para lo cual se han utilizado dispositivos electrónicos hasta neveras termoaislantes que permitan ese control térmico.

1.2.3.2 Preparación

Para iniciar el procedimiento de aspiración folicular es necesaria una adecuada restricción física que se realiza en un brete, la yegua debe estar bajo sedación y con relajación del recto de tal manera que permita una adecuada manipulación del ovario durante el procedimiento. Los medicamentos que se han usado para la sedación son la detomidina, butorfanol, xilazine, acepromazina y tramadol.

La detomidina y el xilazine son agonistas alfa 2 adrenergico que tiene un efecto de sedación y un periodo corto de analgesia, tienen un efecto de relajación de la musculatura lisa del tracto gastrointestinal lo que hace que disminuya la motilidad intestinal. La detomidina tiene de 50 a 100 veces más potencia que el xilaxine, ambos medicamentos son usados para procedimientos entre 5 a 20 minutos.

El butorfanol y el tramadol son opioides usados por sus efectos analgésicos durante la sedación, el butorfanol es un opioide de acción agonista usado para premedicación, con acción sobre los receptores *kappa* y *sigma* y acción analgésica en los sitios del sistema límbico. Su uso favorece la analgesia y la duración de la sedación en procedimientos cortos con el paciente en estación. El tramadol es un opioide agonista de acción central con actividad principal sobre los receptores *mu*, se ha mostrado un buen efecto analgésico en combinación con alfa 2 agonistas, ha tenido buenos resultados durante la sedación de pacientes a dosis bajas o medias combinado con el xilazine.

La acepromazina es un tranquilizante y sedante usado en equinos para procedimientos cortos. Actúa bloqueando los receptores postsinapticos de dopamina en el sistema nervioso central. El uso de la acepromazina durante la sedación se acompaña usualmente de dosis bajas o medias de xilazine.

Las combinaciones más usadas durante el procedimiento son: detomidina 5 – 7 mg DT IV con butorfanol 10 mg DT IV (Jacobson et al., 2010), detomidina 0.01 mg/kg IV con butorfanol 0.02 mg/kg IV (Mari et al., 2005), xilazine a dosis de 0.6 mg/kg con acepromazina a dosis de 0.03 mg/kg IV y butorfanol a dosis de 0.01 mg/kg IV (Vanderwall et al., 2006), xilazine 0.3 mg/kg IV (Ruiz & Jimenez, 2010), xilazine 0.5 mg/kg IV y tramadol 0.5 mg/kg IV.

La relajación del recto juega un papel muy importante durante el procedimiento ya que gracias a esto la manipulación del ovario es mucho más fácil. Para la relajación del recto se ha reportado el uso de propanteline, bromuro de hioscina y lidocaína intrarectal.

El propanteline es un antimuscarínico de uso intravenoso con acción similar a la atropina con la ventaja que no tiene efecto central sino periférico. En caballos es usado para relajación del colon y del recto para cirugías y procedimientos como la aspiración folicular.

El bromuro de hioscina es un amonio cuaternario, es un colinérgico con alta afinidad por receptores muscarínicos del musculo liso del tracto gastrointestinal, provocando una relajación del musculo liso del colon mayor, colon menor y recto.

La lidocaína es un anestésico local que actúa sobre los canales rápidos de sodio inhibiendo la repolarización de la membrana celular, la administración es vía rectal para facilitar la palpación de pacientes con cólico, para seguimiento con inseminación de semen congelado y para procedimientos como la aspiración folicular.

Para la relajación del recto se ha usado el propanteline a dosis de 0.0.5 mg/kg IV (Purcell, Seidel, McCue, & Squires, 2007) o a 0.1 mg/kg IV (Vanderwall et al., 2006), el bromuro de hioscina a dosis de 60 mg (Jacobson et al., 2010) o 15 a 30 mL (I. D. P. Blanco et al., 2009) y la lidocaína al 2% a dosis de 20 a 50 ml intrarectal (Ruiz & Jimenez, 2010).

1.2.3.3 Procedimiento

Justo después de la preparación de la yegua y de la desinfección de la región perineal se introduce vía vaginal la guía de aspiración el cual lleva el transductor tranvaginal y la

aguja de aspiración; por vía rectal se acerca el ovario hacia la guía de aspiración y durante el procedimiento se realiza la manipulación del ovario, cuando los folículos a aspirar se ubican se introduce la aguja hasta la cavidad folicular y se recupera el fluido folicular mediante aspiración.

Inicialmente se trabajó con la obtención de oocitos provenientes de folículos preovulatorios que hayan sido madurados “In vivo” ya sea con la LH endógena o con la ayuda de inductores de la ovulación como la hCG o el acetato de deslorelina (Bruck, Raun K Fau - Synnestvedt, Synnestvedt B Fau - Greve, & Greve, 1992). Para asegurar la maduración del oocito y que el inductor de la ovulación se aplique en el momento fisiológico de la yegua se han aplicado los inductores de la ovulación sinérgicamente, se inicia con una aplicación inicial con acetato de deslorelina y cuatro horas después se aplica una dosis de hCG; la aspiración folicular se realiza de 20 a 24 horas después de la aplicación de la hCG (Carnevale et al., 2005). Los folículos inmaduros actualmente son los más aspirados, ya que durante la onda folicular de la yegua podemos encontrar una cantidad variable que permitiría obtener mayor cantidad de oocitos por yegua durante un procedimiento (Jacobson et al., 2010).

Algo importante que se debe tener en cuenta durante el procedimiento de la aspiración folicular es la presión de vaciamiento del folículo, se han reportado diversas presiones con diferentes tasas de recuperación de COC, a continuación podemos observar un resumen de las diferentes presiones utilizadas con respecto a la tasa de recuperación (Tabla 1-1).

Tabla 1-1: Diferentes presiones utilizadas durante el procedimiento de aspiración folicular con respecto a las tasas de recuperación de oocitos.

Presión de vaciamiento (mm Hg)	Calibre de la aguja	Tipo de Folículos	Tasas de recuperación de oocitos	Autor	Año
-100	16	Inmaduros	5,6 a 30%	Mari et al	2005
-145	12	Inmaduros	54%	Jacobson et al.	2010
-150	12	Inmaduros	19 a 23%	Purcell et al	2007
-150	12	Maduros	12 a 46%	Mari et al.	2005
-180	12	Inmaduros	15 a 17%	Blanco et al	2009

Por la fuerte unión del COC a la pared del folículo se ha buscado mejorar la tasa de obtención del oocito por medio del lavado del folículo más la manipulación del ovario por vía rectal con el fin de poder desprender el COC de la pared folicular. En un estudio realizado por Gaetano et al., en el 2005, se quiso revisar la tasa de recuperación de los COC con o sin lavado de la cavidad folicular. En el caso de los folículos preovulatorios se obtuvieron mejores tasas de recuperación de COC cuando se lavó el folículo comparado cuando no hubo lavado del folículo (Tabla 1-2).

Tabla 1-2: Tasa de recuperación de COC de folículos en estro. Comparación entre realizar lavado folicular y no realizarlo. (a b) diferencias significativas P<0.05 (tomado de Gaetano et al, 2005).

	Folículos Aspirados (n)	**Oocitos Recuperados (n)**	**Porcentaje de Recuperación de Oocitos**
Lavado Folicular	28	13	46,4**a**
Sin Lavado Folicular	24	3	12,5**b**
TOTAL	**52**	**16**	**30,8**

En el mismo estudio, durante el diestro, no se observaron diferencias significativas en la tasa de recuperación de oocitos cuando se lavó el folículo versus cuando no, pero si se observó una mejor tasa de obtención de oocitos cuando se realizó la aspiración de folículos mayores de 20 mm que de folículos menores de 20 mm (Tabla 1-3).

Tabla 1-3: Tasa de recuperación de COC de folículos en diestro, mayores y menores de 20 mm. Comparación entre realizar lavado folicular y no realizarlo,(a b) diferencias significativas P<0.05 (tomado de Gaetano et al, 2005).

	Folículos menores de 20 mm			**Folículos Mayores de 20 mm**		
	N° folículos aspirados	**N° Oocitos recuperados**	**Tasa de Recuperación %**	**N° folículos aspirados**	**N° Oocitos recuperados**	**Tasa de Recuperación %**
Lavado	30	3	10	20	6	30
No lavado	36	2	5,6	15	4	26,7
Total	**66**	**5**	**7,6ª**	**35**	**10**	**28,6b**

Se han buscado alternativas para mejorar las tasas de recuperación de oocitos por yegua. En un estudio realizado por blanco et al; busco mejorar la tasa de recuperación de oocitos por yegua usando extracto de pituitaria equina (EPE) para aumentar el número de folículos aspirables por yegua, encontrando que cuando usaba el tratamiento hormonal tenía mayor número de folículos para la aspiración y mayor número de oocitos recuperados por donadora, sin embargo la tasa de recuperación por folículo no mostró diferencias significativas entre el tratamiento y el control (Tabla 1-4).

Tabla 1-4: Tasa de recuperación de COC obtenidos de folículos inmaduros con y sin administración de EPE. (a b) diferencias significativas P<0.05 Tomado y adaptado de Blanco et al. 2009.

	Grupo EPE	**%**	**Grupo Control**	**%**
Número de yeguas	10		10	
Folículos encontrados/yegua	61 a		42 b	
Folículos aspirados/yegua	45	73,80%	30	71,40%
Oocitos obtenidos/folículo	7	15,50%	3	16,70%
Oocitos obtenidos/yegua	7 a	70%	5 b	50%

Otra alternativa hormonal utilizada es la FSHe, en un estudio realizado por Altermatt et al, se evaluó la administración de bajas dosis de FSHe sobre la tasa de recuperación de oocitos en folículos maduros de yeguas jóvenes Vs yeguas viejas, encontrando que cuando las yeguas fueron tratadas con FSHe tenían mayor cantidad de folículos para la aspiración folicular Vs las yeguas no tratadas; 90/51, 1.8 +/- 0.1 Vs 91/78, 1.2 +/- 0.1 respectivamente. Igualmente la tasa de recuperación de oocitos fue mayor en las yeguas tratadas con FSHe Vs las no tratadas 55/51, 1.1 +/- 0.1 VS 62/78, 0.8 +/- 0.1 respectivamente. No se encontró diferencias en tasas de recuperación entre yeguas jóvenes y viejas. Esto muestra igual que el estudio anterior que el tratamiento hormonal podría mejorar el número de oocitos obtenidos por yegua.

Purcell et al evaluó la tasa de recuperación de COC en yeguas de diferentes días de gestación encontrando tasas de recuperación de oocitos al día 25 de gestación entre 27.7 y 30.5%, a los 40 días entre 23 y 38.1% y al día 55 de 10.2 a 27%, concluyendo que los días en los cuales se podría realizar aspiración en donde se podrían obtener mejores tasas de recuperación de oocitos entre el día 25 y 40 (Purcell et al., 2007).

El mecanismo por el cual pueden mejorar las tasas de recuperación de oocitos en yeguas preñadas aún no es claro pero Jacobson et al en el 2010 quiso probar si las mejores tasas de recuperación de COC podría ser por un efecto de la progesterona; a las yeguas usadas en el estudio se les aspiraron los folículos inmaduros, a las yeguas se les administro una fuente de progesterona inyectable de larga acción una vez por semana, encontrando que la administración de la progesterona no mostró un efecto en el número de folículos para aspirar entre el grupo de tratamiento de progesterona con el grupo control, 9 +/- 0.7 Vs 9.1 +/- 0.9 respectivamente; y en la tasa de recuperación tampoco hubo un efecto entre el grupo tratamiento con el grupo control, 4.8 +/-0.5 Vs 5 +/- 0.6 respectivamente. Esto mostró que la administración de progesterona exógena no aumenta el número de folículos aspirables ni la tasa de recuperación de oocitos.

1.2.3.4 Efectos de la Aspiración Folicular Transvaginal

El procedimiento de aspiración folicular por vía transvaginal ha mostrado ser un procedimiento seguro con pocos efectos colaterales sobre la sanidad de la yegua, del ovario o de la fertilidad posterior.

En un estudio realizado por Mari et al en el 2005 busco el efecto de las aspiraciones foliculares sobre la fertilidad de la yegua, se realizaron 10 inseminaciones a 10 yeguas con diferente número de aspiraciones foliculares encontrando un 70% de tasas de preñez. En un estudio similar realizado por Vanderwall et al en el 2006 busco determinar si la aspiración folicular de manera repetida tiene un efecto sobre la fertilidad posterior de la yegua; encontró tasas de preñez en yeguas que nunca fueron aspiradas de 83%, yeguas con 1 a 2 aspiraciones del 90%, yeguas con 3 a 4 aspiraciones del 81% y yeguas con 5 a 11 aspiraciones del 85%, encontrando de esta manera que no hay diferencias significativas en tasas de preñez entre las yeguas que no fueron aspiradas Vs las que fueron aspiradas una o más veces. Estos dos estudios muestran que la fertilidad no se afecta después de los procedimientos.

En un estudio realizado por Bogh et al en el 2003 busco examinar la función y morfología de los ovarios de yeguas que fueron usadas para aspiración folicular, encontrando que la morfología de los ovarios y folículos no se ven alteradas, únicamente se observa fibrosis

regenerativa que no alteran la funcionalidad del ovario (Bogh, Brink P Fau - Jensen, Jensen He Fau - Lehn-Jensen, Lehn-Jensen H Fau - Greve, & Greve, 2003).

Igualmente Alvarenga et al en 1999 quiso determinar la capacidad de formar un cuerpo lúteo funcional aspirando folículos mayores de 30 mm en yeguas en transición, encontrando que solamente en el 38% de las yeguas hubo formación de tejido luteal y producción de progesterona por encima de 1 ng/ml lo que muestra que en este tipo de yeguas no hay formación de cuerpo lúteo funcional (Alvarenga, McCue, & Franz, 1999), en yeguas ciclando normalmente Mozzaquatro et al en 2010 busco determinar el efecto de la aspiración folicular en la luteinización de los folículos aspirados de diferentes tamaños encontrando que la formación del cuerpo lúteo depende del diámetro del folículo aspirado y comparado con la ovulación natural no todos los folículos aspirados forman cuerpos lúteos funcionales (ver figura 1-1) (Mozzaquatro et al., 2010).

En un estudio realizado por Vélez et al en el 2012 evaluó la sanidad y el estatus ovárico de yeguas usadas como donadoras de oocitos, 3 días y 10 días después de la aspiración folicular se les realizó abdominocentesis a las yeguas encontrando un alto conteo de células rojas y en 2 de 6 yeguas un leve proceso inflamatorio (≥10.000 células) en el día 3; en el día 10 se observaba un leve aumento de la línea roja y en una de las yeguas un leve aumento del fibrinógeno, igualmente se realizó laparoscopia por el flanco para observar la integridad del ovario el día 3 y 10 después de la aspiración folicular, el día 3 en 2 de 3 yeguas se observó un hemorragia en el ovario y mesovario y en el día 10 una de las yeguas mostró un área rugosa, en el resto se observaron los ovarios normales, se reportó adherencias del mesovario en 2 de 11 de las yeguas, esto indica que la recuperación de los ovarios y del proceso inflamatorio que se puede generar durante el proceso se soluciona en el trascurso de 10 días (Velez et al., 2012).

Dentro de efectos colaterales de la aspiración folicular se han descrito muy pocos, entre los que se encuentra el sangrado de la mucosa rectal en 2 de 11 yeguas (18.1%) (Jacobson et al., 2010), y también en 25 de 153 sesiones (16%) (Velez et al., 2012), también se ha reportado la presencia de un absceso ovárico (Bogh et al., 2003; Velez et al., 2012) y hasta el momento solo se tiene un reporte de ruptura de la arteria iliaca interna de una yegua posterior a la aspiración (Vanderwall & Woods, 2002). Esto es importante conocerlo ya que en procedimientos comerciales hay que informar a los propietarios de los posibles riesgos del procedimiento.

Figura 1-1: Tasa de formación de cuerpo lúteo en yeguas que se les realizó aspiración folicular en diferentes diámetros foliculares. Grupo 1 folículos entre 25 y 29 mm, grupo 2 folículos entre 30 y 35 mm, grupo 3 folículos mayores de 35 mm y grupo control ovulación natural (tomado y adaptado de Mozzaquatro et al)

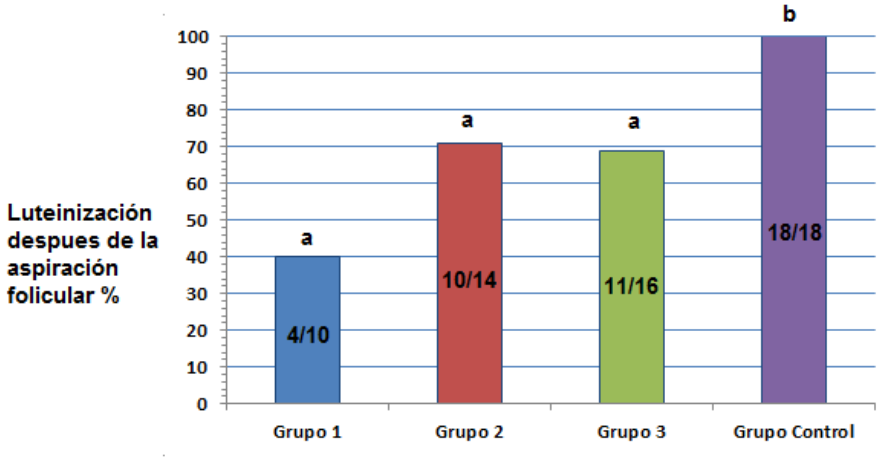

1.3 Interacción Folículo Oocito

La maduración del oocito corresponde a una serie de eventos fisiológicos que suceden principalmente en el ovario. La capacidad de obtener un oocito listo para la fecundación dependerá de la actividad de hormonas endocrinas, paracrinas y autocrinas que funcionan sinérgicamente con una serie de factores intrafoliculares que finalizan con la obtención de un oocito fértil.

1.3.1 Dinámica Folicular

La GnRH es la hormona encargada de controlar la liberación de las gonadotropinas. La liberación de la GnRH va a depender de la liberación de las hormonas esteroidales en el ovario; con niveles superiores a 1 ng/ml de progesterona hay picos de GnRH cada 120 minutos y con niveles por debajo de 1 ng/ml de progesterona los picos de GnRH son cada 30 minutos, evento que coincide con el aumento de estrógenos durante el celo de la yegua (Alexander & Irvine, 1987).

La GnRH vía vasos portales viaja a la Hipófisis Anterior o Adenohipofisis, la cual posee células gonadotrópicas en la parsdistalis y parstuberalis y son ellas las encargadas de

producir las hormonas gonadotrópicas FSH y LH; estas células pueden ser monohormonales (producen LH o FSH) o bihormonales (producen LH y FSH). Durante el anestro en yeguas estacionales la producción de las gonadotropinas no se altera en la parsdistalis pero si en la parstuberalis (Tortonese et al., 2001), en las yeguas cíclicas la parstuberalis tiene una actividad en la producción y en la secreción principalmente de la LH y es el motivo por el cual se cree que hay una clara diferenciación en la liberación de la LH en la especie equina (Eagle & Tortonese, 2000).

Las yeguas pueden presentar una o dos ondas foliculares. La onda folicular en las yeguas inicia con el estímulo de la FSH reclutando para este momento con un grupo de folículos de 6 mm. El crecimiento de estos folículos continúa con el incremento de la FSH hasta llegar al punto máximo de concentración periférica el día 10 posterior a la ovulación y en cuyo momento los folículos alcanzan tamaños alrededor de los 13 mm (Ginther, 2000).

La dominancia folicular inicia cuando hay uno o dos folículos que presentan 19 a 22 mm de tamaño. Para este momento se activan una serie de factores intrínsecos al folículo que van a permitir el crecimiento del folículo dominante hasta que llegue al tamaño ovulatorio (Ver figura 2). Entre los factores reportados se encuentran; los factores de crecimiento ligados a la insulina (IGF-1 y IGF-2), los cuales estimulan la actividad mitogénica de las células de la granulosa y de la teca. Adicionalmente se reportan las proteínas ligadoras de IGF (IGFBP-2, IGFBP-3, IGFBP-4 y IGFBP-5), proteína A asociada a la preñez (PAPP-A), factores de crecimiento y diferenciación (GDF-9), hormona antimulleriana (AMH), proteína morfometrica ósea (BMP) entre otros. Finalmente son todos estos factores los que regulan la producción de estrógenos y que hacen que se establezca la dominancia folicular. El folículo dominante gana receptores de LH y secreta inhibina que ocasiona supresión en la liberación de FSH para evitar el crecimiento de otro folículo dominante.

1.3.2 Desarrollo Folicular

El desarrollo folicular depende de la interacción del COC, la formación de los folículos inicia en la etapa embrionaria y con ello la maduración de los oocitos. El COC inicialmente hace parte de los folículos primordiales en donde se encuentran en arresto

meiótico en la profase de la meiosis I, en ratones se pudo encontrar que la activación del gen Figla (también conocido como Figα), permite dos vías importantes en el desarrollo folicular y de los oocitos, una es la producción de proteínas que formaran la zona pelucida y regula la producción de uno o más factores que son importantes en la organización del oocito con las células somáticas prefoliculares o de la granulosa.

Figura 1-2: Modelo de la dinámica folicular en yeguas que presentan una onda folicular

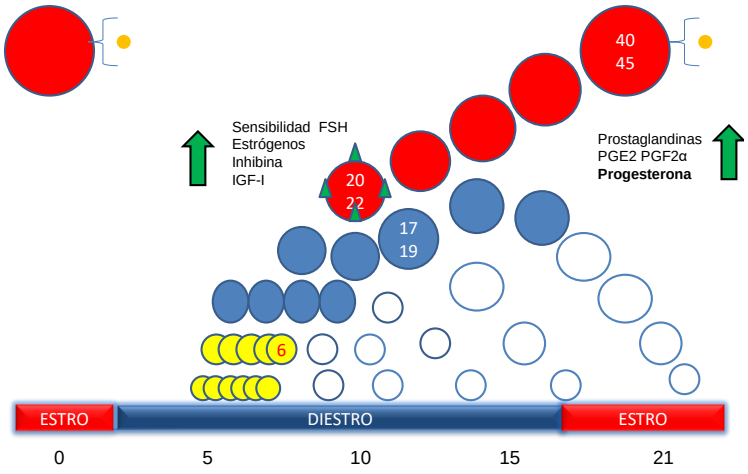

Después de formada la zona pelucida los folículos se conocen como folículos primarios, ellos están cubiertos por una capa de células de la granulosa y cuando tenemos más de una capa de células de la granulosa son llamados folículos secundarios o preantrales. El aumento en el número y en capas de células de la granulosa se conoce que no es influenciado por la actividad de las gonadotropinas y el mecanismo como tal aun no es conocido, pero claramente se ha descrito que es el oocito el encargado de regular este crecimiento y posterior desarrollo folicular.

La activación de la gran familia de los factores trasformadores de crecimiento β (TGF-β) inicia con la actividad del COC en el desarrollo folicular y principalmente el GDF-9 quien es producido por el oocito, en ratones se conoce que su expresión inicia en folículos primarios y promueve el crecimiento y desarrollo de los folículos a terciarios o antrales.

El desarrollo hacia folículos antrales continua con el paso de folículos primarios a terciarios, los folículos primarios y secundarios se diferencian básicamente por el número

de capas de células de la granulosa que los cubren, los folículos primarios tienen una capa de células de la granulosa que los cubren cuya morfología es cuboidal, y en los folículos secundarios se encuentra más de una capa de células de la granulosa, este crecimiento de células de la granulosa parece no ser dependiente de la actividad de las gonadotropinas. La señal exacta que inicia el crecimiento del folículo antral o tambien llamado folículo terciario no es bien conocida pero definitivamente la formación de la cavidad del folículo parece ser dependiente de la actividad de las gonadotropinas, con el estímulo de la FSH inicia el desarrollo del folículo terciario o folículo antral el cual iniciará la onda folicular de la yegua.

Durante el crecimiento de los folículos terciarios o antrales la actividad de la células de la granulosa empiezan a jugar un papel muy importante posterior al estímulo de las gonadotropinas, IGF-1 principalmente promueve la mitosis de las células de la granulosa y por ende el crecimiento folicular al igual que la actividad esteroidogénica que finalmente modulará el crecimiento ya que controlan la actividad de las gonadotropinas.

1.4 Maduración Oocito *in vitro*

Durante el desarrollo folicular, el oocito debe adquirir la capacidad de ser fertilizado. El oocito en el inicio del desarrollo folicular se encuentra en arresto meiotico durante la profase I de la meiosis I, la reactivación del arresto meiótico es dependiente de las gonadotropinas, de hormonas esteroidales y factores de crecimiento intrafoliculares y es principalmente el oocito del folículo dominante quien continua con el proceso de la meiosis para prepararse para la fertilización, el resto de folículos parecen mantenerse en arresto meiotico por la acción del AMPc, en la especie bovina se ha demostrado que las concentraciones intracelulares del AMPc en las células de la granulosa están reguladas por la actividad de dos enzimas, la adenil ciclasa que promueven su síntesis y las fosfodiesterasas quien la metaboliza. La adenil ciclasa tienen función inhibitoria y activadora, el AMPc parece activar la proteína quinasa A la cual causa fosforilación y desactivación del complejo regulatorio CDK1/ciclina B que parece ser quien finalmente conduce con el arresto meiotico.

La maduración nuclear es el proceso mediante el cual una célula diploide forma una célula haploide que finalmente tendría la capacidad de fertilizar. Después de la activación del arresto meiótica el oocito continúa hasta finalizar la primera división meiótica, la meiosis I finaliza con la liberación del primer cuerpo polar e iniciando la segunda división meiótica, in vivo este proceso coincide con la ovulación. La presencia del cuerpo polar indica que el oocito ha iniciado la segunda división meiótica y el segundo cuerpo polar es liberado en el momento de la fertilización.

La maduración citoplasmática es un proceso que avanza simultáneamente con la maduración nuclear, se conoce que la redistribución de las organelas citoplasmáticas que hace parte de uno de los pasos de maduración citoplasmática coincide con la reactivación de la meiosis en los oocitos de los folículos dominantes.

Durante este proceso de maduración hay una gran demanda energética y proteica para la maduración del oocito y el desarrollo embrionario temprano. La mitocondria es la organela por excelencia encargada de la producción de energía para procesos vitales de la célula, la mitocondria antes del pico de la LH se encuentra a la periferia del oocito y posterior a este estímulo inicia la demanda energética y por ende hay un desplazamiento de la mitocondria a los lugares dentro del citoplasma donde hay mayores requerimientos energéticos, en este caso se ha observado que las mitocondrias se desplazan hacia el centro del oocito donde se está llevado inicialmente el proceso de maduración nuclear.

En el proceso de producción de energía por parte de las mitocondrias encontramos que en los oocitos en crecimiento sintetizan la enzima glucosa 6 fosfato deshidrogenasa (G6PDH), esta enzima hace parte del ciclo de las pentosas la cual provee energía para la síntesis de nucleótidos, esta enzima únicamente la encontramos en los oocitos en crecimiento.

Los gránulos corticales son organelas formadas a partir del complejo de Golgi y son exclusivas de los oocitos, dentro de la composición se han encontrado proteínas, moléculas estructurales, enzimas y glicosaminoglianos, estas organelas son las encargadas de prevenir la polispermia mediante un proceso que se conoce como reacción cortical, antes de la activación del oocito los gránulos se encuentran distribuidos uniformemente en el citoplasma para luego encontrarse a la periferia de la membrana celular.

1.4.1 Evaluación de la Competencia del Oocito

Durante los procedimientos in vitro podemos realizar análisis de maduración de los oocitos con el fin de evaluar y estandarizar los procesos en el laboratorio en cuanto al tiempo de maduración y compararlos con la competencia que adquieren los oocitos.

La tinción de azul de bromocresil es denominada tambien una tinción supravital, esta tinción tiene gran afinidad por G6PDH que se encuentra activa en oocitos que se encuentran en crecimiento y maduración, existen estudios en varias especies de mamíferos como bovinos, caprinos, bufalinos, equinos, ratones y en humanos donde se evalúa la eficacia de la tinción para determinar los oocitos que podrían tener mejor competencia para la maduración y fertilización in vitro.

Para la maduración nuclear en el equino se han usado diferentes tinciones en donde se busca el estadio de maduración nuclear, las tinciones mas usadas son la orceina y la Hoechst 33342 y 33358, sin embargo los oocitos madurados in vitro en el equino después de desnudar el oocito de las células de la granulosa se pueden apreciar la presencia del primer cuerpo polar lo que indica que culmino la primera división meiótica e inicia la segunda división meiótica.

En la evaluación de la maduración citoplasmática se han usado tinciones que buscan determinar la reorganización de las organelas citoplasmáticas y por medio de esta técnica podemos determinar su ubicación en el citoplasma del oocito. En cuanto a las mitocondrias se considera que hay maduración citoplasmática cuando las mitocondrias aumentan se ubican a la periferia del núcleo a nivel central del citoplasma y cuando evaluamos los gránulos corticales los debemos encontrar a la periferia de la membrana celular para considerar que el oocito está óptimo para la fertilización.

2. Materiales y Métodos

2.1 Material experimental

Se usaron 12 yeguas de 7 a 15 años de edad, de 350 a 400 kilogramos de peso vivo. Las yeguas se encontraban a 2.630 msnm a una temperatura promedio de 14°C ubicadas en la Universidad Nacional de Colombia (Bogotá, Colombia). Se alimentaron con pasto Kikuyo (*Penisetum clandestinum*) en pastoreo rotacional, suplementadas con concentrado comercial Campeón Dorado® 500 gr/animal/día, sal mineralizada Derbysal® 100 gr/animal/día, carbonato de calcio 50 gr/animal/día y agua a voluntad. Todas las yeguas se encontraron clínicamente sanas. El uso de las yeguas en el presente estudio fue autorizado por el comité de bioética de la Facultad de Medicina Veterinaria y de Zootecnia de la Universidad Nacional de Colombia.

2.2 Seguimiento Reproductivo

Se obtuvieron oocitos de 5 grupos de folículos. Grupo 1: Folículos entre 10 a 25 mm sin edema uterino; Grupo 2: Folículos dominantes de yegua en estro; Grupo 3: Folículos subordinados del folículo dominante con edema uterino, Grupo 4: Folículos preovulatorios (oocitos madurados *in vivo*) y Grupo 5: Folículos subordinados del folículo preovularorio sin edema uterino (Figura 2-1).

Grupo 1. Para la aspiración de folículos entre 10 y 25 mm se realizó un seguimiento reproductivo por medio de palpación rectal y ultrasonografía transrectal, después de diagnosticar una ovulación (desaparición del folículo dominante y la aparición de una estructura ecogénica compatible con la formación del cuerpo hemorrágico). Se realizó un seguimiento reproductivo cada dos días, en el momento de encontrar un folículo de 25 mm se realizó la aspiración folicular de todos los folículos entre 10 a 25mm, presentes en ambos ovarios.

Figura 2-1: Hallazgos ecográficos en ovarios y útero según los grupos de aspiración.

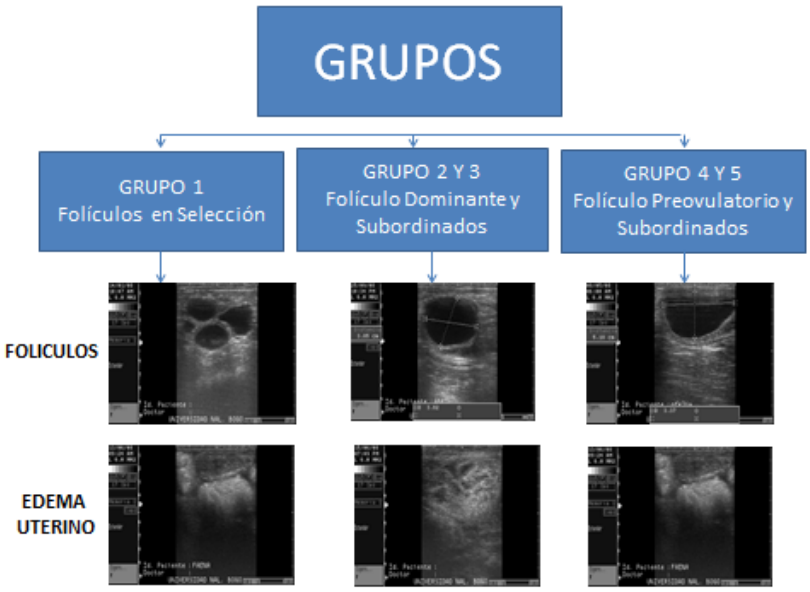

Grupo 2 y 3. Para la aspiración de los folículos dominantes y los folículos subordinados del folículo dominante se realizó un seguimiento reproductivo por medio de palpación rectal y ultrasonografía transrectal cada dos días hasta diagnosticar la yegua en celo. En el momento de la detección de un folículo entre 35 a 40 mm y edema entre 2 a 3 se realizó la aspiración folicular del folículo dominante y los folículos subordinados del folículo dominante mayores de 10 mm.

Grupo 4 y 5. Para la aspiración de folículos preovulatorios (oocitos madurados *in vivo)* se realizó un seguimiento reproductivo por medio de palpación rectal y ultrasonografía transrectal cada dos días hasta diagnosticar la yegua en estro En el momento de la detección de un folículo mayor de 35 mm y edema igual o superior a 2 se administró Acetato de Deslorelina a dosis de 1.8 mg dosis total vía intramuscular (Deslorelina VM® Laboratorios VM), y la aspiración folicular se realizó a las 34 horas posteriores a la administración del inductor de la ovulación.

Cinco días después de la realización de cada una de las aspiraciones se aplicó una dosis de 250 µg dosis de cloprostenol sódico vía intramuscular (Estrumate® MSD Salud Animal)

2.3 Aspiración Folicular

Se realizó aspiración folicular por vía transvaginal (Kanitz et al, 1995). Las yeguas fueron restringidas en un brete y se les administró como sedación, una combinación de Xilazine 0.75 mg/kg IV (Anased® Lloyd Inc.) y Tramadol 0.75 mg/kg IV (Tramadol®). Justo antes de iniciar el procedimiento se administró Bromuro de Hioscina a una dosis de 60 mg dosis total IV lento (Buscapina compositum®) con el fin de relajar el recto de la yegua y facilitar la manipulación de los ovarios.

Se usó un ecógrafo Pie Medical Aquila Pro® con un transductor microconvex transvaginal de 7.5 MHz, el cual incluía una guía de aspiración transvaginal WTA®, esta guía fue cubierta con un protector plástico estéril y sobre el transductor se aplicó lubricante estéril no espermicida (PriorityCare® Non-Spermicidal, SterileLubricatingJelly) con el fin de mejorar el contacto y la imagen proyectada por el ecógrafo de los folículos. La aguja de aspiración usada fue calibre 12 de doble lumen (MILA International Inc.) con el fin de poder realizar lavados de la cavidad folicular y se ubicó dentro de la guía de aspiración. Antes de iniciar el procedimiento se realizó limpieza de la región perineal con agua y jabón desinfectante, se secó y se aplicó sobre la vulva yodo y alcohol para realizar una adecuada desinfección.

La guía de aspiración se introdujo vía transvaginal justo después de la administración del relajante del recto y por vía rectal se ubicaron los ovarios y se llevaron hacia la guía de aspiración. La guía de biopsia se programó para poder identificar la entrada de la aguja al folículo que se iba a aspirar, la aguja fue introducida al folículo por un técnico capacitado en el procedimiento.

Cada folículo fue aspirado y lavado de 3 a 7 ocasiones. Durante el lavado de la cavidad folicular se realizó un raspado de la pared del folículo con el bisel de la aguja con el fin de mejorar la recuperación de los oocitos; el medio de lavado de los folículos usado fue Ringer Lactato (Baxter®) a 37°C, al cual se le adicionó 20% de solución flushig (Vigro®), 8 UI/mL de heparina (Sigma) y 25 µg/ml de gentamicina (Sigma). Se utilizó una jeringa de 20 mL sin émbolo de caucho (BD Discardit™ II) con presión manual para llenar la cavidad folicular según el tamaño de cada folículo y para el vaciamiento del mismo se usó una bomba de aspiración COOK® a una presión de -180 mmHg (Blanco et al, 2009).

El contenido del lavado folicular se mantuvo en un recipiente de vidrio de 500 mL estéril el cual se encontraba a 37°C para evitar los cambios de temperatura en los oocitos. Cuando se realizó la aspiración del folículo dominante y del folículo preovulatorio, se usó un recipiente diferente para los folículos subordinados.

2.4 Clasificación y Evaluación de Viabilidad de los Oocitos

El recipiente de vidrio con el líquido folicular aspirado fue llevado al Laboratorio de Biotecnología Reproductiva de la Facultad de Medicina Veterinaria y de Zootecnia de la Universidad Nacional de Colombia el cual permanece a una temperatura de 25°C. El fluido fue filtrado en un filtro de embriones y el recipiente fue lavado por cinco ocasiones con medio de aspiración, el filtro igualmente se lavó hasta observar un líquido traslucido. El contenido del filtro se depositó en una caja de Petri y se inició la búsqueda en un estéreo microscopio en un aumento de 20x.

Después de encontrado el oocito se evaluó la morfología según lo reportado por Torner *et al* en el 2007 (Figura 2-2) de la siguiente manera:

- Compacto: Es un oocito que tiene más de tres capas de células del *cumulus* y ellas se encuentran compactas.
- Radiado: Es un oocito que tiene menos de tres capas de células del *cumulus*.
- Expandido: Es un oocito que tiene más de tres capas de células del *cumulus* y ellas se encuentran expandidas.
- Para evaluar la viabilidad de los oocitos se usó la Tinción Azul Brillante de Cresil (BCB) (Alm et al, 2005). Los oocitos fueron lavados en 10 gotas de 50 µL de medio de mantenimiento que contenía TCM 199 (M2520) suplementado con 10% de suero de yegua en estro, 132 µg/mL de piruvato y 25 µg/ml de gentamicina. Subsecuentemente se trasladaron los oocitos a gotas de 400 µL de una solución de PBSm suplementado con 0.4% de albumina (Sigma A3425) y 26 µM de BCB (Sigma B5388) y se cultivaron en una incubadora con atmosfera controlada de CO_2 al 5% y temperatura de 38.5°C durante 90 minutos. Finalizado este tiempo los oocitos fueron lavados en el medio de mantenimiento y se observaron en el estereomicroscopio en un aumento de 20x. Después de esto los oocitos se

clasificaron en dos grupos, los oocitos que tiñeron el citoplasma azul o violeta se consideraron BCB (+) lo que indicaba que son oocitos que tienen baja actividad de la enzima G6PDH y los oocitos que no tiñeron azul o violeta se consideraron BCB (-) lo que indicaría actividad positiva de esta enzima (Figura 2-3).

Figura 2-2: Morfología de los oocitos equinos evaluados posterior a la aspiración folicular; a: oocito compacto, b: oocito expandido y c: oocito radiado.



Figura 2-3: Tinción BCB para evaluar la actividad de la enzima G6PDH; a: BCB +, b: BCB-

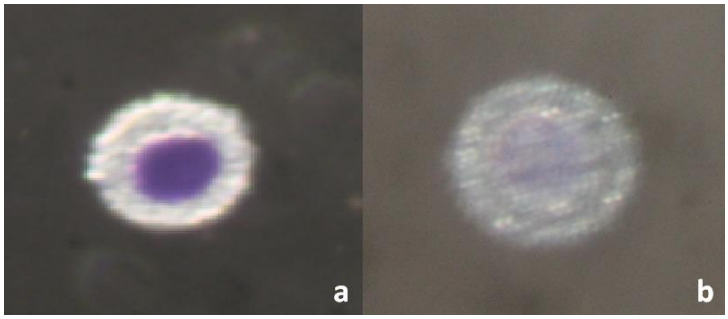

2.5 Maduración y Evaluación de la Maduración de los Oocitos

Posterior a la evaluación de viabilidad, los oocitos se colocaran en gotas de 400 µL de medio de maduración, TCM 199 con sales de Earle´s (Sigma M5017), 10% de suero de yegua en estro, 5 mU/mL de FSHb y 25 µg/ml de gentamicina. Los oocitos se ubicaron en cajas de 4 pozos, en una gota de 400 µL se ubicaban los oocitos según el tipo de

folículo, la morfología y el resultado de evaluación de viabilidad, en cada gota se ubicaron todos los oocitos que se obtuvieron según la etapa de la onda folicular. La maduración se realizó en una incubadora con ambiente controlado de CO2 al 5% a una temperatura de 38.5°C durante 36 a 40 horas.

Después de la maduración de los oocitos se evaluó la madurez nuclear y citoplasmática de manera individual. Primero se desnudaron los oocitos por medio de pipeteo en una gota de 400 µL de medio de mantenimiento suplementado con 0.5% de tripsina EDTA durante un tiempo máximo de 5 minutos. Finalizado este proceso se determinó en un estéreo microscopio (Olimpus) con un aumento de 20X la presencia del cuerpo polar en el espacio perivitelino; la presencia del cuerpo polar indicaba la finalización de la meiosis I por tal motivo se consideraba un oocito madurado y la ausencia del cuerpo polar se interpretó como que el oocito no había logrado la maduración (Figura 2-4).

Figura 2-4: Evaluación del cuerpo polar en el espacio perivitelino; a: oocito con presencia de cuerpo polar indicando maduración nuclear (meiosis II) la flecha marca el cuerpo polar, b: oocito con ausencia de cuerpo polar en el espacio perivitelino indicando la ausencia de maduración nuclear.

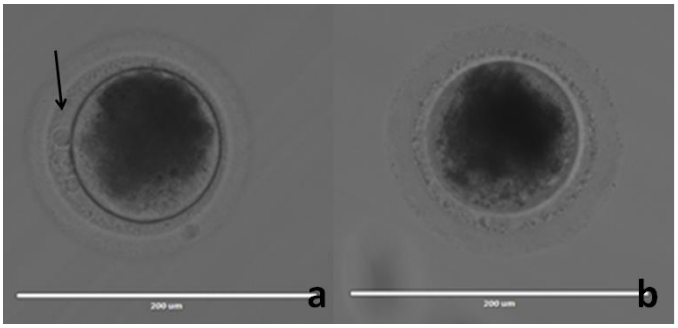

Se realizaron dos tinciones fluorescentes para evaluar la maduración citoplasmática y confirmar la maduración nuclear. Los oocitos fueron incubados durante 15 minutos en una gota de 20 µL en un ambiente controlado al 5% CO2 y una temperatura de 38.5°C de solución de PBSm suplementado con 24 µg/mL de PNA Alexa flúor (Life Technologies USA). Posteriormente los oocitos eran lavados y se colocados en gotas de 50 µL que contenían 4.7 µM de la tinción de DNA Bisbenzimide (Hoechst 33342 Sigma B1155) y se incubaron durante 8 minutos en un ambiente controlado al 5% CO2 y una temperatura de 38.5°C (Hinrichs et al, 2005).

Después los oocitos fueron lavados en medio de mantenimiento y finalmente colocados en gotas de 10 µL y observados en el microscopio de fluorescencia (EVOS FI Fluorescense Microscope, Advanced Microscopy Group).

Se utilizó una longitud de onda de 410 nm con una emisión de color azul para evaluar la cromatina presente en el citoplasma del oocito y el cuerpo polar. Cuando se observaba fluorescencia en el citoplasma y en el cuerpo polar se confirmaba la maduración nuclear, cuando solo se observaba la fluorescencia en el citoplasma y no se detectaba cuerpo polar se consideró que no había maduración nuclear (Figura 2-5).

Usando una longitud de onda de 540 nm con una emisión de color verde se observó la ubicación de los gránulos corticales. Cuando se detectó fluorescencia en la periferia del oocito se consideró que había migración de los gránulos corticales y que había habido maduración citoplasmática. Si por el contrario la fluorescencia era uniforme en el citoplasma, se consideraba que los gránulos corticales estaban distribuidos por todo el ooplasma y que no había maduración citoplasmática (Figura 2-6).

Figura 2-5: Tinción de Hoechst 33342 para confirmar la presencia de cuerpo polar y diagnosticar maduración nuclear; a: ausencia cuerpo polar indica no maduración nuclear, b: presencia cuerpo polar indica maduración nuclear

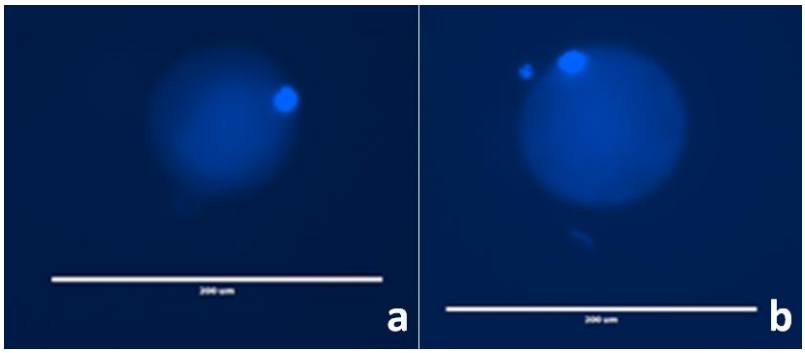

2.6 Análisis Estadístico

El análisis estadístico se realizó con el programa SPSS® Statistics versión 20. La estadística descriptiva se realizó por medio de tablas de contingencia y de frecuencia. Para establecer la asociación entre la tasa de recuperación de oocitos en las diferentes etapas de la onda folicular, capacidad de maduración de oocitos en las diferentes etapas del desarrollo folicular, tasa de maduración y capacidad de maduración de oocitos con diferentes morfologías y la tasa de maduración de oocitos clasificados como BSB+ y BCB- se realizó Chi Cuadrado de independencia y se determinó que existían diferencias significativas con un $P<0.05$.

Figura 2-6: Tinción PNA Alexafluor que evalúa la ubicación de los gránulos corticales en el ooplasma del oocito; a: fluorescencia a la periferia del oocito indicando maduración citoplasmática, b: fluorescencia distribuida al azar en el ooplasma indicando no maduración citoplasmática.



3. Resultados

3.1 Recuperación de Oocitos Según el Momento de la Onda Folicular

Se aspiró un total de 153 folículos en todas las etapas de la onda folicular, un promedio de 12.8 folículos aspirados por yegua, en el grupo 1 se aspiraron 55 folículos con un promedio de 4.6 por yegua, para el grupo 2 fueron 13 folículos y el promedio por yegua fue de 1.1 folículo, en el grupo 3 un total de 47 folículos aspirados con promedio de 3.9, por otra parte en el grupo 4 fueron aspirados 13 folículos con promedio de 1.1 folículos y por último en el grupo 5 en total 25 folículos y con 2.1 folículos en promedio por yegua.

Se obtuvieron un total de 72 oocitos, dando como resultado una tasa de recuperación de 47.1 %. En el grupo 1 de 55 folículos aspirados, se obtuvieron 25 oocitos, del grupo 2 de 13 folículos se obtuvieron 6 oocitos, del grupo 3 en 47 folículos se obtuvieron 25 oocitos, en el grupo 4 de 13 folículos se obtuvieron 3 oocitos y por ultimo del grupo 5 de 25 folículos aspirados se obtuvieron 13 oocitos, encontrando diferencias significativas en la tasa de recuperación entre los grupos ($P<0.05$), observando que el grupo 4 se obtuvo una tasa de recuperación inferior al resto.

Del grupo 1 se obtuvo 13 oocitos compactos (com), 9 radiados (rad) y 2 expandidos (exp), en el grupo 2 se obtuvo 3 com, 2 rad y 1 exp, en el grupo 3 se obtuvo 14 com, 9 rad y 2 exp, en el grupo 4 se obtuvo 3 exp y en el grupo 5 se obtuvo 4 com, 7 rad y 2 exp (Ver tabla 3-1).

3.2 Evaluación de la Actividad de la G6PDH de los Oocitos Obtenidos Por Medio de la Tinción BCB

De los 72 oocitos obtenidos, 60 oocitos se clasificaron como BCB + (83.3%) y 12 oocitos BCB – (16.6%). Fueron BCB + 23, 4, 21 y 12 oocitos del grupo 1, grupo 2, grupo 3 y grupo 5 respectivamente. Por otra parte Fueron BCB – 2, 2, 4, 3 y 1 del grupo 1, grupo 2, grupo 3, grupo 4 y grupo 5 respectivamente, encontrando diferencias significativas en el número de oocitos BCB entre el grupo 4 y los grupos 1, 3 y 5 ($P<0.05$) y no se encontraron diferencias significativas entre el grupo 2 y el resto de los grupos ($P>0.05$) (Figura 3-1).

Los oocitos clasificados como compactos fueron clasificados BCB + 33 (94.3%) y BCB – 2 (5.7%), los radiados fueron BCB + 20 (74.1%) y BCB – 7 (25.9%) y los expandidos fueron BCB + 8 (72.7%) y BCB – 3 (27.3%), encontrando diferencias significativas en el número y la tasa de obtención de los oocitos compactos BCB - con los oocitos radiados y expandidos BCB – ($P<0.05$) (Figura 3-2).

Tabla 3-1: Tasa de recuperación y evaluación morfológica de oocitos provenientes de diferentes momentos de la onda folicular y morfología.

Momento Onda Folicular	N° Folículos Aspirados	N° Oocitos Obtenidos	% Recuperación	Compactos		Radiados		Expandidos	
				N	%	N	%	N	%
Selección	55	25	45,5 **a**	13	52,0	9	36,0	3	12,0
Dominancia	13	6	46,2 **a**	3	50,0	2	33,3	1	16,7
Subordinados D	47	25	53,2 **a**	14	56,0	9	36,0	2	8,0
Preovulatorio	13	3	23,1 **b**	0	0,0	0	0,0	3	100,0
Subordinados P	25	13	52,0 **a**	4	30,8	7	53,8	2	15,4
TOTAL	**153**	**72**	**47,1**	**34**	**47,2**	**27**	**37,5**	**11**	**15,3**

(a b) Diferencias significativas P<0.05

Figura 3-1: Número de oocitos clasificados BCB + y BCB - según la etapa de la onda folicular.

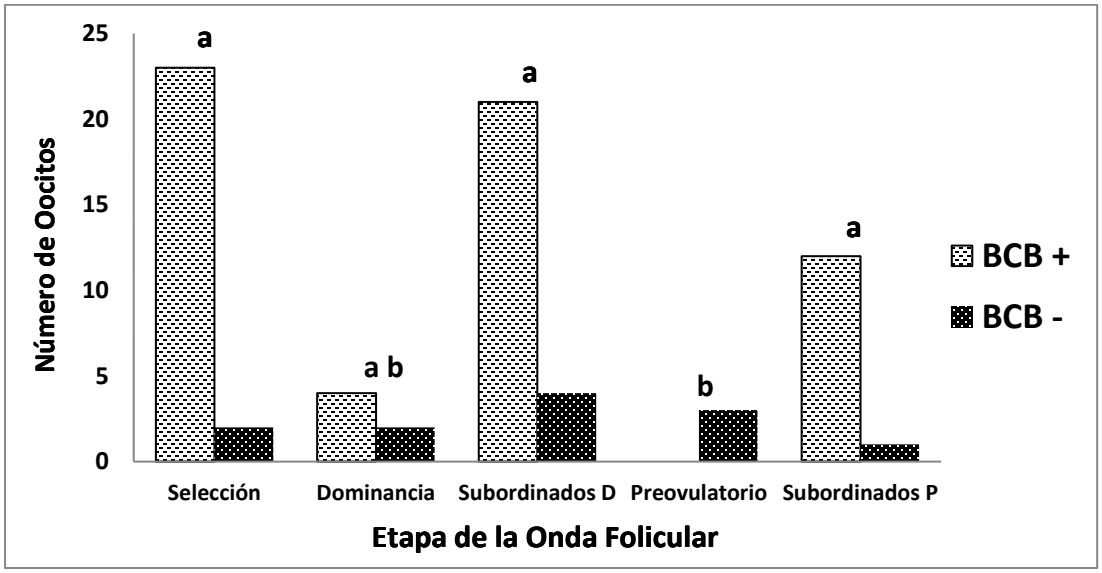

(a b) Diferencias Significativas P<0.05

3.3 Maduración del Oocito

De los 72 oocitos obtenidos maduraron 36 (50%). Del grupo 1 maduraron 11 oocitos (45.8%), del grupo 2 maduraron 3 oocitos (50%), del grupo 3 maduraron 12 oocitos (48%), del grupo 4 maduraron 3 oocitos (100%) y del grupo 5 maduraron 7 oocitos (53.8%), encontrándose diferencias significativas entre el grupo 4 y el resto de los

grupos, una mayor tasa de maduración de oocitos comparado con el resto de los grupos (P<0.05), adicionalmente diferencias significativas entre el grupo 1 y el grupo 5 (P <0.05) (Tabla 3-2).

Figura 3-2: Porcentaje de oocitos BCB + Vs BCB – según la morfología del oocito.

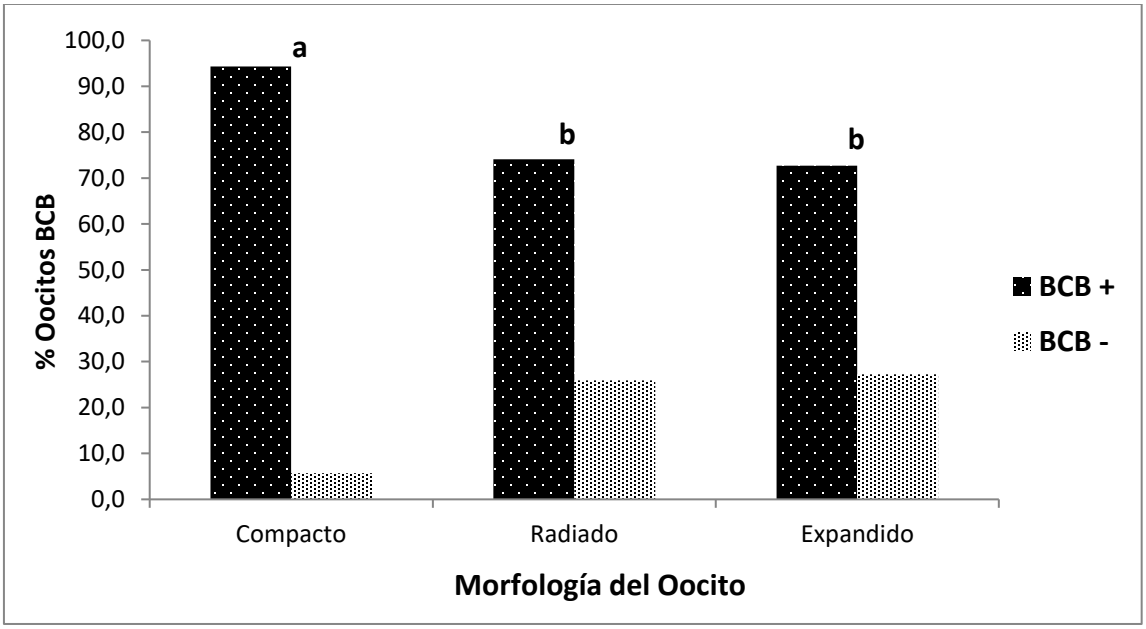

(a b) Diferencias significativas P<0.05

La tasa de maduración de los oocitos compactos fue de 50% (17/34), de los oocitos radiados 40.7% (11/27) y de los oocitos expandidos fue de 80% (8/10) encontrando en el grupo de oocitos expandidos una mejor tasa de maduración comparado con los oocitos radiados y compactos (P <0.05) (Tabla 3-2).

Con respecto a la maduración de los oocitos sometidos a la tinción de BCB, de los oocitos BCB + maduraron 31 oocitos (52.54%) y los oocitos BCB – maduraron 4 oocitos (33.3%) mostrando diferencias significativas en maduración de los oocitos BCB + Vs BCB - (Figura 3-3). De los oocitos BCB + maduraron 9 (40.9%), 4 (100%), 11 (52.4%) y 7 (58.3%) del grupo 1, grupo2, grupo 3 y grupo 5 respectivamente, de los oocitos BCB – maduraron 1 (25%) y 3 (100%) del grupo 3 y grupo 4 respectivamente.

De los oocitos BCB + maduraron 16 (50%), 10 (50%) y 5 (71.4%) de los oocitos compactos, radiados y expandidos respectivamente y de los oocitos BCB – maduraron 1 (14.3%) y 3 (100%) de los oocitos radiados y expandidos respectivamente, mostrando diferencias significativas en la tasa de maduración de oocitos compactos, radiados y expandidos que se expusieron a la tinción BCB.

Tabla 3-2: Porcentaje de maduración de oocitos obtenidos en diferentes momentos de la onda folicular y su clasificación morfológica.

				Compactos			Radiados			Expandidos		
Momento Onda Folicular	**N° Oocitos Obtenidos**	**N° Oocitos Madurados**	**%**	**N**	**M**	**%**	**N**	**M**	**%**	**N**	**M**	**%**
Selección	24	11	45,8 **a**	13	7	53,8	9	4	44,4	3	1	33,3
Dominancia	6	3	50,0 **ab**	3	1	33,3	2	1	50,0	1	1	100,0
Subordinados D	25	12	48,0 **ab**	14	6	42,9	9	4	44,4	2	2	100,0
Preovulatorio	3	3	100,0 **c**	0	0	0,0	0	0	0,0	3	3	100,0
Subordinados P	13	7	53,8 **b**	4	3	75,0	7	2	28,6	2	2	100,0
TOTAL	**72**	**36**	**50,0**	**34**	**17**	**50,0 a**	**27**	**11**	**40,7 a**	**11**	**9**	**81,8 b**

(a b c) Diferencias significativas P<0.05

Figura 3-3: Porcentaje de maduración de oocitos BCB.

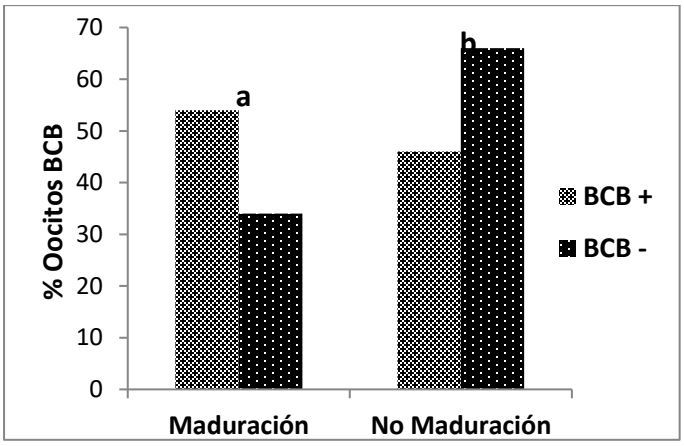

(a b) Diferencias significativas P<0.05

Figura 3-4: Porcentaje de maduración de oocitos BCB + y BCB – con respecto a la morfología del oocito

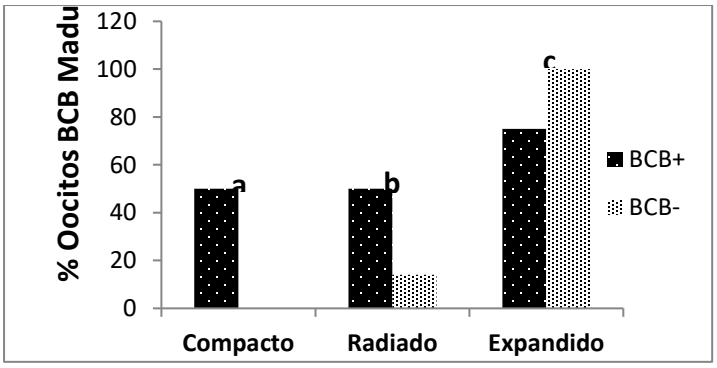

(a b c) Diferencias Significativas P<0.05

4. Discusión

Los resultados del presente estudio son novedosos en Colombia, a pesar de que existe un reporte de aspiración folicular *in vivo* por el flanco sin éxito en la obtención del oocito (Ruiz et al, 2010) y dos reportes de maduración de oocitos equinos provenientes de ovarios de planta de beneficio (Betancur *et al*, 2009; Pérez *et al*, 2014), hasta el presente no se han reportado resultados de maduración de oocitos por medio de aspiración folicular transvaginal estos sin dudar a dudas, representan un gran avance del conocimiento de maduración nuclear y citoplasmática del oocito equino, la cual ha sido un factor limitante para el desarrollo de estas biotecnologías en equinos por diferentes técnicas como la transferencia intraoviductal de gametos (GIFT), inyección espermática intracitoplasmática (ICSI) y para el avance de los estudios de fertilización *in vitro*.

La tasa de recuperación de oocitos por la técnica de aspiración folicular guiada por ultrasonido observada en el presente estudio fue del 47.1%, resultados similares a los encontrados por diversos grupos de investigación (Mari *et al*, 2005; Jacobson *et al*, 2010), algunos factores que pueden afectar dichos resultados son la adecuada manipulación del ovario, fuerza en el lavado del folículo, velocidad de vaciamiento de la cavidad folicular y el curetaje de la pared folicular durante la aspiración folicular que permitió desprender el oocito (Hinrichs *et al*, 1990).

La tasa de recuperación entre los grupos de folículos mostró diferencias significativas $P<0.05$ entre los folículos preovulatorios y el resto de folículos, con 23.1% de tasa de recuperación. En nuestro estudio la tasa de recuperación oocitos provenientes de folículos preovulatorios fue de las más bajas reportadas, estos resultados fueron similares en un estudio realizado por Vernunft en el 2013, quienes reportaron una tasas de recuperación del 4.2%. Sin embargo estos son resultados contradictorios ya que en la mayoría de grupos de investigación han reportado tasas de recuperación de oocitos provenientes de folículos preovulatorios del 46% (Gaetano *et al*, 2005) al 76% (da Silva *et al*, 2004). Se ha atribuido las mejores tasas de recuperación a la expansión de las células del *cumulus* lo que hace que el oocito no se encuentre tan adherido a la pared folicular lo cual facilita su obtención no obstante la tasa de recuperación en nuestro

estudio no fue la esperada lo que se puede atribuir a la dificultad en la búsqueda del oocito; debido a la gran cantidad de células del *cumulus* presente, los altos volúmenes de búsqueda y la gran cantidad de glóbulos rojos lo cual limita la posibilidad de éxito de la búsqueda (Choi *et al*, 2002).

La tasa de recuperación de oocitos en los grupos de folículos en selección, dominancia, subordinados del folículo dominante y subordinados del folículo preovulatorio no mostro diferencias significativas $P>0.05$, sin embargo se pudo observar que el número de oocitos encontrados por cada uno de los grupos dependió del número de folículos aspirables. La yegua en general presenta una única onda folicular por ciclo aunque en algunos casos puede presentar una segunda onda (Ginther *et al*, 2010), esto hace que el número de folículos aspirables cambie a medida que la onda folicular avanza ya que, el folículo dominante cuando alcanza el tamaño preovulatorio ejerce un control paracrino debido a la secreción de inhibina sobre los folículos subordinados por lo que número de folículos subordinados más bajo comparado con los folículos en selección o los subordinados del folículo dominante (Ginther *et al*, 2010).

La clasificación morfológica de los oocitos ha sido usada para seleccionar oocitos para la maduración en especies domésticas como el bovino (De Loss *et al*, 1989), la cual se ha aplicado a especies como la ovina, caprina y porcina. En los equinos esta clasificación no ha sido adaptada del todo ya que en ella se debe evaluar el número de capas de células del *cumulus* y sus características. En los equinos se ha observado que oocitos con células del *cumulus* expandido tienen mejores tasas de maduración por un mecanismo que aún se desconoce (Hinrichs *et al*, 1990). Las tasas de maduración observadas permitieron establecer diferencias significativas $P<0.05$ comparado con los oocitos clasificados como radiados y compactos. Este es un resultado contradictorio comparado con otras especies pero mostrando resultados similares a otros reportes en maduración de oocitos equinos (Hinrichs *et al*, 1990;Torner *et al*, 2007; Vernunf *et al*, 2013)

En el presente estudio se adaptó la clasificación en donde se evalúan las células del *cumulus* y se clasifican como compactos, radiados y expandidos (Torner *et al*, 2007) ya que durante la aspiración folicular es posible que se desprendan las células del *cumulus*, lo cual hace que los oocitos expongan la corona radiada. En los bovinos se ha demostrado que la ausencia de las células del *cumulus* genera disminución en la tasas

de maduración al compararla con oocitos provistos de por lo menos tres capas de células del *cumulus* (Chian & Sirard, 1995). Adicionalmente se han encontrado en equinos, que los oocitos radiados tienen una configuración de la cromatina similar a los oocitos expandidos lo que podría indicar que tienen un potencial de maduración similar (Vernunf *et al*, 2013). En el presente estudio se pudo observar que los oocitos radiados tuvieron una tasa de maduración inferior a la encontrada en los oocitos expandidos P>0.05, esto podría indicar que probablemente las células del cumulus son necesarias para la maduración del COC (Choi *et al*, 2002).

La tinción de BCB ha servido para evaluar la actividad de la enzima G6PDH, la cual es la encargada de producción de ácidos grasos, esteroides y ribosa. Esta tinción ha sido usada en porcinos (Roca *et al*, 1998), bovinos (Torner *et al*, 2008; Castaneda et al, 2013), caprinos (Rodriguez *et al*, 2002), bufalinos (Manjunatha *et al*, 2007) y equinos (Mlodawska *et al*, 2005) para selección de oocitos con fines de la maduración. Se ha asumido que los oocitos que presentan una baja actividad de esta enzima no han empezado su proceso de maduración, en contraste su alta actividad es un indicador de que ya se dio inicio al proceso de maduración (Castañeda *et al*, 2013). En nuestro estudio encontramos un total de 60 oocitos (83.3%) BCB+ y 12 oocitos BCB- (16.7%) mostrando que hay un alto porcentaje con baja actividad de esta enzima, estos hallazgos son diferentes a lo encontrado por Mohammandi *et al* quienes reportaron un 58% de oocitos BCB+ y 42% BCB- provenientes de ovarios postmortem, posiblemente debido a que la muerte celular activa el proceso enzimático. En un estudio similar al nuestro se encontraron porcentajes de recuperación similares a los reportados en el presente estudio (73% en BCB+ y 27% BCB-) en aspiración folicular de folículos de inicio de la onda folicular y en subordinados (Vernunf *et al*, 2013).

Las tasa de maduración de oocitos mostró que los oocitos provenientes de folículos preovulatorios tienen mejores tasas de maduración comparada con las diferentes etapas de la onda folicular. En un estudio realizado por Goudet en 1997 se reportó que los oocitos provenientes de folículos preovulatorios tenían mejor competencia para la maduración nuclear y citoplasmática que los oocitos provenientes de folículos de menor tamaño. El tiempo por el cual maduran los oocitos provenientes de folículos preovulatorios es de 16 a 18 horas o en algunos casos hasta que se complete las 40 a 48

horas de la aplicación del inductor de la ovulación, estos oocitos han tenido un periodo de maduración *in vivo* y seguramente después de aspirado el oocito este proceso de maduración puede terminar hasta metafase II (Dell Aquila *et al*, 1996; Hinrichs, 2005).

La tasa de maduración de oocitos en las diferentes etapas de la onda folicular fue de 45 al 50% lo cual sugiere que no hay diferencias significativas (P>0.05) entre los grupos de folículos en selección, dominancia y subordinados del folículo dominante. Sin embargo el grupo de folículos en selección si mostró diferencias significativas con el grupo de subordinados del folículo preovulatorio (P<0.05). En un estudio se reportó que los oocitos aspirados de yeguas a las cuales se les aplicaba un inductor de la ovulación (hCG) cuando los folículos eran inmaduros había una alta frecuencia de obtención de oocitos expandidos (Blanco et al, 2009), sin embargo en ese estudio no se evaluó la maduración del oocito.

La morfología del oocito ha mostrado ser un método que puede predecir la maduración del mismo (Love *et al*, 2003), Alm & Hinrichs en 1996 encontraron que los oocitos compactos después de la maduración tenían un 65% de oocitos degenerados contra un 13% de oocitos degenerados cuando se clasificaban como expandidos. En nuestro estudio se encontraron diferencias significativas en la tasa de maduración entre oocitos expandidos (80%) con los oocitos compactos y radiados (50% y 40.7%) (P<0.05), en contraste en bovinos durante la selección de los oocitos se puede observar que la expansión de las células del *cumulus* podría indicar que son oocitos provenientes de folículos en atresia y que seguramente tendrán una baja en la competencia meiótica (Blondin & Sirard, 1995).

En nuestro estudio encontramos 34 oocitos compactos (47%), 27 oocitos radiados (37.5%) y solamente 11 oocitos expandidos (15.5%), en diferentes estudios se han clasificado los oocitos únicamente entre expandidos y compactos, encontrando proporciones alrededor del 60% para expandidos, 30% compactos y un 10% de oocitos degenerados (Choi *et al*, 2002; Love *et al*, 2003; Hinrichs *et al*, 2005).

La tasa de maduración de los oocitos expandidos fue del 81.8%, alta comparada con otros estudios en donde reportan tasas del 65% (Hinrichs *et al*, 2005), lo cual puede deberse al número bajo de oocitos obtenidos en nuestro estudio. Los oocitos clasificados como expandidos mostraron diferencias significativas (P<0.05) con los oocitos

compactos y radiados. La tasa de maduración de oocitos compactos fue del 50%, Choi *et al* reportó que tasas de maduración para oocitos compactos era alrededor del 20%, sin embargo Carneiro *et al* reportaron tasas del 63%, esto nos demuestra que los criterios de clasificación morfológica de los oocitos varía entre grupos de investigación y puede por ello, afectar las tasas de maduración entre estudios. Los oocitos expandidos obtenidos de folículos Dominantes, preovulatorios y subordinados tuvieron tasas de maduración que llegaron al 100%, sin embargo el número de oocitos para cada etapa fue muy bajo entonces es necesario realizar un próximo estudio en donde podamos tener un número mayor de oocitos para tener conclusiones más acertadas sobre esto.

La tasa de maduración de los oocitos BCB + fue significativamente mejor que la tasa de maduración en los oocitos BCB-. En un estudio realizado por Mohammadi encontró que que los oocitos equinos BCB + tenían un mayor diámetro, mayor volumen y activación de genes como TFAM (Factor de Transcripsión A Mitocondrial), lo que indica que son oocitos que tienen mayor competencia para la maduración que los oocitos BCB-.

5. Conclusiones y recomendaciones

5.1 Conclusiones

La conclusión general de nuestro estudio es que los oocitos obtenidos en cualquier etapa de la onda folicular tienen una tasa de maduración de por lo menos un 50%, lo que indica que podríamos usar los oocitos de cualquier momento de la onda folicular.

La morfología de los oocitos asociado a la tinción BCB es de gran ayuda para la selección de oocitos que para maduración, los oocitos expandidos son los que muestran mejores tasas de maduración por lo cual son oocitos que se esperan para poder obtener oocitos capaces de usarse en futuros estudios de fertilización *in vitro* en nuestro laboratorio.

La tasa de recuperación de oocitos fue similar en los grupos del estudio, sin embargo en el grupo de folículo dominante, preovulatorio y subordinados del folículo preovulatorio tienen un menor número de folículos por ende un menor número de oocitos comparado con el grupo de selección y subordinados del folículo dominante por ende para tener un mayor número de oocitos para investigación se podría usar el momento de la onda folicular donde tengamos un folículo dominante entre 35 y 40 mm con los folículos subordinados.

5.2 Recomendaciones

Nuestro laboratorio es pionero en investigación sobre la maduración de oocitos equinos obtenidos por medio de aspiración folicular en Colombia. Este estudio ayuda en el desarrollo de la técnica de producción de embriones *in vitro*, definitivamente este estudio abre la puerta para buscar alternativas que mejoren la maduración in vitro como el uso de medios alternativos e igualmente avanzar en medios de capacitación espermática que permitan la fertilización *in vitro* sin equipos costosos como sucede en el ICSI.

Bibliografía

Alexander, S. L., & Irvine, C. H. (1987). Secretion rates and short-term patterns of gonadotrophin-releasing hormone, FSH and LH throughout the periovulatory period in the mare. (0022-0795 (Print)).

Alvarenga, M. A., McCue, P. M., & Franz, L. C. (1999). Effect of follicular aspiration on ovarian function in transitional mares. *Theriogenology, 51*(1), 431. doi: http://dx.doi.org/10.1016/S0093-691X(99)91990-8

Aurich, C. (2011). Reproductive cycles of horses. *Animal Reproduction Science, 124*(3–4), 220-228. doi: http://dx.doi.org/10.1016/j.anireprosci.2011.02.005

Blanco, I. D. P., Devito, L. G., Ferreira, H. N., Araujo, G. H. M., Fernandes, C. B., Alvarenga, M. A., & Landim-Alvarenga, F. C. (2009). Aspiration of equine oocytes from immature follicles after treatment with equine pituitary extract (EPE) alone or in combination with hCG. *Animal Reproduction Science, 114*(1–3), 203-209. doi: http://dx.doi.org/10.1016/j.anireprosci.2008.09.002

Blanco, I. D. P., Devito, L. G., Ferreira, H. N., Araujo, G. H. M., Fernandes, C. B., Alvarenga, M. A., & Landim-Alvarenga, F. C. (2009). Collection Rates and Morphology of Equine Oocytes Obtained from Immature Follicles after Treatment with Equine Pituitary Extract (EPE) and Human Chorionic Gonadotropin. *Journal of Equine Veterinary Science, 29*(8), 613-617. doi: http://dx.doi.org/10.1016/j.jevs.2009.07.011

Bogh, I. B., Brink P Fau - Jensen, H. E., Jensen He Fau - Lehn-Jensen, H., Lehn-Jensen H Fau - Greve, T., & Greve, T. (2003). Ovarian function and morphology in the mare after multiple follicular punctures. *Equine Veterinary Journal, 35*(0425-1644 (Print)), 575 - 579.

Bruck, I., Greve T Fau - Hyttel, P., & Hyttel, P. Morphology of the oocyte-follicular connection in the mare. (0340-2061 (Print)).

Bruck, I., Raun K Fau - Synnestvedt, B., Synnestvedt B Fau - Greve, T., & Greve, T. (1992). Follicle aspiration in the mare using a transvaginal ultrasound-guided technique. *Equine Veterinary Journal, 24*(0425-1644 (Print)), 58 - 59.

Carnevale, E. M., Coutinho da Silva, M. A., Panzani, D., Stokes, J. E., & Squires, E. L. (2005). Factors affecting the success of oocyte transfer in a clinical program for subfertile mares. *Theriogenology, 64*(3), 519-527. doi: http://dx.doi.org/10.1016/j.theriogenology.2005.05.008

Carnevale, E. M., & Ginther, O. J. (1993). Use of a linear ultrasonic transducer for the transvaginal aspiration and transfer of oocytes in the mare. *Journal of Equine Veterinary Science, 13*(6), 331-333. doi: http://dx.doi.org/10.1016/S0737-0806(06)81118-4

Cook, N. L., Squires, E. L., Ray, B. S., Cook, V. M., & Jasko, D. J. (1992). Transvaginal ultrasonically guided follicular aspiration of equine oocytes: Preliminary Results. *Journal of Equine Veterinary Science, 12*(4), 204-207. doi: http://dx.doi.org/10.1016/S0737-0806(06)81445-0

Choi, Y.-H., Norris, J. D., Velez, I. C., Jacobson, C. C., Hartman, D. L., & Hinrichs, K. (2013). A viable foal obtained by equine somatic cell nuclear transfer using oocytes recovered from immature follicles of live mares. *Theriogenology, 79*(5), 791-796.e791. doi: http://dx.doi.org/10.1016/j.theriogenology.2012.12.005

Eagle, R. C., & Tortonese, D. J. (2000). Characterization and distribution of gonadotrophs in the pars distalis and pars tuberalis of the equine pituitary gland during the estrous cycle and seasonal anestrus. (0006-3363 (Print)).

Galli, C., Colleoni, S., Duchi, R., Lagutina, I., & Lazzari, G. (2007). Developmental competence of equine oocytes and embryos obtained by in vitro procedures ranging from in vitro maturation and ICSI to embryo culture, cryopreservation and somatic cell nuclear transfer. *Animal Reproduction Science, 98*(1–2), 39-55. doi: http://dx.doi.org/10.1016/j.anireprosci.2006.10.011

Ginther, O. J. (2000). Selection of the dominant follicle in cattle and horses. *Animal Reproduction Science, 60–61*(0), 61-79. doi: http://dx.doi.org/10.1016/S0378-4320(00)00083-X

Hinrichs, K., Kenney, D. F., & Kenney, R. M. (1990). Aspiration of oocytes from mature and immature preovulatory follicles in the mare. *Theriogenology, 34*(1), 107-112. doi: http://dx.doi.org/10.1016/0093-691X(90)90581-D

Hinrichs, K., & Kenney, R. M. (1987). A colpotomy procedure to increase oocyte recovery rates on aspiration of equine preovulatory follicles. *Theriogenology, 27*(1), 237. doi: http://dx.doi.org/10.1016/0093-691X(87)90114-2

Hirano, Y., Kimura J Fau - Nambo, Y., Nambo Y Fau - Yokota, H., Yokota H Fau - Nakamura, S., Nakamura S Fau - Takemoto, S., Takemoto S Fau - Himeno, R., . . . Miyake, Y. I. Population of follicles and luteal structures during the oestrous cycle of mares detected by three-dimensional internal structure microscopy. (1439-0264 (Electronic)).

Jacobson, C. C., Choi, Y.-H., Hayden, S. S., & Hinrichs, K. (2010). Recovery of mare oocytes on a fixed biweekly schedule, and resulting blastocyst formation after intracytoplasmic sperm injection. *Theriogenology, 73*(8), 1116-1126. doi: http://dx.doi.org/10.1016/j.theriogenology.2010.01.013

Kimur, J., Tsukise A Fau - Yokota, H., Yokota H Fau - Nambo, Y., Nambo Y Fau - Higuchi, T., & Higuchi, T. The application of three-dimensional internal structure microscopy in the observation of mare ovary. (0340-2096 (Print)).

Mari, G., Barbara, M., Eleonora, I., & Stefano, B. (2005). Fertility in the mare after repeated transvaginal ultrasound-guided aspirations. *Animal Reproduction Science, 88*(3–4), 299-308. doi: http://dx.doi.org/10.1016/j.anireprosci.2005.01.002

McKinnon, A. O., Wheeler, M. B., Camevale, E. M., & Squires, E. L. (1986). Oocyte transfer in the mare: Preliminary observations. *Journal of Equine Veterinary Science, 6*(6), 306-309. doi: http://dx.doi.org/10.1016/S0737-0806(86)80004-1

Mlodawska, W., & Okolski, A. Equine oocyte-cumulus morphology as affected by follicular size.

Mozzaquatro, F. D., Verstegen, J. P., Douglas, R. H., Troedsson, M. H. T., DeLaCorte, F. D., Silva, C. A. M., & Rubin, M. I. B. (2010). Luteal function induced by transvaginal ultrasonic-guided follicular aspiration in mares. *Animal Reproduction Science, 119*(1–2), 56-62. doi: http://dx.doi.org/10.1016/j.anireprosci.2009.12.012

Purcell, S. H., Seidel, G. E., McCue, P. M., & Squires, E. L. (2007). Aspiration of oocytes from transitional, cycling, and pregnant mares. *Animal Reproduction Science, 100*(3–4), 291-300. doi: http://dx.doi.org/10.1016/j.anireprosci.2006.07.009

Riera, F. L., Roldán, J. E., Grunwaldt, M., Velez, I. C., Choi, Y.-H., & Hinrichs, K. (2012). From commercial embryo transfer to assisted reproduction technology. *Journal of Equine Veterinary Science, 32*(7), 404. doi: http://dx.doi.org/10.1016/j.jevs.2012.05.021

Ruiz, J., & Jimenez, C. (2010). Aspiración Folicular en Yeguas: Revisión de Literatura y un Reporte de Caso. *Referencias para Consultorio MV, 25*, 10 - 16.

Tortonese, D. J., Gregory Sj Fau - Eagle, R. C., Eagle Rc Fau - Sneddon, C. L., Sneddon Cl Fau - Young, C. L., Young Cl Fau - Townsend, J., & Townsend, J. (2001). The equine hypophysis: a gland for all seasons. (1031-3613 (Print)).

Vanderwall, D. K., Hyde Kj Fau - Woods, G. L., & Woods, G. L. (2006). Effect of repeated transvaginal ultrasound-guided follicle aspiration on fertility in mares. (0003-1488 (Print)).

Vanderwall, D. K., & Woods, G. L. (2002). Severe internal hemorrhage resulting from transvaginal ultrasound-guided follicle aspiration in a mare. *Journal of Equine Veterinary Science, 22*(2), 84-86. doi: http://dx.doi.org/10.1016/S0737-0806(02)70094-4

Velez, I. C., Arnold C Fau - Jacobson, C. C., Jacobson Cc Fau - Norris, J. D., Norris Jd Fau - Choi, Y. H., Choi Yh Fau - Edwards, J. F., Edwards Jf Fau - Hayden, S. S., . . . Hinrichs, K. (2012). Effects of repeated transvaginal aspiration of immature follicles on mare health and ovarian status. *Equine Veterinary Journal, 44*, 78 - 83.