UNIVERSIDAD
NACIONAL
DE COLOMBIA

Evaluación de la expresión de PD-L1, CD31 en tumores mamarios caninos y su relación con criterios de malignidad

GLENDYS LORDUY RODRIGUEZ

Universidad Nacional de Colombia

Facultad de Medicina Veterinaria y Zootecnia

Bogotá D. C, Colombia

2024

Evaluación de la expresión de PD-L1, CD31 en tumores mamarios caninos y su relación con criterios de malignidad

Glendys Lorduy Rodríguez

Trabajo final presentado como requisito parcial para optar al título de Especialista en Anatomopatología Veterinaria

Director:

PhD., Luis Mauricio Montoya Flórez

Universidad Nacional de Colombia

Facultad de Medicina Veterinaria y Zootecnia

Bogota, D.C, Colombia

2024

Dedicatoria

A mi padre, Arnulfo Lorduy, por sus palabras de aliento y sabios consejos que me impulsaron a superar obstáculos, por apoyarme y motivarme, por ser mi mayor inspiración

A mi esposo Mario Ballesta por su apoyo incondicional día y noche, por ser el pilar principal que me sostuvo en los momentos de dudas, tristeza y cansancio

A mi madre y hermana, Jazmín Rodríguez, Glensys Lorduy por brindarme su apoyo y motivarme a seguir adelante

A mis compañeros y docentes de la Especialidad, que me ayudaron en cada paso de mi formación académica.

Agradecimientos

- Al laboratorio de patología Veterinaria de la Universidad Nacional sede Bogota de Colombia
- Doctor Luis Mauricio Montoya, docente de la Universidad Nacional, director del trabajo
- Doctor William Frend Osorio Zambrano, docente de la Universidad Nacional, por su apoyo y colaboración.
- Fabian Danilo López, Estudiante de Maestría en salud Animal de la Universidad Nacional, por su apoyo y colaboración
- Pilar Pineda, por el análisis estadístico
- Sebastián Suescun, por su apoyo y colaboración
- A mis compañeros y docentes de la especialidad, por sus enseñanzas y ayuda constante.
- A la Universidad de los Llanos, por su colaboración

Resumen

Evaluación de la expresión de PD-L1, CD31 en tumores mamarios caninos y su relación con criterios de malignidad

El objetivo de este estudio fue evaluar la inmunoexpresión de PD-L-1 y CD31 en glándulas mamarias caninas normales y tumores mamarios, determinando su relación con criterios de malignidad histopatológicos, para ello, se analizaron 30 tejidos de tumores de glándulas mamarias diagnosticadas como carcinomas, adenomas e hiperplasias y que pertenecían al archivo del Laboratorio de Patología Veterinaria en la Universidad Nacional de Colombia años 2019-2023; de cada caso se incluyeron variables como edad, raza, estado reproductivo, tamaño tumoral, ubicación neoplásica según su localización anatómica. Los resultados no evidenciaron una asociación significativa entre el tipo de neoplasia y el estado reproductivo, la raza o la ubicación del tumor. Sin embargo, se encontró una relación significativa entre la edad y el tamaño del tumor con el tipo de neoplasia. Para el análisis inmunohistoquímica se evidencio que la expresión de CD31 se asoció significativamente con la ulceración y presencia de metástasis, mientras que PD-L1 mostró una asociación significativa con la formación de túbulos, pleomorfismo nuclear y grado de malignidad. Este estudio subraya la importancia de investigaciones adicionales sobre biomarcadores en tumores mamarios caninos para mejorar el diagnóstico, el pronóstico y el tratamiento, enfatizando el potencial de la especie canina como modelo para estudios comparativos en oncología.

Palabras claves: Tumor mamario canino, Inmunomarcadores, CD31, PD-L1, Oncología comparada.

Abstract

Evaluation of the expression of PD-L1, CD31 in canine mammary tumors related to malignancy criteria.

The aim of this study was to evaluate the immunoexpression of PDL-1 and CD31 in normal canine mammary glands and mammary tumors, determining their correlation with malignancy criteria whose histopathological diagnosis was performed at the Veterinary Pathology Laboratory at the National University of Colombia. A total of 30 mammary gland tumor tissues diagnosed as carcinomas, adenomas, and hyperplasias were collected from reports compiled from 2019 to 2023. Variables analyzed included age classification, breed, reproductive status, tumor size, and neoplastic location based on anatomical localization. The results did not show a significant association between the type of neoplasia and reproductive status, race, or tumor location. However, a significant relationship was found between age and tumor size with the type of neoplasia. For the immunohistochemical analysis, it was evident that CD31 expression was significantly associated with the evaluated histopathological criteria of ulceration and presence of metastasis, while PD-L1 showed a significant association only with the formation of tubules, nuclear pleomorphism and degree of malignancy. This study highlights the importance of additional research on biomarkers in canine mammary tumors to improve diagnosis, prognosis and treatment, emphasizing the potential of the canine species as a model for comparative studies in oncology.

Keywords: Canine mammary tumor, Immunomarkers, CD31, PD-L1, Comparative Oncology.

Contenido

Pág.

Resumen VII

Lista de figuras X

Lista de tablas XI

Introducción 1

1. Materiales y métodos 5

2. Análisis estadístico 7

3. Resultados 9

4. Discusión 11

5. Conclusiones 16

A. Anexos: 19

Bibliografía 27

Lista de figuras

Pág.

Figura 1: Glándula mamaria (Hiperplasia lobulillar). Las flechas indican aumento de numero de acinos y conductos lobulillares. 24
Figura 2: Marcador de inmunohistoquímica positiva de PDL-1 en la membrana de las células epiteliales en neoplasia en un carcinoma simple. 25
Figura 3: Marcación de inmunohistoquímica de CD31 en el endotelio de los vasos sanguíneos. 25

Lista de tablas

Pág.

Tabla:1. Anticuerpos primarios utilizados en PD-L1 y CD31 como marcadores de inmunohistoquímica……17

Tabla: 2. Caracterización de las 30 neoplasias evaluadas……31

Tabla: 3. Caracterización de las 30 neoplasias evaluadas……32

Tabla: 4. Diagnostico histopatológico……33

Tabla: 5. Criterios histopatológico de malignidad evaluados en los 30 casos según la clasificación de Goldschmidt et al. (2011) ……34

Tabla: 1. Las diferentes razas y ubicación anatómica de la glándula mamaria afectada……...35

Lista de graficas

Pág.

Gráfica:1. Relación entre la inmunoexpresión de PD-L1 y el pleomorfismo nuclear observado en la histopatología tumoral…….38

Gráfica: 2. Relación entre la inmunoexpresión de CD31 y la ulceración tumoral……..38

Introducción

ELos tumores mamarios constituyen las neoplasias más frecuentes en perras no esterilizadas, representando el 50% o más de todos los tumores en hembras de esta especie (Salas et al., 2015), así mismo se ha observado que la incidencia disminuye significativamente en perras esterilizadas antes de su primer o segundo ciclo estral. En la especie canina estos tumores poseen una incidencia significativamente más alta en comparación con otras especies domésticas e incluso es tres veces mayor que en humanos. Este fenómeno se asocia entre otros, con los cambios hormonales propios de los ciclos estrales, independientes de la gestación, (Núñez y Montes de Oca 2012); en este contexto y dada la similitud en las características epidemiológicas, clínicas, biológicas y genéticas de estos tumores con los identificados en mujeres, la hembra canina se considera un modelo importante para estudios comparativos en oncología (Cassali, 2013; Gray et al., 2020; Paoloni y Khanna, 2008).

Factores predisponentes como el estado reproductivo, la edad y la raza influyen en la presentación de tumores mamarios y son las razas puras, especialmente las de tamaño pequeño, más susceptibles. La incidencia máxima se estima entre los 8 y 10 años (Clavijo et al., 2020) y son clave en la iniciación y progresión de estos tumores factores genéticos, hormonales y ambientales, lo que destaca la importancia de la investigación para un mejor entendimiento de su etiología y para el desarrollo de estrategias de prevención y tratamiento efectivas.

El diagnóstico y pronóstico eficaces dependen del uso de biomarcadores; aunque algunos biomarcadores han sido estudiados exhaustivamente, es crucial avanzar en el análisis de diferentes marcadores en tumores mamarios caninos para comprender su papel en el proceso carcinogénico, especialmente en lo que respecta a la progresión tumoral y la metástasis; de esa manera profundizar en los estudios de marcadores de inmunohistoquímica podría contribuir significativamente en el pronóstico y tratamiento de

pacientes con tumores mamarios, favoreciendo su expectativa de vida (Salas et al., Romero, 2016).

En relación con biomarcadores, algunos autores mencionan que la inmunomarcación de CD31 en las células endoteliales de los capilares y vénulas poscapilares puede ayudar en la identificación de la densidad de la microvasculatura tumoral (DMT) (Weidner, 1991), lo que es vital para la comprensión de procesos de angiogénesis y metástasis en este tumor; al respecto, existen algunos métodos probados para su medición en la especie canina y humana (Sakalauskaite et al*.,* 2022; Weidner, 1991), sin embargo, son escasos los trabajos que miden la relación entre su expresión y el grado histológico de malignidad en el cáncer mamario (Bathia et al*.,* 2022); por lo que este trabajo viso elucidar algunos de esos aspectos.

En relación con el marcador CD31 (molécula de adhesión de células plaquetarias-endoteliales 1) es una glicoproteína transmembrana con varias funciones en múltiples vías fisiológicas y patológicas, incluyendo desprendimiento de leucocitos, activación plaquetaria, activación de células T, angiogénesis, aterosclerosis y mantenimiento de la integridad vascular, por ello, es considerado un marcador muy específico para las células endoteliales y sus tumores; así, emplearlo en cáncer mamario puede contribuir con datos relevantes para el entendimiento del proceso de angiogénesis en este tipo de tumores. (Ramos-Vara et al, 2018)

Por otra parte, El PD1 es una proteína transmembrana tipo-1 perteneciente a la superfamilia CD28 de inmunoglobulina que se expresan en las células hematopoyéticas de los linfocitos B y T, células NK, células dendríticas, mastocitos y macrófagos, esta proteína genera una señal inhibidora controlando las respuestas inmunitarias del cuerpo y la regulación de la activación y proliferación celular, adicionalmente, se expresa principalmente en las células T CD4+ activadas y células T CD8+, además en células B en la periferia y regula las respuestas inmunes tardías.

El sistema inmune desempeña un papel importante en la activación de los linfocitos T como inmunovigilancia, debido a que se ha demostrado que los linfocitos T citotóxicos y las células asesinas naturales participaron en el control y eliminación de las células tumorales, mientras que los macrófagos asociados a tumores, las células B y los linfocitos T reguladores en el microambiente tumoral, se relacionaron con la tolerancia de las células

neoplásicas (Lopes et al; 2021); por ello el empleo de marcadores predictores como PDL-1 puede auxiliar en dar respuestas a estos enigmas.

La documentación clínica sobre estos tumores a menudo es incompleta o ambigua. Es vital entender los factores implicados en la progresión del cáncer, incluido el microambiente tumoral, debido a que pueden tener una relación positiva con las características de malignidad, progresión, pronóstico y supervivencia en perros con cáncer (Lopez et al., Gartner, 2021).

Debido a que los tumores de glándulas mamarias en caninos son el principal cáncer en las perras y los tipos malignos pueden alcanzar el 74% de los tumores, determinar la asociación de características histopatológicas con factores de riesgo y supervivencia en perras con tumores mamarios es fundamental para la identificación de posibles factores predictores de pronóstico y diagnóstico, y dado el contexto del cáncer mamario, se subraya la importancia de un enfoque multidisciplinario en la investigación y en línea con el concepto de "Una Salud" (Gardner et al., 2016; Dow, 2020; Tarone et al., 2019). Por ello, este trabajo busco describir la asociación entre criterios histopatológicos de malignidad y la expresión de PD-L1 y CD31 en tumores mamarios caninos que pertenecían al archivo del laboratorio de patología veterinaria de la Universidad Nacional de Colombia.

1. Materiales y métodos

1.1. Recolección de información

Se seleccionaron 30 tumores mamarios caninos de los archivos del Laboratorio de Patología Veterinaria de la Universidad Nacional de Colombia, que incluyo 8 tumores benignos y 22 malignos. Para cada tumor maligno, se incluyó el respectivo ganglio linfático centinela (GLC), y se recopilaron datos sobre la medición del tumor y la presencia o ausencia de metástasis. Así mismo, en cada tumor, se evaluaron criterios de malignidad como el grado histológico, tamaño tumoral, invasión linfovascular, presencia de necrosis, índice mitótico, grado nuclear y extensión extracapsular del ganglio; posterior a este análisis, los tumores fueron sometidos a técnicas de inmunohistoquímica (IHQ), utilizando PD-L1 y CD31 como anticuerpos primarios (Laboratorio particular Inmunotech.) descrito en la Tabla 1. Los datos se organizaron en una hoja de cálculo de Excel®.

Anticuerpo	**Clona**	**Dilución**
CD31	PECAM-1	1:200
PD-L1	PDL1 de conejo	1:100

Control positivo: CD31: placenta

PD-L1: amígdala

Tabla.1 Anticuerpos primarios utilizados en PD-L1 y CD31 como marcadores de inmunohistoquímica

2.2. Muestras y análisis histopatológico e inmunohistoquímico

Del total de tejidos analizados, se realizó la recopilación de protocolos y evaluación de láminas histopatológicas del periodo comprendido del 2019-2023. Cada tumor contó con su respectivo ganglio linfático centinela (GLC), además de poseer los datos de la medición del tumor y la presencia o no de metástasis. La información registrada incluyó el número de caso, raza (pura o mestiza), edad (0-4, 5-8, 9-12, >12), ubicación de las glándulas mamarias afectadas (torácica craneal (M1), torácica caudal (M2), abdominal craneal (M3), abdominal caudal (M4) e inguinal (M5), y el diagnóstico histopatológico, según la clasificación de Goldschmidt et al. (2011); en vista de que la mayoría de las pacientes tenían más de una masa tumoral, se analizaron las historias clínicas y los diagnósticos para identificar el tipo de referencia mencionada en la historia clínica (coloración o número de referencia).

Los registros fotográficos se realizaron a través de la cámara Olympus U-CMAD-2 Japan con el programa ToupView, el análisis inmunohistoquímico se realizó mediante el software ImageJ. Para la clasificación histopatológica y análisis inmunohistoquímico, cada caso fue analizado por tres observadores de forma independiente (patólogos veterinarios), cualquier diferencia en la puntuación se resolvió mediante discusión y reevaluación de cada caso.

2.3. Cuantificación de la Inmunomarcación

La inmunomarcación de PDL-1 y CD31 se identificó en el citoplasma de las células neoplásicas y el número de células inmunomarcadas se determinó de forma semicuantitativa, como fue descrito previamente por Queiroga *et al.,* (2011). Para ello, se utilizó una magnificación de 40x en el microscopio y se observó todo el tumor para evaluar la inmunomarcación. La puntuación se realizó de la siguiente manera: 0 (no se detectó marcación de células tumorales); 1 (<10% del tumor con células positividad); 2 (10 al 25% de marcación); 3 (>25% al 50%) y 4 (≥ 51%). Para el análisis de cada lamina se tuvieron en cuenta las siguientes variables: condición de la muestra, interpretación, intensidad de la coloración, distribución del antígeno y Background.

2. Análisis estadístico

Se realizó un análisis descriptivo univariado integral de las variables cualitativas y cuantitativas de 30 neoplasias de caninos hembra, así mismo, para las variables cualitativas, se calcularon las frecuencias (N) y proporciones; para las variables cuantitativas se utilizaron estadísticos como la media o promedio, mediana y cuartil.

Con el fin de determinar la significancia de asociación entre las variables, fueron utilizadas las pruebas estadísticas Chi-cuadrado de Pearson, el test exacto de Fisher, y el Chi-cuadrado de McNemar. Además, se realizó un análisis bivariado mediante tablas cruzadas para investigar asociaciones estadísticamente significativas ($p < 0.05$) entre las variables dependientes (Tipo de neoplasia, inmunomarcador CD31 e inmunomarcador PDL1) y las variables independientes, tales como formación de túbulos, pleomorfismo nuclear, mitosis, grado de malignidad, metástasis, invasión LV (linfáticos), necrosis y ulceración; igualmente, se realizó un análisis de las tablas cruzadas de los inmunomarcadores CD31 y PD-L1 evaluando las diferencias estadísticas entre grupos mediante la prueba de Kruskal-Wallis.

3. Resultados

En la tabla 2 y 3 se describen las características epidemiológicas y clínicas de los 30 casos estudiados (raza, edad, estado reproductivo, ubicación anatómica de la neoplasia, tamaño tumoral, presencia de metástasis, grado de acuerdo con los criterios de malignidad y el diagnóstico final), así como los criterios histopatológicos de malignidad y diagnóstico de las neoplasias evaluadas en los 30 casos, según la clasificación de Goldschmidt et al. (2011), representados en la tabla 4 y 5.

En los 30 tumores mamarios evaluados mediante la prueba exacta de Fisher hubo ausencia de relación estadística entre el tipo de neoplasia y el estado reproductivo de los caninos ($p=0.15$), así como entre la raza de los caninos y el tipo de neoplasia ($p=0.162$). De manera similar, el análisis no logró demostrar una asociación significativa entre la ubicación del tumor y el tipo de neoplasia ($p=0.682$), sugiriendo que estos factores no tuvieron un impacto importante en la naturaleza de las neoplasias evaluadas.

En contraste, a través de la prueba de Chi-cuadrado de McNemar fue posible identificar una asociación estadísticamente significativa entre la edad de los caninos y el tipo de neoplasia ($p=0.00155$), revelando una prevalencia incrementada de Carcinoma Simple en caninos de edad avanzada, específicamente aquellos mayores de 13 años. Asimismo, el análisis determinó una relación significativa entre el tamaño del tumor y el tipo de neoplasia ($p=0.0248$), observando que los adenomas y carcinomas simples tienden a presentar tamaños menores en comparación con las hiperplasias.

En lo que respecta a la asociación entre la expresión del inmunomarcador CD31 y PD-L1 y criterios histopatológicos de malignidad en los tumores mamarios caninos; para el marcador CD31 se evidencio una asociación significativa para metástasis a ganglio linfático y para ulceración ($p=0.02$). Resultados presentados en la gráfica 2. Para los demás criterios, no hubo asociación estadísticamente significativa con su inmunoexpresión. En cuanto al marcador PD-L1, la formación de túbulos evidenció una

asociación estadísticamente significativa con su inmunoexpresión (p=0.03), sugiriendo que la expresión de PD-L1 podría estar relacionada con características morfológicas específicas de los tumores, también se halló una asociación estadísticamente significativa entre el Score del inmunomarcador de PDL-1 y el pleomorfismo nuclear (p=0.03) y el grado de malignidad; representados en la gráfica 1. finalmente, no se encontraron asociaciones estadísticamente significativas entre la expresión de PD-L1 y los demás criterios: Esto sugiere que, aunque PD-L1 puede estar implicado en algunos aspectos de la morfología tumoral y su expresión no se correlaciona de manera amplia con la mayoría de las características histopatológicas evaluadas en este estudio.

4. Discusión

E Inicialmente abordando los aspectos epidemiológicos, no se identificó una asociación significativa entre el tipo de neoplasia y el estado reproductivo de los caninos, sin embargo, es ampliamente reconocido en la literatura que los tumores mamarios constituyen el tipo de neoplasia más frecuente en las hembras caninas y que estos tumores están asociados a los ciclos estrales, siendo los cambios hormonales los que influyen en el desarrollo del tejido mamario en el 98% de las neoplasias mamarias en hembras (Sánchez y Guarín 2014), en el 99% y el 94 según Rostami y Tate (1994) y Chau et al. (2013), respectivamente.

Por otra parte, algunos estudios sugieren que la esterilización de las perras antes de los 2.5 años se asocia con una reducción significativa en el riesgo de desarrollar tumores mamarios, especialmente si se realiza antes del primer celo. No obstante, un análisis de más de 10,000 artículos reveló que la evidencia es limitada debido a la escasez de estudios pertinentes; según Schneider et al. (1969) hallaron una asociación significativa en comparación con perros no castrados entre el riesgo de tumores mamarios malignos y la castración antes del primer estro y después del segundo, en todo caso, antes de los 2.5 años; sin embargo, la comparabilidad directa entre casos y controles fue cuestionada, al igual que la claridad en el cálculo del riesgo relativo, la falta de intervalos de confianza y la generalización de los resultados únicamente a las perras sometidas a análisis histopatológico.

Con respecto a la raza, nuestro estudio no evidenció una asociación estadísticamente significativa entre el tipo de neoplasia y la raza de los caninos. No obstante, la raza French Poodle, fue la más representada en el total de los casos con un 43.3%, seguido por las razas mestizas con un 23.3%. Esto coincide con estudios que reportan una alta prevalencia en razas puras, particularmente en razas medianas y pequeñas, siendo el French Poodle

el más frecuente entre ellas (Clavijo et al., 2021). Al respecto, existe una gran controversia para demostrar que este tipo de tumores es más frecuente en razas puras como los French Poodle o mestizos, debido a que puede estar influenciado por la localización geográfica de los animales estudiados o por preferencia de los tutores frente a esas razas. (Sánchez et al.,2014).

En cuanto a la edad y el tipo de neoplasia, se encontró una asociación estadísticamente significativa, destacando una mayor frecuencia de carcinomas simples entre los 8 y 12 años, seguido por perros mayores de 13 años. Este hallazgo es consistente con el estudio de Goncalves da Silva et al. (2023), que reportó una mayor incidencia de tumores mamarios entre los 7 y 11 años. La literatura sugiere que el riesgo incrementa con la edad, siendo significativo después de los ocho años. La mayoría de los casos en este estudio se ubicaron entre los 9 y 12 años, corroborando los hallazgos de Sánchez y Guarín (2014) y Nadhiya et al. (2020), quienes reportaron una mediana de edad de presentación de neoplasias mamarias en perros de 9.5 años.

Respecto a la ubicación de los tumores, la más frecuente fue la glándula mamaria inguinal (M5), seguida por la ubicación abdominal caudal (M4). Este resultado se alinea con lo reportado por Vázquez et al. (2023), que indican una mayor afectación de las glándulas abdominales caudales (M4). Estudios previos han señalado que hasta el 60% de los tumores mamarios se localizan en la cuarta y quinta glándula mamaria, con una presentación múltiple en más del 50% de los casos (Chau et al., 2013; Ruano, 2013).

Finalmente, el tamaño del tumor se identificó como un hallazgo macroscópico relevante relacionado con el comportamiento de los tumores mamarios. En este estudio, las hiperplasias, que tenían un tamaño mayor a 5 cm, fueron más frecuentes, seguidas de los carcinomas simples con un tamaño menor a 3 cm. Estos datos contrastan con otros estudios, como el de Gedon et al. (2021), que encontraron una correlación positiva entre el aumento del tamaño del tumor y su malignidad. La literatura indica que los tumores benignos tienden a ser más pequeños que los malignos, lo cual está en conflicto con reportes anteriores que sugieren una menor incidencia de tumores menores a 1 cm, enfatizando la importancia de una evaluación detallada del tamaño del tumor durante la clasificación clínica (Sorenmo et al., 2009).

En nuestros estudios se encontrón una asociación significativa del marcador CD31 y la presencia de metástasis, al respecto, en otros estudios Sol *y cols.*, mostraron que la expresión de CD31 estaba relacionada con metástasis, invasión local, estadificación del tumor y cáncer colorrectal (19). En otros estudios indican que células tumorales que expresaban fuertemente CD31 (intensidad de expresión de CD 31 de nivel 3) tenían tiempos de supervivencia más cortos en comparación con aquellos con niveles de intensidad de CD 31 más bajos. (Chu et al.,2023).

Por otro lado, la evaluación de la expresión de CD31 y CD105 en las muestras de GC evidenciaron que CD105 es un mejor marcador en comparación con CD31 para la predicción del pronóstico. En nuestro estudio, no alcanzamos ningún hallazgo significativo ni asociación con características histopatológicas en los con criterios de malignidad más agresivos, tampoco se evidencio una asociación en la invasión linfovascular como lo reportaron (Araki *et al.,2018*) quienes informaron que la invasión linfovascular fue un factor significativo de la tasa de recurrencia y supervivencia en los pacientes con adenocarcinomas gástrico sin ganglios linfáticos positivos.

En cuanto a los marcadores de inmunohistoquímica, si bien el estudio actual no encontró una asociación significativa entre CD31 y PD-L1 con la mayoría de los parámetros histopatológicos, la significancia de CD31 en casos de presencia de metástasis en ganglios linfáticos sugiere un papel potencialmente importante en la diseminación tumoral. La literatura respalda este hallazgo, destacando que la angiogénesis, mediada en parte por CD31, es un proceso crítico para el crecimiento tumoral y la metástasis (Comşa et al., 2012; Martin et al., 1997). La asociación entre niveles elevados de macrófagos positivos para CD163 y una fuerte expresión de CD31 con características agresivas del cáncer de mama (Klingen et al., 2017) refuerza la idea de que CD31 podría contribuir al comportamiento maligno mediante la promoción de la angiogénesis y la invasión vascular.

A pesar de ello, algunos estudios (Anke et al.,2018), reportan que CD31 se expresa altamente en la superficie de las células endoteliales y está bien establecido para el seguimiento de la densidad de los vasos en tejido maligno, puesto que CD31 participa en la angiogénesis, en el cáncer de mama temprano y es útil como factor pronóstico para el resultado clínico de pacientes con cáncer de laringe en etapa temprana. En el estudio (Anke et al.,2018), demostraron una correlación significativa de los vasos CD31 positivos con los estadios T tempranos y la ausencia de metástasis se podría plantear la hipótesis

de que la angiogénesis tiene una relevancia clínica especial en las etapas tempranas del tumor no metastásico y determina la progresión posterior del tumor.

Con respecto al marcador PD-L1, la asociación estadísticamente significativa con la formación de túbulos ($p=0.03$) resalta un vínculo entre la expresión de PD-L1 y aspectos específicos de la morfología tumoral. Este hallazgo cobra especial relevancia a la luz de estudios que demuestran la expresión de PD-L1 en tumores malignos caninos y su asociación con un mal pronóstico (Ariyarathna et al., 2020). La expresión de PD-L1, al interactuar con PD-1 en linfocitos T, puede facilitar la evasión inmune del tumor, lo que sugiere que la inhibición de esta vía podría ofrecer beneficios terapéuticos significativos (Lopes-Neto et al., 2021; Hartley et al., 2017).

También se encontró una relevancia significativa entre el puntaje de PD-L1 y el grado de pleomorfismo nuclear en neoplasias (Chi-cuadrado = 11.49, df = 6, $p = 0.03$) lo que resalta la interconexión entre la expresión de PD-L1 y las características morfológicas del núcleo celular en el contexto tumoral. Esta relación sugiere que la expresión de PD-L1 no solo desempeña un papel en la evasión inmunológica de las células cancerosas, sino que también puede influir en su comportamiento biológico y morfológico, incluido el pleomorfismo nuclear.

El hallazgo de que el pleomorfismo nuclear moderado fue el más común, especialmente en tumores con bajos puntajes de PD-L1, podría indicar que niveles relativamente bajos de PD-L1 están asociados con una cierta estabilidad en las características nucleares, aunque alteradas, sin embargo, la diversidad en la presentación de pleomorfismo nuclear en tumores con puntajes intermedios de PD-L1 podría reflejar una transición o heterogeneidad dentro del tumor, donde distintas poblaciones celulares expresan PD-L1 en diferentes niveles, afectando así su morfología nuclear.

La literatura existente indica que la expresión constitutiva de PD-L1 en tumores caninos, así como su regulación al alza por estímulos inmunológicos, pueden representar un mecanismo clave de supresión de células T mediado por el tumor (Hartley et al., 2017). El potencial del bloqueo de PD-L1 para mejorar la producción de IFN-γ por células intratumorales (Maekawa et al., 2014) subraya la importancia de esta vía en la modulación de la respuesta inmune antitumoral, ofreciendo así una estrategia prometedora para el tratamiento del cáncer mamario canino.

La variabilidad en la expresión de CD31 y PD-L1 entre los tumores, así como su asociación con características específicas de malignidad, sugiere que estos marcadores pueden desempeñar roles distintos y complementarios en la biología tumoral. Mientras que CD31 podría estar más directamente implicado en la angiogénesis y potencialmente en la metástasis, PD-L1 parece desempeñar un papel crítico en la interfaz inmunológica tumoral, influenciando la evasión inmune y posiblemente la morfología tumoral.

La expresión de PD-L1 en todos los subtipos de cáncer de mama varía del 0 al 83%, y la mayoría de los estudios muestran una expresión de PD-L1 por debajo del 50%. En el estudio (Hilai et al., 2022; Erdogan et al., 2022) identificaron la positividad de PD-L1 en 21 (24%) de 85 pacientes con cáncer de mama y descubrieron que se asociaba con parámetros de mal pronóstico, como grado histológico alto, tamaño tumoral grande. En un estudio de (Ming Li et al.,) se encontró que PD-L1 era positivo en el 38,6% de los pacientes, y la positividad de PD-L1 se asoció significativamente con un alto grado histológico, recurrencia y metástasis a distancia.

La integración de estos marcadores en estrategias diagnósticas y terapéuticas requiere una comprensión detallada de su biología y su interacción con el microambiente tumoral, por tanto, los esfuerzos futuros deberían centrarse no solo en la inhibición directa de estos marcadores como estrategias terapéuticas, sino también en entender cómo pueden influir en la respuesta a terapias existentes, incluida la quimioterapia y la inmunoterapia.

5. Conclusiones

Esta investigación proporciona evidencia preliminar de la correlación entre la expresión de los biomarcadores CD31 y PD-L1 y los criterios histopatológicos de malignidad en tumores mamarios caninos. La asociación encontrada entre CD31 y procesos comunes en la carcinogénesis como la metástasis y la ulceración tumoral, sugieren que esta molécula es esencial en los mecanismos de angiogénesis y permeabilidad vascular y desempeña un papel importante en la diseminación de tumores primarios.

Este estudio ofrece una visión integral de la relación entre factores clínicos, histopatológicos y la expresión de los inmunomarcadores CD31 y PD-L1 en tumores mamarios caninos. Aunque no se encontraron asociaciones significativas entre el tipo de neoplasia y varios factores clínicos como el estado reproductivo y la raza, la edad y el tamaño del tumor es importante seguir indagando en otros sentidos con el fin de ayudar a caracterizar el comportamiento biológico de los tumores de mama.

La expresión de PD-L1, significativamente asociada con la formación de túbulos, sugiere su implicación en aspectos específicos de la morfología tumoral, mientras que la falta de asociación significativa de CD31 con los parámetros histopatológicos evaluados indica la necesidad de investigaciones adicionales para comprender su papel en la patogenia de estas neoplasias. Adicionalmente, la relación significativa encontrada entre la expresión del biomarcador PD-L1 y la formación de estructuras tubulares en neoplasias, así como con el grado de pleomorfismo nuclear, indican la posible influencia de PD-L1 en la morfología tumoral y su papel en la angiogénesis y la evasión inmunológica.

Estos resultados sugieren que niveles bajos a moderados de PD-L1 pueden ser suficientes para promover la formación de estructuras tubulares, lo que implica un entorno tumoral propicio para el crecimiento y la evasión inmune. La compleja relación entre el fenotipo

tumoral y la expresión de PD-L1 y CD31 enfatizan la relevancia de considerar la heterogeneidad tumoral y las complejas interacciones moleculares en el estudio del diagnóstico, pronóstico y tratamiento del cáncer mamario en humanos y caninos. Por tanto, se requiere que futuras investigaciones se enfoquen en profundizar en los mecanismos moleculares y bioquímicos mediante los cuales estos biomarcadores se relacionan con las características evidenciadas en la histopatología tumoral.

Los hallazgos resaltan el potencial de los biomarcadores PD-L1 y CD31 en el avance del diagnóstico y tratamiento de tumores mamarios caninos, así como su relevancia en estudios comparativos de oncología, fortaleciendo la conexión entre la salud animal y humana bajo el enfoque de "Una Salud". La investigación futura debería centrarse en ampliar la comprensión de estos biomarcadores, explorando su aplicación clínica e integración en estrategias terapéuticas innovadoras

A. Anexos:

Tabla: 2 Caracterización de las 30 neoplasias evaluadas

Raza	Edad	Estado reproductivo	Ubicación	Tamaño	Metástasis	Tipo de tumor	Grado
French poodle	8	NR	Torácica caudal	NR	NR	Carcinoma simple	3
French poodle	8	NR	Abdominal caudal	NR	NR	Carcinoma simple	1
French poodle	12	Entera	Inguinal izquierda	3.5*2*1	NO	Hiperplasia	NA
Jack russell	13	Entera	Abdominal caudal	3.3*2.1	NR	Hiperplasia	NA
French poodle	10	NR	Inguinal	3.5*2.2*2.7	NR	Carcinoma simple	1
French poodle	10	NR	NR	3*2.5*1.9	NO	Adenoma	NA
Beagle	10	NR	Abdominal caudal	NR	SI	Carcinoma simple	2
Bobtail	8	NR	Inguinal	7.5*5	NR	Carcinoma simple	3
Basset hound	10	NR	Inguinal	5*3	NR	Adenoma	NA
Beagle	9	NR	Inguinal	0.4*0.4	NR	Adenoma	NA

Tabla: 3 Caracterización de las 30 neoplasias evaluadas

Raza	**Edad**	**Estado reproductivo**	**Ubicación**	**Tamaño**	**Metástasis**	**Tipo de tumor**	**Grado**
Beagle	12	Entera	Inguinal	1*1*1	SI	Carcinoma simple	2
Beagle	12	Entera	Abdominal caudal	2.5*2.5*3	SI	Carcinoma simple	2
Mestiza	12	Entera	Torácica caudal	0.3*0.4*0.8	SI	Carcinoma simple	2
Mestiza	12	Entera	Abdominal craneal	0.7*0.4*0.3	SI	Carcinoma simple	1
Cocker spaniel	7	Castrada	Inguinal	2.9*3.3	NO	Carcinoma simple	2
Mestiza	6	NR	Abdominal caudal	0.7 *0.4*0.3	SI	Carcinoma simple	3
French poodle	10	Entera	Abdominal caudal	0.2*0.3*0.5	NR	Hiperplasia	NA
French poodle	10	Entera	Torácica caudal	0.7*0.4*0.2	NO	Adenoma mixto	NA
French poodle	15	Entera	Torácica craneal	0.2*0.2	NO	Carcinoma simple	1
French poodle	15	Entera	Inguinal	1.5*1	NO	Carcinoma simple	1

Tabla 2:Caracterizacion de las 30 neoplasias evaluadas

Raza	Edad	Estado reproductivo	Ubicación	Tamaño	Metástasis	Tipo de tumor	Grado
French poodle	15	Entera	Abdominal caudal	0.2*0.2	NO	Carcinoma simple	1
French poodle	15	Entera	Inguinal	1.2*1.0	NO	Carcinoma simple	2
French poodle	15	Entera	Inguinal	7*6*3	NO	Carcinoma simple	1
Mestiza	17	Entera	Abdominal caudal	6*4	NO	Carcinoma simple	2
Mestiza	17	Entera	Torácica caudal	5*4	NO	Carcinoma simple	3
Pinscher	9	NR	Abdominal caudal	0.8*0.4*0.2	NO	Adenoma	NA
Mestiza	13	Castrada	Abdominal caudal	8*6	NO	Carcinoma simple	3
Shih Tzu	10	Castrada	Inguinal derecha	4*5*6	NO	Carcinoma simple	1
Mestiza	12	Entera	Abdominal caudal	4*8*1.5	SI	Carcinoma simple	3
French poodle	13	Castrada	Abdominal craneal	3*2*1	NO	Carcinoma simple	2

NR: No reporta
NA: No aplica
Fuente: elaboración propia

Tabla: 4. Diagnostico histopatológico

Diagnostico histopatológico	Numero
Neoplasias malignas	
Carcinoma simple tubular	5
Carcinoma simple tubulopapilar	9
Carcinoma tubulopapilar quístico	2
Carcinoma simple tubular/comedo/solido	5
Neoplasia Benignas	
Adenoma simple	4
Adenoma mixto	2

Hiperplasias	3
Total	30

Tabla: 5 Criterios histopatológico de malignidad evaluados en los 30 casos según la clasificación de Goldschmidt et al. (2011)

Variables		n	%
Formación de túbulos	0	8	26.67
	< 10%	5	16.67
	10 a 75%	16	53.33
	> 75%	1	3.33
Pleomorfismo nuclear	Leve	1	3.33
	Moderado	16	53.33
	Severo	5	16.67
	Ninguno	8	26.67
Mitosis 10 HFF	0 a 9	18	60
	10 a 19	7	23.33
	> 20	5	16.67
	1	8	26.67
Grado de malignidad	2	8	26.67
	3	6	20
	NA	8	26.67

Fuente: elaboración propia

Tabla 3: Criterios histopatológicos de malignidad evaluados en los 30 casos según la clasificación de Goldschmidt et al. (2011)

Variables		n	%
Metástasis a GL	Con metástasis	5	16.67
	Sin metástasis	20	66.67
	IHC	5	16.67
Invasión LV	Ausencia	18	60
	Presencia	11	36.67
	No reporta	1	3.33
Necrosis	No presencia	20	66.67
	Si presencia	9	30
	No reporta	1	3.33
Ulceración	No presencia	26	86.67
	Si presencia	3	10
	No reporta	1	3.33

Fuente: elaboración propia

Tabla 4: Las diferentes razas y ubicación anatómica de la glándula mamaria afectada

Variable					
Raza	**n**	**%**	**Ubicación GLM**		**n**
Beagle	4	13.33	Torácica craneal (M1)	3	10
Bobtail	2	6.67	Torácica (M2) caudal	4	13.33
Cocker	1	3.33	Abdominal (M3) craneal	1	33.33
French Poodle	13	43.33	Abdominal (M4) caudal	9	30
Jack Russel	2	6.67	Inguinal (M5)	12	40
Mestiza	7	23.33	Desconocido	1	3.33
Pinscher	1	33.33			

Fuente: elaboración propia

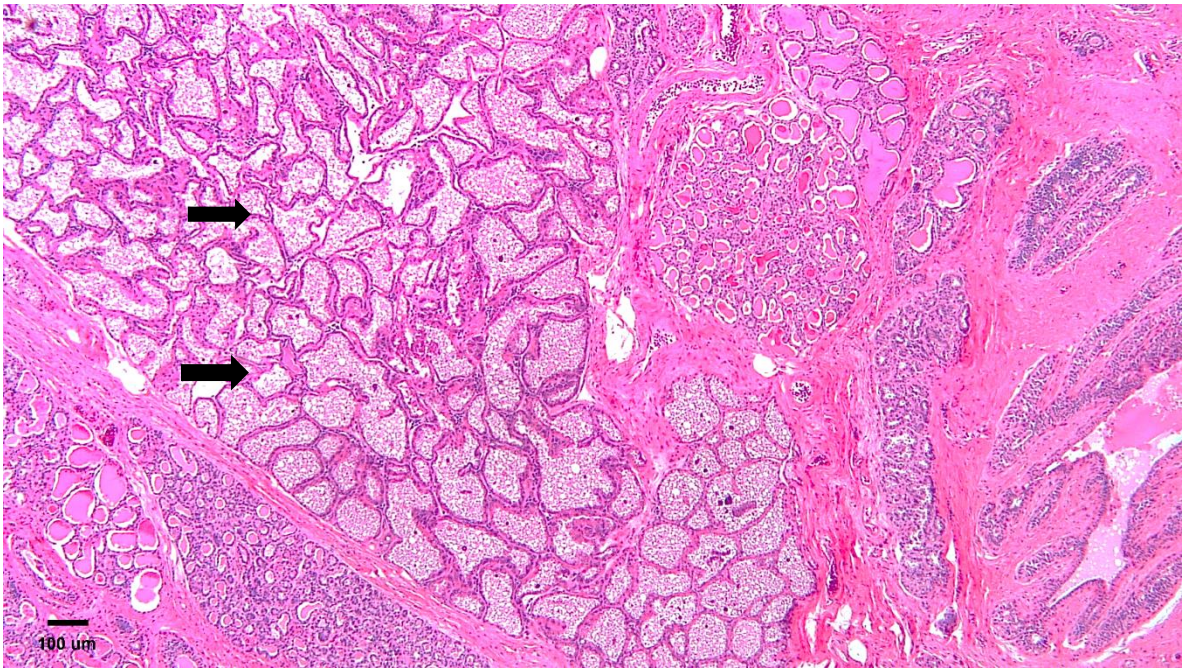

Figura 1: Glándula mamaria (Hiperplasia lobulillar). Las flechas indican aumento de numero de acinos y conductos lobulillares.

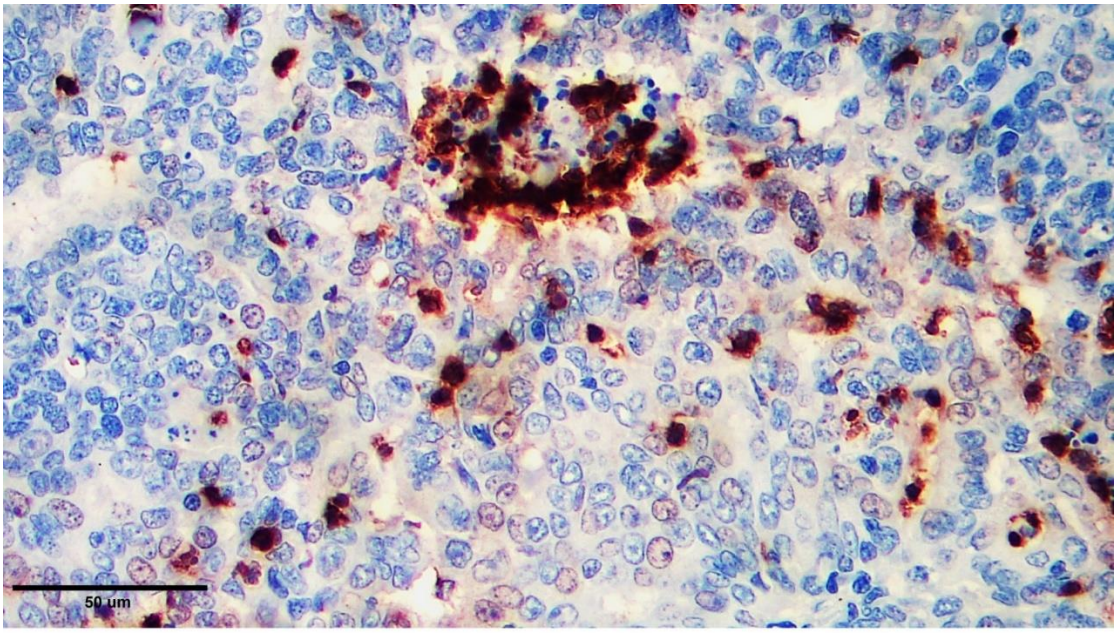

Figura 2: Marcador de inmunohistoquímica positiva de PDL-1 en la membrana de las células epiteliales en neoplasia en un carcinoma simple.

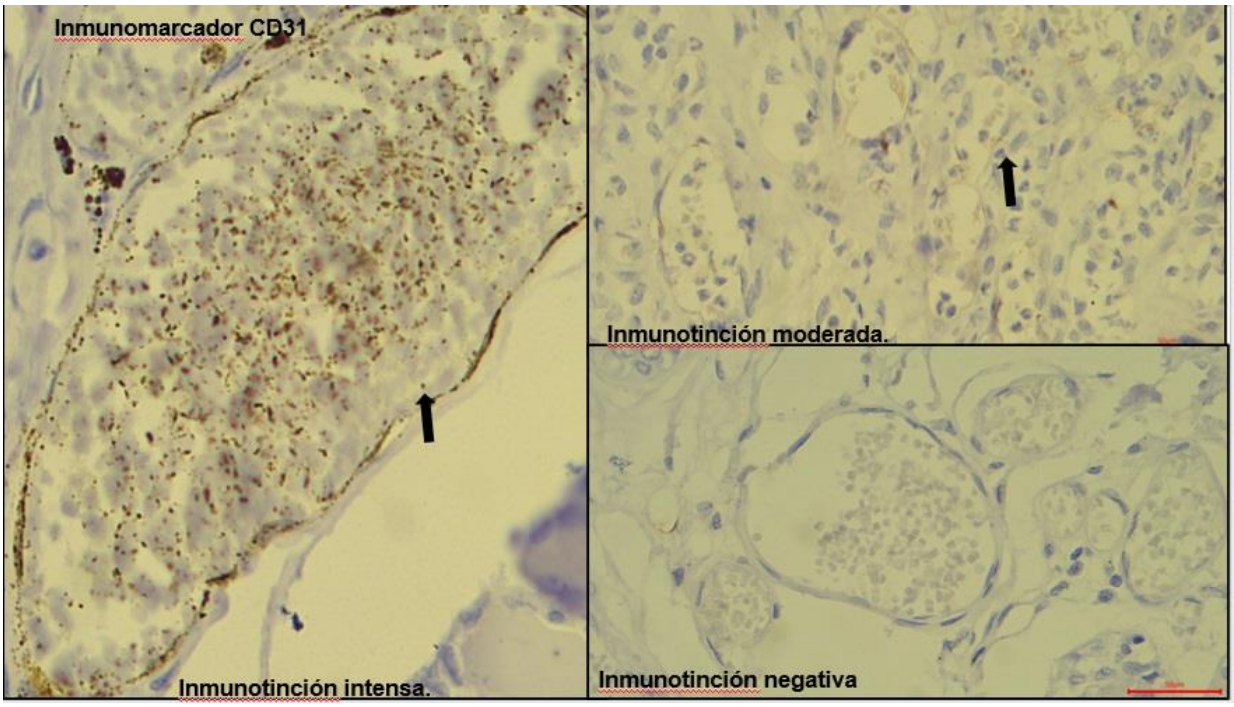

Figura 3: Marcación de inmunohistoquímica de CD31 en el endotelio de los vasos sanguíneos.

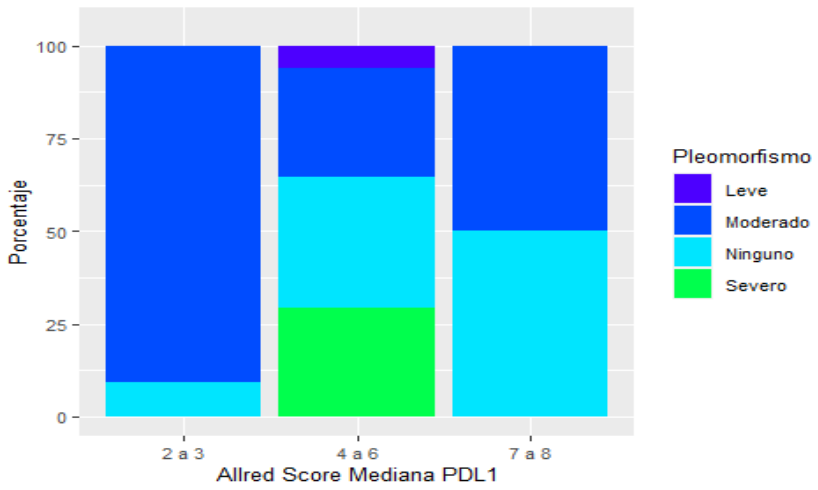

Grafica 1. Relación entre la inmunoexpresión de PD-L1 y el pleomorfismo nuclear observado en la histopatología tumoral.

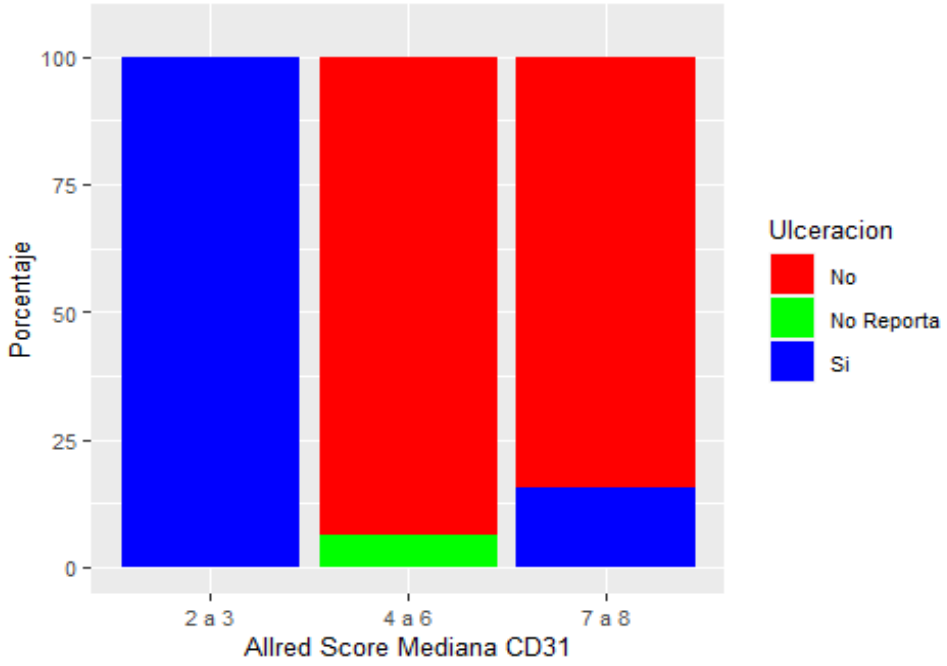

Grafica 2. Relación entre la inmunoexpresión de CD31 y la ulceración tumoral.

Bibliografía

1. Alejandro Clavijo-Maldonado. Juan M. Pereza-Zapata, Enio Ferreira. Carlos Vargas-Hernadez-Fredy A. Rivera-Paez.2022. Tumor mamario canino: factores de riesgo y su influencia epidemiológica en Manizales-Colombia. Rev.MVZ Cordoba vol.25 no.3.
2. Ariyarathna, H., Thomson, N. A., Aberdein, D., Perrott, M. R., & Munday, J. S. (2020). Increased programmed death ligand (PD-L1) and cytotoxic T-lymphocyte antigen-4 (CTLA-4) expression is associated with metastasis and poor prognosis in malignant canine mammary gland tumours. Veterinary immunology and immunopathology, 230, 110142. https://doi.org/10.1016/j.vetimm.2020.110142.
3. Beauvais, JM Cardwell. 2012. El efecto de la castración sobre el riesgo de tumores mamarios en perros: una revisión sistemática. Revistas veterinarias de Wiley - Volumen 4, Número 14.
4. Bhatia JK, Chaudhary T, Boruah D, Bharadwaj R. 2022. Study of angiogenesis in invasive breast carcinoma by morphometry and immunohistochemistry. *Medical Jorunal Armed Forces India*, 78(3): 345- 354.
5. Chau G, Chavera A, Perales R, Gavidia C. 2013. Frecuencia de neoplasias en glándula mamaria de caninos: estudio retrospectivo en el periodo 1992-2006 en la ciudad de Lima, Perú. Rev Inv Vet Perú 24: 72-77. doi: 10.15381/rivep.v24i1.1663.
6. Chneider, R., Dorn, CR y Taylor, DO (1969) Factores que influyen en el desarrollo del cáncer de mama canino y la supervivencia posquirúrgica. Revista del Instituto Nacional del Cáncer 43, 1249 – 1261.
7. Choi, J. W., Withers, S., Sciammas, R., Rebhun, R., & McSorley, S. (2018). PD-1/PD-L1 Monoclonal Antibody Development for Canine Cancer Therapy. The Journal of Immunology. https://doi.org/10.4049/jimmunol.200.supp.59.28.
8. Clavijo-Maldonado A, Pérez-Zapata JM, Ferreira E, Vargas-Hernandez C, River, Páez FA. Tumor mamario canino: factores de riesgo y su influencia epidemiológica

en Manizales-Colombia. Rev MVZ Córdoba. 2020; 25(3): https://doi.org/10.21897/rmvz.1888.

9. Comşa, Ş., Anca Compean, M., Ceaușu, R., Suciu, C., & Raica, M. (2012). Correlations between vascular endothelial growth factor expression, microvascular density in tumor tissues and TNM staging in breast cancer. Archives of Biological Sciences, 64, 409-417. https://doi.org/10.2298/ABS1202409C.
10. Coy, J., Caldwell, A., Chow, L., Guth, A., & Dow, S. (2017). PD-1 expression by canine T cells and functional effects of PD-1 blockade. Veterinary and Comparative Oncology, 15(4), 1487–1502. https://doi.org/10.1111/vco.12294.
11. Da Silva, E. M. G., Dos Santos, T. R., & Silva, M. J. B. (2023). Identifying the Risk Factors for Malignant Mammary Tumors in Dogs: A Retrospective Study. Veterinary Sciences, 10(10), 607.
12. Frecuencia de neoplasias en glándula mamaria de caninos diagnosticadas histopatológicamente en la Facultad de Medicina Veterinaria de la Universidad Nacional Mayor de San Marcos, periodo 2007- 2016 Rev Inv Vet Perú 2019; 30(3): 1042-1049.
13. Gardner, Heather l. Efenger, Joelle M. Elondon, Cheryl a. Dog as a model for cancer. annu rev anim biosci, v. 4, n. 1, p. 1–20, 2016.
14. Gedon, J., Wehrend, A., Failing, K., & Kessler, M. (2021). Canine mammary tumours: Size matters–a progression from low to highly malignant subtypes. Veterinary and Comparative Oncology, 19(4), 707-713.
15. Gerosa RM. 2007. Geriatria canina. Buenos Aires: Intermedica. 688 p.
16. Hartley, G., Faulhaber, E., Caldwell, A., Coy, J., Kurihara, J., Guth, A., Regan, D., & Dow, S. (2017). Immune regulation of canine tumour and macrophage PD-L1 expression. Veterinary and comparative oncology, 15(2), 534–549. https://doi.org/10.1111/vco.12197.
17. Jose Rodriguez. Angel Santana, Pedro Herraez. David R. Killick, Antonio Espinosa de los Montes.2022. Epidemiologia de los tumores mamarios caninos en el Archipiélago Canario en España. Tomo 18: artículo número 268.
18. Julisa Lipa C. Rosa Perales C.Viviana Fernández F. Gilberto Santillán A., César

Gavidia C. 2019. Frecuencia de neoplasias en glándula mamaria de caninos diagnosticadas histopatológicamente en la Facultad de Medicina Veterinaria de la Universidad Nacional Mayor de San Marcos, periodo 2007- 2016.Rev. investig. vet. Perú vol.30 no.3 Lima jul./set.

19. Klingen, T., Chen, Y., Aas, H., Wik, E., & Akslen, L. (2017). Tumor-associated macrophages are strongly related to vascular invasion, non-luminal subtypes, and interval breast cancer. Human Pathology, 69, 72-80. https://doi.org/10.1016/j.humpath.2017.09.001.

20. Lopes-Neto, B. E., Pinheiro, D. C. S. N., Carvalheira, J. G. V., Schmitt, F., & de Fátima Gärtner, M. (2021). Relationship between PD-L1 expression and tumor-infiltrating lymphocytes in canine mammary tumor. Acta Scientiae Veterinariae, 49. https://doi.org/10.22456/1679-9216.102600.

21. Luis Núñez Ochoa1 * y Agustín Montes de Oca Acosta.2012. Frecuencia de neoplasias de glándula mamaria en perras con diagnóstico citológico. revista científica, fcv-luz / vol. xxii, nº 5, 426 - 431, 2012.

22. Maekawa, N., Konnai, S., Ikebuchi, R., Okagawa, T., Adachi, M., Takagi, S., ... & Ohashi, K. (2014). Expression of PD-L1 on canine tumor cells and enhancement of IFN-γ production from tumor-infiltrating cells by PD-L1 blockade. PLoS One, 9(6), e98415. https://doi.org/10.1371/journal.pone.0098415.

23. Maekawa, N., Konnai, S., Takagi, S., Kagawa, Y., Okagawa, T., Nishimori, A., Ikebuchi, R., Izumi, Y., Deguchi, T., Nakajima, C., Kato, Y., Yamamoto, K., Uemura, H., Suzuki, Y., Murata, S., & Ohashi, K. (2017). A canine chimeric monoclonal antibody targeting PD-L1 and its clinical efficacy in canine oral malignant melanoma or undifferentiated sarcoma. Scientific Reports, 7. https://doi.org/10.1038/s41598-017-09444-2.

24. Martin, L., Green, B., Renshaw, C., Lowe, D., Rudland, P., Leinster, S., & Winstanley, J. (1997). Examining the technique of angiogenesis assessment in invasive breast cancer. British Journal of Cancer, 76, 1046-1054. https://doi.org/10.1038/bjc.1997.506.

25. Muenst, S., Schaerli, A., Gao, F., Däster, S., Trella, E., Droeser, R., Muraro, M.,

Zajac, P., Zanetti, R., Gillanders, W., Weber, W., & Soysal, S. (2014). Expression of programmed death ligand 1 (PD-L1) is associated with poor prognosis in human breast cancer. Breast Cancer Research and Treatment, 146(1), 15-24. https://doi.org/10.1007/s10549-014-2988-5.

26. Nadhiya, C., Nair, M. G., Kumar, R., Uma, A. W. L. S., & Alphonse, R. M. D. (2020). Occurrence and pathology of canine mammary neoplasms-A prospective study. Journal of Entomology and Zoology Studies, 8(4), 1498-1503.
27. Owaki, R., Deguchi, T., Konnai, S., Maekawa, N., Okagawa, T., Hosoya, K., Kim, S., Sunaga, T., & Okumura, M. (2023). Regulation of programmed death ligand 1 expression by interferon-γ and tumour necrosis factor-α in canine tumour cell lines. Veterinary and Comparative Oncology. https://doi.org/10.1111/vco.12886.
28. Peña, L., Andrés, P. D., Clemente, M., Cuesta, P., & Pérez-Alenza, M. D. (2013). Prognostic value of histological grading in noninflammatory canine mammary carcinomas in a prospective study with two-year follow-up: relationship with clinical and histological characteristics. Veterinary Pathology, 50(1), 94-105.
29. Ramos-Vara JA, Miller MA, Dusold DM. Immunohistochemical expression of CD31 (PECAM-1) in nonendothelial tumors of dogs. Vet Pathol. 2018;55:402–408.
30. Rostami M, Tateyama S, Uchida K, Naitou H, Yamaguchi R, Otsuka H. 1994. Tumors in domestic animals examined during a ten year period 1980- 1989) at Miyazaki University. J Vet Med 56: 403-405.
31. Ruano R. 2013. Oncología práctica para el clínico de pequeños animales. Barcelona: Multimédica Ediciones Veterinarias. 366 p.
32. Sakalauskaitė S, Riškevičienė V, Šengaut2 J, Juodžiukynienė N. Association of mast cell density, microvascular density, and endothelial area with clinicopathological parameters and prognosis in canine mammary gland carcinomas. *Acta Veterinaria Scandinavica*, 2022; 64(1): 14.
33. Sánchez FR, Guarín CE. 2014. Tumores de glándula mamaria en caninos. Conexagro JDC 4: 60- 78.
34. Sorenmo KU, Kristiansen VM, Cofone MA, et al. Tumores de glándula mamaria canina; un continuo histológico de benigno a maligno; evidencia clínica e

histopatológica. Veterinario Comp Oncol . 2009;7:162–172.

35. Weidner N, Semple J, Welch W, Folkman J. Tumor angiogenesis and metastasis – correlation in invasive breast carcinoma. *The New England Journal of Medicine*, 1991; 324(1): 1-8.
36. Yaritsa Salas, Enrique Aburto, Rogelio Alonso, Andelys Marquez, Hortencia Corona, Laura Romero. 2016. Asociación histológica con factores potenciales de riesgo y tiempo de sobrevida en el tumor mamario canino.Vol. 3 No. 1 Enero-Marzo.
37. The prognostic importance of PD-L1, PTEN, PHH3, and KI-67 expressions in invasive breast carcinoma Eda Hilal Imamoglul , Selma Erdogan Duzcul.
38. Miratashi S, E, Nazar. Evaluación de la invasión linfovascular mediante la expresión de CD31 en el adenocarcinoma gástrico. 2023; 18(2): 140-146.
39. Gumina RJ, Kirschbaum NE, Rao PN, vanTuinen P, Newman PJ. El gen humano PECAM1 se asigna a 17q23. *Genómica.* 1996; 34: 229–232. doi: 10.1006/geno.1996.0272.
40. Anke S , Patrick W, Oliver K , Ivonne Nel , Lukas H ,Benedikt H , Pia H , [1] Sebastian Z , Magis M , Nina D , Judith A , Boris A. Stuck , Stephan L , [1] Agnes B , Sven B. CD31 y VEGF son biomarcadores de pronóstico en el carcinoma de células escamosas de laringe en etapa temprana, pero no en la etapa tardía. Cáncer BMC. 2018; 18: 272.